BOSTON
MEDICAL LIBRARY
8 THE FENWAY

# AFFECTIONS CONGÉNITALES

## I

## TÊTE ET COU

SOCIÉTÉ ANONYME D'IMPRIMERIE DE VILLEFRANCHE-DE-ROUERGUE
Jules Bardoux, Directeur.

# AFFECTIONS CONGÉNITALES

PAR

Le Professeur LANNELONGUE

MEMBRE DE L'ACADÉMIE DE MÉDECINE
CHIRURGIEN DE L'HOPITAL TROUSSEAU

ET

Le Dr V. MÉNARD

ANCIEN CHEF DE CLINIQUE DE LA FACULTÉ DE PARIS

---

I

## TETE ET COU

MALADIES DES BOURGEONS DE L'EMBRYON, DES ARCS BRANCHIAUX ET DE LEURS FENTES

---

Avec 79 figures dans le texte et 5 planches en chromolithographie

---

PARIS

ASSELIN ET HOUZEAU

LIBRAIRES DE LA FACULTÉ DE MÉDECINE

Place de l'École-de-Médecine

1891

E. L. S.

BOSTON MEDICAL
JUN 15 1925
LIBRARY

BOSTON MEDICAL
JUN 1

# AFFECTIONS CONGÉNITALES

## DE LA TÊTE ET DU COU

---

Cet ouvrage est divisé en trois parties.

Une première partie contient l'histoire des affections dues à la persistance des fentes embryonnaires de la tête et du cou. Trois états anatomiques différents d'aspect témoignent du trouble survenu dans l'évolution de la fente; ce sont : des fissures, des fistules, des kystes dermoïdes ou mucoïdes.

Si on avait fixé d'une manière générale le mécanisme et la pathogénie de chacun de ces états, on n'en avait pas recherché les conditions spéciales dans les diverses régions de la tête et du cou, et la clinique proprement dite de ces affections, reposant sur le caractère et le groupement des faits d'après leur siège, était jusqu'ici fort incomplète.

La seconde partie se rapporte à un trouble de même nature portant sur les bourgeons de la face et les arcs branchiaux du cou, dont le développement se trouve amoindri, imparfait, rudimentaire ou nul. Elle renferme les atrophies de la tête, comprises dans une longue série composée de nombreux types, depuis ceux du premier rang, presque normaux, jusqu'aux types informes qui paraissent s'en éloigner le plus. Le premier degré de l'atrophie du bourgeon frontal, par exemple, sera une diminution de longueur, de volume, ou un aplatissement du nez; et le cyclope, chez qui le bour-

geon frontal manque ou est très rudimentaire, sera le dernier terme de la série. C'est pour cela que, malgré la sécheresse du sujet, nous avons fait, en continuation de l'examen des atrophies légères et superficielles de la face, un chapitre sur les atrophies complexes et graves comprenant la cyclopie. Cette dernière étude nous a révélé quelques données utiles relativement à l'origine des os intermaxillaires et au siège des fissures osseuses de la face.

La troisième partie enfin est un exposé succinct des tumeurs congénitales de la tête et du cou.

# PREMIÈRE PARTIE

## KYSTES DERMOÏDES ET MUCOÏDES DE LA TÊTE ET DU COU

Il semble, au premier abord, logique et très naturel de faire reposer une description didactique des kystes dermoïdes de la tête et du cou sur le siège occupé par ces tumeurs dans les principales sections de cette partie du corps, c'est-à-dire au crâne, à la face et dans les diverses régions du cou; et pourtant ce serait en réalité mal connaître son sujet, et surtout le présenter faussement, que d'adopter une division partant de cette donnée. En effet, les tumeurs dermoïdes étant des affections congénitales, leur noyau primitif se détache du tégument externe à une époque fort ancienne de la vie fœtale ou même durant la période embryonnaire. A cette phase lointaine, le foyer originel de la tumeur, le futur kyste, possède un siège précis et assez facile à déterminer sur l'embryon. Mais avec le développement les choses peuvent changer considérablement; l'interposition de nouveaux tissus, des plans musculaires et fibreux, du crâne osseux lui-même, pourra déplacer les connexions premières à ce point que les attaches à la peau disparaîtront, par exemple, sans qu'il en reste aucun vestige. C'est ainsi qu'un noyau primitivement ectodermique, c'est-à-dire très superficiel, pourra devenir, d'après un mécanisme incontesté qu'on a pu surprendre en cours d'évolution dans quelques cas particuliers, extrêmement profond, intra-crânien, intra-buccal, etc.

Mais il y a plus encore, et un bourgeon embryonnaire, naissant dans le lieu même où se trouve l'îlot ectodermique appelé à devenir un kyste dermoïde plus tard, peut entraîner cet îlot et le transporter dans une autre région, voisine ou non, et par conséquent plus ou moins éloignée de celle qu'il occupait à l'origine. Le parasite cellulaire, déplacé de la sorte, se greffera dans les tissus de la nouvelle région ; et lorsqu'il y évoluera pour constituer un kyste, on ne saura découvrir sur le sujet vivant, ni même à l'inspection cadavérique, aucun rapport avec le point d'où il est parti. Nous démontrerons d'une manière irréfutable que les kystes médians du dos du nez, dont il est rapporté trois exemples qui sont figurés, ont pour origine l'extrémité du sillon médian postérieur de l'embryon ; de là, ils sont déplacés et portés en bas et en avant par l'évolution du bourgeon frontal. Ils deviennent ainsi semblables, au point de vue pathogénique, aux kystes glabellaires, bregmatiques, etc. Les kystes médians du nez ont donc une origine crânienne, et c'est vainement qu'on a cherché jusqu'ici à les expliquer par un trouble survenu dans l'évolution de la face elle-même. On voit par là les avantages que présentent à l'étude les considérations qui précèdent : non seulement elles permettent d'utiles rapprochements, mais elles montrent avec une clarté nouvelle la genèse des kystes dermoïdes d'après un mode uniforme et sans cesse répété dans les diverses régions du corps, c'est-à-dire possédant un caractère d'universalité.

Ces prémisses posées, nous diviserons les kystes de la tête et du cou, selon leur origine embryonnaire, en deux grandes classes : 1° kystes développés dans le territoire de l'arc postérieur des vertèbres crâniennes ; 2° kystes développés dans les arcs viscéraux des mêmes vertèbres, c'est-à-dire dans les fissures embryonnaires de la face ou dans les fentes branchiales du cou.

Les kystes de la première classe, moins nombreux que ceux de la seconde, sont répartis surtout sur la ligne médiane du

crâne et de la moitié supérieure de la face. Ils y forment divers groupes, qui sont, en procédant de bas en haut : les kystes médians du *nez,* les kystes *glabellaires,* les kystes du *bregma,* enfin le groupe important des kystes de l'*inion ;* ce dernier groupe renferme, à l'exception d'un seul cas, tous les faits de kystes *intra-crâniens.*

Les kystes de la seconde classe appartiennent aux arcs viscéraux des vertèbres crâniennes, ou, plus exactement, aux fentes qui limitent ces arcs soit à la face, soit au cou. Chaque fente peut en présenter des exemples; à la face, les fissures fronto-maxillaires et intermaxillaires y sont particulièrement exposées. Les kystes du sourcil, de l'angle interne de l'orbite, de la cavité orbitaire, appartiennent spécialement à la fente fronto-maxillaire. Les fentes branchiales du cou en offrent de nombreux exemples. Les kystes sont placés tantôt latéralement, tantôt dans le plan médian, et dans l'un et l'autre cas ils procèdent d'un même mécanisme. Parmi les kystes latéraux, on doit mentionner ceux des régions auriculaires, sus-hyoïdiennes et sterno-mastoïdiennes. Les kystes médians occupent la langue, les régions sus-hyoïdienne et thyro-hyoïdienne, et enfin la ligne médiane du cou depuis le larynx jusqu'au sternum.

Cette énumération des kystes dermoïdes de la tête et du cou fait ressortir un fait qui domine toute leur pathogénie, à savoir que les kystes ont pour origine un foyer placé dans une dépression, fissure ou fente embryonnaire. Nous espérons démontrer que les kystes de la première classe, c'est-à-dire de l'extérieur et de l'intérieur du crâne, ainsi que ceux du nez, ont pour origine la gouttière dorsale de l'embryon, de même que les kystes de la deuxième classe prennent naissance dans les fentes embryonnaires de la face et du cou.

Il ne saurait être question en ce moment de reprendre une discussion épuisée, croyons-nous, sur les théories anciennes des kystes dermoïdes ; nous renvoyons à cet égard à ce que

nous avons longuement exposé dans notre *Traité des kystes congénitaux* (pathogénie des kystes dermoïdes, p. 83, etc.). Rappelons seulement que c'est à Verneuil[1] que revient le mérite d'avoir émis le premier l'opinion que les kystes dermoïdes des sourcils, de l'orbite et de son pourtour se développent aux dépens du revêtement cutané qui tapisse la fente fronto-maxillaire. Plus tard, Verneuil étendit cette explication aux kystes dermoïdes du plancher buccal (thèse de Landetta, 1863), de la joue (thèse de Cusset, 1877). On voit, d'après cela, que Verneuil avait édifié une véritable théorie, dite de l'inclusion, invoquant un mécanisme propre; mais comme un certain nombre de faits ne lui paraissait pas favorable, Verneuil admit, en 1855, la formation des kystes dermoïdes en divers points du corps aux dépens de plicatures accidentelles de la peau chez le fœtus. Nous espérons avoir donné à cette opinion un caractère beaucoup plus général encore en montrant, avec preuves à l'appui, qu'il est facile de trouver un mécanisme toujours semblable partout, à l'extérieur comme à l'intérieur des cavités, à la surface ou dans la profondeur des tissus et des organes, et qu'il n'est pas besoin d'invoquer les plicatures du tégument externe. Le mot inclusion, prêtant à confusion à cause du groupe morbide des inclusions dites fœtales, nous avons désigné la théorie précédente sous le nom de théorie de l'*enclavement*, et nous avons créé l'espèce des kystes *mucoïdes* à côté des kystes dits *dermoïdes*. Nous avons considéré, en effet, qu'une portion du *tégument externe* ou d'une *muqueuse*, et quelquefois des deux à la fois, a été *enclavée* au sein des autres tissus et reste en arrière pour ainsi dire pendant le développement fœtal, tandis que plus tard son accroissement formera un kyste *dermoïde* ou *mucoïde*. La partie enclavée, devenue un sac complet, ou incomplet, ce qui est plus rare, se compose non seulement d'éléments épithé-

1. *Bull. de la Soc. anatom.*, 27e année, août 1852, p. 300.

liaux, mais aussi des éléments sous-jacents du derme cutané ou muqueux, c'est-à-dire qu'elle comprend l'ectoderme doublé du derme embryonnaire. C'est donc le tégument cutané ou muqueux qui se trouve emprisonné ainsi que ses dérivés, glandes, poils, etc.

A l'origine, la petite masse enclavée est simplement une involution de l'épiblaste, et l'on peut concevoir que le petit îlot, devenu indépendant du tégument par suite du développement des parties voisines, s'arrête dans son évolution, et qu'il n'ait aucun autre avenir. Mais aussi il arrive qu'après être restée inerte et latente durant de longues années, la partie enclavée évolue brusquement en se convertissant en kyste ; en un mot, la petite colonie du tégument externe ne suit pas toujours la même marche, alors même qu'elle doit devenir un kyste. Comme cela a été dit ailleurs, tel kyste dermoïde qui a passé inaperçu dans l'enfance se développe subitement à vingt ans ; tel autre, remarqué dès la naissance, reste stationnaire pendant des années, pour prendre, au bout de ce temps, un accroissement soudain.

Le tableau suivant indique le classement des kystes qui seront l'objet de cette étude :

I. — *Kystes développés dans le territoire de l'arc postérieur des vertèbres crâniennes.*

A. — Kystes médians.

1° Kystes du dos du nez.

2° Kystes glabellaires ou intersourciliers.

3° Kystes bregmatiques ou de la fontanelle antérieure.

4° Kystes de l'inion ou de la protubérance occipitale, formant deux groupes : les kystes extra-crâniens et les kystes intra-crâniens.

B. — Kystes latéraux de la voûte du crâne.

II. — *Kystes développés dans le territoire de l'arc antérieur*

*des vertèbres crâniennes et cervicales, kystes des fentes embryonnaires de la face et des fentes branchiales.*

A. — Kystes de la fente fronto-maxillaire.

1° Kystes de l'angle externe de l'orbite ou de la queue du sourcil.

2° Kystes de l'angle interne de l'orbite.

3° Kystes intra-orbitaires et oculaires.

B. — Kystes de la fente intermaxillaire.

III. — *Kystes développés dans le voisinage de l'oreille.*

IV. — *Kystes des fentes branchiales du cou.*

1° Kystes sus-hyoïdiens. { Médians. Latéraux.

2° Kystes thyro-hyoïdiens.

3° Kystes sous-laryngiens. { Médians. Latéraux.

# PREMIÈRE SECTION

## KYSTES DERMOÏDES ET MUCOÏDES DU CRANE

Comme c'est la première fois qu'il est fait une étude spéciale des kystes dermoïdes du crâne, nous pourrions nous borner à des considérations d'ensemble sur les caractères présentés par ces tumeurs. Mais l'examen des faits nous a montré que la question était plus intéressante et comportait des commentaires plus amples. L'observation clinique établissant que ces kystes sont rassemblés d'habitude en certaines régions déterminées du crâne, il a été nécessaire de classer ces tumeurs en plusieurs groupes : ceux du bregma, de l'inion, de la glabelle, auxquels on doit ajouter les kystes du nez. Mais ce classement lui-même a soulevé à son tour le problème de la pathogénie propre à chacune de ces variétés de kystes : de là des développements plus étendus qui sont venus compléter l'étude clinique de ces tumeurs, qui, elle aussi, ne nous paraît pas dépourvue d'intérêt. On voit que ces motifs étaient plus que suffisants pour nous obliger à faire une description à part de chacun des groupes des kystes du crâne.

Nous passerons donc en revue les kystes médians du nez, de la glabelle, du bregma, et ceux de la région de l'inion; à ce dernier groupe est annexée l'étude des kystes dermoïdes intra-crâniens. On remarquera qu'au crâne on observe exclusivement des kystes dermoïdes, les premiers exemples des kystes mucoïdes n'apparaissant qu'à la face.

# CHAPITRE PREMIER

## KYSTES MÉDIANS DU NEZ

Il doit paraître anormal de trouver la description des kystes dermoïdes du nez dans le groupe des kystes dermoïdes du crâne, et non dans celui des kystes de la face. Nous avons cependant déjà donné sommairement les raisons qui nous ont conduit à adopter ce classement. Nous y reviendrons à propos de la pathogénie. Qu'il nous suffise pour le moment de dire que le développement des kystes du nez se fait aux dépens des fentes du crâne, tandis que celui des autres kystes de la face provient, au contraire, des fentes faciales de l'embryon.

L'examen des dix observations de kystes dermoïdes du nez que nous avons rassemblées, établit que ces tumeurs ne sont que le résultat de la transformation d'une fistule congénitale en kyste par le fait de l'oblitération partielle du trajet. C'est là une particularité curieuse, sur laquelle nous aurons à insister plus loin, et que l'étude résumée des faits isolés, telle que nous allons la donner d'abord, met en relief. Trois de ces faits nous sont personnels[1]. Le premier a trait à un petit garçon de cinq mois et demi porteur d'un kyste dermoïde sur le bout du nez. La mère avait remarqué en ce point, au moment de la naissance, une tache blanche peu proéminente d'abord, mais au niveau de laquelle se développa une tumeur.

Cette tumeur, large de deux millimètres et demi dans son plus grand diamètre transversal, remontait depuis la pointe du nez jusqu'à un centimètre au-dessus, suivant exactement

1. Les deux premiers faits ont été publiés dans le *Traité des kystes congénitaux* de Lannelongue et Achard; Paris, 1886, p. 187 et 188.

le dos de l'organe. La proéminence allongée qu'elle formait était moins frappante que la couleur blanc jaunâtre de la peau, qui tranchait très nettement sur l'aspect de la peau de la région et qui cessait brusquement au point de continuité du kyste avec les parties voisines. Deux particularités furent remarquées : d'abord un petit pertuis, visible seulement à la loupe, siégeant à la partie inférieure de la saillie. Ce pertuis, oblitéré presque à la surface de la peau, livrait passage à quelques poils disposés en deux petites touffes. En second lieu, on voyait sur le kyste une petite tache moins jaune et plus transparente. La tumeur, dans son ensemble, était dure, résistante, élastique et mobile sur les os du nez ; on ne pouvait dire si elle était fluctuante ni si elle adhérait en bas à la sous-cloison. Son extirpation exigea une dissection minutieuse, à cause de l'amincissement extérieur de la peau à sa surface ; le contenu était constitué par une matière gris blanchâtre, mélangée de faisceaux de poils. L'examen histologique de la paroi fit voir qu'elle était constituée par un derme pourvu de nombreuses papilles et revêtu d'un épithélium pavimenteux stratifié (V. pl. I, p. 16).

Le deuxième kyste, observé par nous sur une fillette âgée de vingt mois, siégeait sur la partie moyenne du dos du nez, exactement sur le plan médian, mais empiétant un peu sur les faces latérales (V. fig. 1). Il avait le volume d'un haricot ; son axe vertical était un peu plus long que le transversal. La peau qui le recouvrait était rosée, amincie, non adhérente. La tumeur était d'ailleurs mobile sur les os du nez, au moins transversalement. Tout à fait à la partie inférieure, on voyait, comme dans le fait précédent, un petit orifice circulaire très ténu, marqué seulement par une dépression. L'origine de cette tumeur remontait à la naissance. L'enfant portait en même temps au-devant du tragus un fibro-chondrome congénital sous la forme d'un appendice d'un demi-centimètre de longueur. La mère avait remarqué de temps en temps sur le

dos du nez, au niveau de la saillie, une perle de liquide transparent, qu'elle prenait pour une gouttelette de sueur. Cet écoulement avait d'abord paru continuer; mais il s'était un jour arrêté, et c'est alors que la tumeur était devenue plus sensible. Après extirpation, nous pûmes constater qu'il s'agissait d'un kyste dont le contenu renfermait des poils et dont la paroi offrait la structure du derme avec son épithélium. Le kyste, dans ce cas, a été consécutif à l'oblitération d'une fistule congénitale.

Dans le fait suivant, c'est, au contraire, une fistule qui succède à l'ouverture d'un kyste. Une marchande de journaux du boulevard de la Madeleine, âgée de vingt-huit ans, porte depuis sa naissance, au niveau de la racine du nez, exactement sur la ligne médiane, une petite malformation qui a offert successivement les caractères d'un kyste dermoïde, puis ceux d'une fistule. Sa mère avait remarqué, peu de temps après la naissance, une tumeur de la grosseur d'une groseille, située sur la racine du nez. Un petit orifice visible à la surface de la saillie ne fournissait aucun écoulement d'habitude. Mais de temps en temps on vidait entièrement la tumeur en la comprimant entre les doigts. Le contenu était formé d'une matière blanche, demi-solide, qui s'est renouvelée constamment pendant plusieurs années. Jamais, au reste, il n'est survenu aucune complication inflammatoire ; l'affection n'est nullement douloureuse. Depuis l'âge de seize ans, une transformation s'est opérée : le contenu kystique qu'on devait auparavant extraire périodiquement, a cessé de se reproduire, et la tumeur a disparu définitivement; mais il reste sur le milieu de la racine du nez un orifice sous la forme d'une fente verticale très visible, même à distance, longue de deux millimètres environ. Par cet orifice sortent de temps à autre un ou deux poils, que la malade arrache et qui repoussent continuellement.

On voit que les faits précédents peuvent être rapportés aux fistules congénitales aussi bien qu'aux kystes dermoïdes.

C'est aussi à proprement parler une fistule que décrit J. Cruveilhier[1], bien que cet auteur range le fait parmi les kystes. Qu'on en juge par le texte original : « En 1817 (j'étais alors à Limoges), on me conduisit de Chabanais une petite fille âgée de neuf ou dix ans qui présentait à la partie moyenne du nez une croûte du volume d'une épingle à friser. J'enlève

Fig. 1. — Kyste dermoïde médian siégeant sur le dos du nez.

cette croûte, j'introduis un stylet dans la petite ouverture qu'elle remplissait, et je suis étonné de voir que le stylet s'enfonce de bas en haut à une profondeur d'un pouce et demi en se dirigeant d'abord sous la peau, ensuite profondément dans l'épaisseur des os du crâne. Le stylet retiré, j'exerçai sur le trajet fistuleux une compression de haut en bas, et je fis sortir plusieurs poils noirs de cinq ou six lignes de longueur ; et comme je manifestais mon étonnement, les parents

1. J. Cruveilhier, *Traité d'anatomie pathologique générale*, t. III, p. 340.

me dirent que plusieurs fois il était sorti spontanément une bien plus grande quantité de poils. Il n'existait d'ailleurs aucune communication entre le trajet fistuleux et les fosses nasales. Je conseillai de pratiquer des injections irritantes pour enflammer les parois du kyste, me proposant, dans le cas d'insuccès, d'inciser toute la portion sous-cutanée du trajet fistuleux. Je n'ai plus revu la malade. »

De cette intéressante observation on peut rapprocher un fait brièvement rapporté par Lawrence[1]. Cet auteur a vu un kyste siégeant sur le dos du nez (il n'est pas dit à quelle hauteur), muni d'un orifice externe assez large pour admettre un stylet ordinaire. La tumeur était congénitale. « De temps en temps l'orifice externe donnait issue à une sorte d'écoulement graisseux. Le stylet pénétrait à un tiers de pouce de profondeur. Des applications variées faites sur la région n'avaient produit aucun résultat. » Lawrence ouvrit le trajet et trouva une membrane lisse, brillante, avec de petits poils presque enchâssés (*imbedded*) dans les os du nez : il enleva la paroi, et la cicatrisation fut obtenue en peu de temps. Bramann[2] a publié récemment quatre observations de kystes dermoïdes du nez, offrant les mêmes particularités que celles que nous venons de citer. Un premier cas se rapporte à un enfant de quatre mois : une tumeur fluctuante siégeant sur le dos du nez, à l'union de la partie osseuse et de la partie cartilagineuse, s'enflamme et s'ouvre spontanément. Après évacuation d'un contenu sébacé, il reste une petite ouverture par laquelle la moindre pression fait sortir un bouchon contenant des poils follets. Le second sujet, homme adulte, porte depuis sa première enfance une tumeur sur la partie inférieure du nez. Cette tumeur a fini par s'ulcérer et a donné issue à un contenu puriforme. Depuis, une fistule per-

1. Lawrence, *London Medical Gazette,* new series, vol. I, 1837-1838, p. 471-474.
2. Bramann, *Kystes dermoïdes du nez, Berl. Klin. Wochensch.*, n° 52, s. 1052, 12 décembre 1888.

siste : on en fait sortir une bouillie blanchâtre et des poils de duvet en pressant sur la partie supérieure du nez.

Dans le troisième cas, Bramann extirpe chez un jeune garçon une tumeur existant depuis la naissance sur le dos du nez à l'union des os et des cartilages. Après l'opération, il constate à l'aide d'un stylet qu'il reste un trajet médian s'enfonçant jusqu'à la racine du nez. Au bout de quatorze semaines, une fistule persistante indique qu'on a laissé un vestige du kyste. La quatrième observation est le fait d'un homme adulte qui porte une tumeur du côté gauche du nez depuis l'enfance. Cette tumeur s'est ouverte par un orifice situé près de la pointe. Il en sort de temps en temps une matière pultacée. Sous l'influence d'une poussée inflammatoire survenue en 1887, la tumeur se développe du côté droit du nez. Ensuite elle présente des alternatives d'augmentation et de diminution provoquées par l'oblitération intermittente de l'orifice. En introduisant un stylet par l'orifice situé sur la ligne médiane, Bramann constate la présence d'un sac.

Ces faits offrent plusieurs caractères communs qu'il convient de relever. La tumeur est manifestement d'origine congénitale, et sa présence a été constatée dès le moment de la naissance ou peu de temps après dans tous les cas. Le peu de difformité qu'elle produit au début explique pourquoi on a pu quelquefois rester un certain temps sans l'apercevoir.

Cette tumeur est toujours médiane, même lorsqu'elle est plus développée sur l'un des côtés du nez; son siège médian est encore affirmé par la situation de l'orifice fistuleux, qui reste toujours médian. Elle peut occuper différentes hauteurs sur le dos du nez : trois fois la pointe; quatre fois la partie moyenne, et plus spécialement la ligne d'union des os avec les cartilages du nez. Le siège précis n'est pas indiqué dans l'observation de Lawrence. Tous ces kystes contenaient la matière blanchâtre, grumeleuse, qu'on trouve dans les kystes dermoïdes. La présence des poils y a été presque toujours constatée.

C'est déjà une démonstration suffisante de la nature dermoïde de l'affection. Mais, de plus, nous avons vérifié directement la structure dermo-épidermique de la paroi dans nos cas.

Un point aussi curieux qu'intéressant consiste dans la présence, constante jusqu'ici, d'un orifice fistuleux qui nous a paru disposé toujours de la même façon. Cet orifice, extrêmement étroit, est situé à la partie inférieure du kyste, de telle sorte que le trajet et la cavité qui lui font suite sont dirigés de bas en haut, c'est-à-dire vers la racine du nez, et toujours dans le plan médian. Si, dans le premier de nos kystes, l'orifice n'a jamais donné issue à aucun produit de sécrétion, il laissait du moins passer une touffe de poils fins. Dans la plupart des autres cas, il sortait de temps en temps une petite quantité de liquide ou de matière sébacée, souvent mélangée de poils. Il y a là une démonstration nouvelle de la parenté intime qui relie les kystes dermoïdes aux fistules congénitales; il importe de remarquer, en effet, que l'orifice fistuleux médian n'est en aucun cas consécutif à une poussée inflammatoire, et il ne s'agit pas d'un kyste ouvert secondairement à l'extérieur. Tout au contraire, la fistule est le fait primordial, et le kyste s'est formé secondairement par un mécanisme des plus simples. Il a suffi pour cela que l'orifice, en général très étroit, ait été obstrué par la matière sébacée et par les poils. Le trajet épithélial continuant à sécréter, il en est résulté une cavité kystique produite par distension. Certains kystes dermoïdes du cou ont une évolution identique. Toutefois au cou la marche du phénomène est le plus souvent en sens inverse : le kyste se développe en premier lieu, et ce n'est que plus tard et accidentellement qu'une communication s'établit avec l'extérieur, sans qu'il y ait eu primitivement une fistule. Une distension excessive et plus ordinairement une inflammation suppurative sont alors les causes de la transformation des kystes en fistules. L'inflammation peut aussi se montrer et troubler l'évolution des kystes du nez, ainsi que

Fig. I.

Fig. II.

*Fig. I et II. Même sujet. — Kyste dermoïde congénital et médian de la pointe du nez.*

le prouvent deux faits de Bramann; mais, même dans ces cas, la situation médiane, l'étroitesse et la forme régulière des orifices fistuleux, sont des caractères suffisants pour établir qu'ils ne résultent pas de l'ouverture d'un abcès kystique.

## PATHOGÉNIE

Nous avons déjà indiqué, sans le démontrer, que les kystes dermoïdes du dos du nez tiraient leur origine des éléments ectodermiques emprisonnés dans la gouttière dorsale de l'embryon. Cela ne veut pas dire que cette gouttière s'avance jusque sur l'extrémité du nez; tout au contraire, elle s'arrête à l'extrémité frontale de la tête, à la région qui sera la glabelle. Mais dans cette région prend naissance le bourgeon fronto-nasal, qui se développe de haut en bas, c'est-à-dire du front vers la partie moyenne de la lèvre supérieure. Or, si l'on suppose qu'à la suite d'un trouble de développement un îlot ectodermique se trouve enclavé à l'extrémité glabellaire de la gouttière dorsale sur le point même où naît le bourgeon nasal, il est facile de se rendre compte que, par l'effet de l'accroissement de haut en bas de ce bourgeon, l'îlot enclavé pourra être déplacé et entraîné dans la même direction, de telle sorte qu'au lieu de correspondre à la racine du nez, il en occupera la partie moyenne ou même la pointe.

A première vue, une pareille hypothèse n'est pas invraisemblable; à plus forte raison doit-on l'accepter lorsqu'elle se trouve confirmée et justifiée par les caractères propres aux kystes dermoïdes du nez et par les données anatomiques qui témoignent de l'existence d'une fistule antérieure. Nous avons vu que tous ces kystes offrent à l'observation un trajet fistuleux ou une cavité kystique ouverte inférieurement à la surface de la peau. La direction de ce trajet n'est pas indifférente : elle a lieu constamment de bas en haut et sur la ligne médiane, c'est-à-dire vers la racine du nez ou vers la glabelle.

Le stylet arrive plus ou moins haut; il peut ne pas dépasser les limites apparentes du kyste, mais d'autres fois il pénètre jusqu'à la racine du nez, jusque dans l'épaisseur même des os de la glabelle. D'après cette disposition, comment pourrait-on expliquer la formation de ces trajets par une invagination de l'ectoderme effectuée sur place? Pourquoi cette invagination, ou mieux cette involution de l'ectoderme, et d'où proviendrait sur une surface unie le pincement qui l'enclaverait profondément et à une certaine distance? Pourquoi enfin cette direction oblique et constamment ascendante du kyste ou du trajet fistuleux, au lieu de reposer directement sur le squelette et de contracter avec lui une adhérence comme dans toutes les autres régions? Autant de questions qui resteraient insolubles si l'étude attentive des faits ne fournissait pas les éléments d'une véritable démonstration. Rien n'est plus probant à cet égard que l'observation de J. Cruveilhier, surtout quand on prend soin de remarquer que tous les autres faits présentent des caractères identiques, quoique moins complets; elle donne la clef de la solution du problème. « Un stylet, y est-il dit, s'enfonce de bas en haut à une profondeur d'un pouce et demi en se dirigeant d'abord sous la peau, ensuite profondément dans l'épaisseur des os du crâne. » Donc, tandis que le kyste est ouvert sur le dos du nez, son prolongement supérieur, arrivé à la racine du nez, adhère au frontal et s'enfonce dans l'épaisseur de cet os. C'est la confirmation, la démonstration de l'origine primitivement crânienne du kyste, et le bourgeon fronto-nasal, en se développant vers la face, n'a fait qu'entraîner l'extrémité superficielle et mobile du trajet fistuleux, tandis que l'extrémité adhérente est restée enclavée comme pour témoigner du siège primitif de la lésion chez l'embryon. Pourrait-on comprendre, dans ce cas, qu'un kyste apparu sur le nez fût remonté vers le crâne, à l'inverse du développement normal des parties, pour s'enclaver dans le frontal? Assurément non.

En considérant les faits à ce point de vue et tels que l'observation nous les fournit, on devrait hésiter à ranger ces affections soit dans le groupe des kystes, soit dans celui des fistules. Or, ce sont à la fois des kystes et des fistules : ce sont des kystes, parce qu'il y a une tumeur à paroi dermo-épidermique avec un contenu ; au kyste se surajoute la fistule. Mais ici la fistule n'est pas une complication comparable à celle qui se produit par le fait de la suppuration et de l'ouverture des kystes ; non, elle résulte de la persistance de la gouttière dorsale de l'embryon sur un point, au niveau de la glabelle. Son orifice superficiel a été déplacé par suite de l'allongement du bourgeon fronto-nasal. La fistule une fois produite, l'oblitération de son trajet, plus ou moins loin de l'orifice cutané ou au niveau de cet orifice, a pour résultat la formation d'une tumeur par accumulation du produit de sécrétion : c'est le kyste. La fistule est donc la première en date, le kyste vient ensuite ; et ce kyste est fœtal, puisque tous les sujets le montrent dès la naissance. Comme conséquence de ces considérations, on devrait placer de préférence cette maladie dans le groupe des fistules, et non parmi les kystes. Mais si l'on songe que la nature de ces deux affections est en somme identique, et que, d'autre part, c'est la tumeur qui saute aux yeux, on comprend qu'on puisse s'affranchir des rigueurs de la logique. Au surplus, l'orifice de la fistule ou du kyste est en général très étroit ; il pourrait même échapper à un observateur qui ne le chercherait pas avec attention, et l'on doit ajouter encore que la disposition que nous avons étudiée pourrait présenter certaines modifications. Pourquoi n'observerait-on pas une fistule ouverte sans kyste, ou un kyste dermoïde médian du nez sans fistule ? Mais les auteurs n'ont pas décrit des faits de cet ordre, et nous n'en avons pas observé.

---

# CHAPITRE II

## KYSTES DERMOÏDES DE LA GLABELLE

En 1838, Lawrence, voulant démontrer l'importance qu'il y a d'enlever la totalité de la paroi de certains kystes sébacés, rapportait l'exemple suivant :

« J'ai vu, dit-il, une jeune dame chez laquelle une tumeur de la nature de celles que j'ai décrites (tumeurs sébacées) avait été enlevée à la racine du nez, entre les deux sourcils. C'était une jolie personne; elle s'était soumise à l'ablation de ce qu'elle considérait comme une difformité, bien que ce fût peu de chose, car la tumeur était peu volumineuse. Elle se trouva, après l'opération, pire qu'auparavant, car la plaie ne se cicatrisa pas; il se formait une croûte à laquelle succédait un écoulement. Une sonde introduite me parut pénétrer dans l'épaisseur de l'os. Ayant appris la nature de la tumeur et sachant que l'opérateur avait éprouvé une difficulté particulière à la séparer de l'os, je conclus qu'un fragment du kyste avait été laissé, et je proposai une incision pour vérifier le fait ; ce qui fut accepté. Je trouvai intimement adhérent au frontal un fragment de kyste remarquable par sa surface blanche et chatoyante et portant quelques cheveux courts; je l'enlevai facilement, et une cicatrice solide fut bientôt obtenue. »

Nous n'avons trouvé dans nos recherches que quatre autres cas de kystes dermoïdes de la glabelle; ils appartiennent à Panas[1],

1. Panas, *Bull. de la Soc. de chir.*, 3e série, t. III, séance du 29 avril 1874, p. 234.

Le Dentu[1], Mac Cormac[2], Max Schede[3] et Weinlechmer[4]. Nous y ajoutons un sixième cas, celui d'un homme de trente-huit ans auquel nous avons enlevé un kyste dermoïde du volume d'une petite noisette, contenant des poils fins. La tumeur, constatée à la naissance, était située dans la dépression intermédiaire à la racine du nez et à la glabelle (V. fig. 2).

L'observation de Panas est la plus remarquable au point de vue clinique, à cause des longues hésitations auxquelles le dia-

Fig. 2. — Kyste intermédiaire à la racine du nez et à la glabelle.

gnostic donna lieu. Le malade était un jeune docteur de Vienne qui avait consulté divers chirurgiens à Vienne, à Berlin, à Heidelberg et à Paris. Les avis avaient été partagés entre un kyste dermoïde, une encéphalocèle et même une tumeur de l'extrémité antérieure de l'un des lobes cérébraux. La tumeur, du volume d'une noix, molle, fluctuante, était placée sur la

1. Le Dentu, *Bull. et Mém. de la Soc. de chir.*, t. V, séance du 12 novembre 1879, p. 865.
2. Mac Cormac, *Saint-Thomas's hospital Reports*, 1874.
3. M. Schede, *Archiv f. Klin. Chir.*, 1872, vol. XIV, 1, 18.
4. Weinlechmer, *Soc. des médecins de Vienne*, séance du 8 février 1889, *in Semaine médicale*, 13 février 1889, p. 55.

ligne médiane entre les deux sourcils. Panas, après avoir confirmé le diagnostic de kyste dermoïde à l'aide d'une ponction exploratrice qui donna issue à un peu de matière sébacée, fit l'énucléation du contenant et du contenu. Le kyste, adhérent au périoste, avait déprimé le frontal; il renfermait des poils blonds, alors que le malade était brun.

Le cas de Le Dentu appartient à une jeune fille de seize ans. La tumeur, remarquée depuis l'âge de dix ans, était située au-dessus de la racine du nez, entre les têtes des deux sourcils. Elle était rattachée au périoste par un pédicule étroit, juste sur la ligne médiane, s'insérant dans une très petite dépression traversée par plusieurs vaisseaux. Le Dentu prit la précaution de gratter le périoste. Ce kyste contenait un liquide huileux.

Le kyste de Mac Cormac, observé sur un garçon de seize ans, siégeant sur la ligne médiane à la racine du nez, était attaché à la surface oseuse par un pédicule et contenait des cheveux. Celui de Max Schede avait les mêmes caractères. L'observation de Weinlechmer, publiée sous le titre de *Cholestéatome du frontal,* n'est pas complètement démonstrative, l'examen anatomique de la paroi ayant fait défaut. Il s'agit d'un homme de quarante-huit ans qui, à l'âge de huit ans, avait fait une chute de voiture. A la suite de cet accident, la région frontale gauche devint plus proéminente que celle du côté opposé. Beaucoup plus tard, à l'âge de trente-trois ans, ce malade fut pris d'accès consistant en vertiges, en paresthésie des mains, en mouvements involontaires à droite; les accès, après s'être montrés durant un an et demi, devinrent moins intenses et plus rares.

En août 1888, un gonflement apparut sur le côté gauche du frontal, accompagné de fièvre et de maux de tête. Après un apaisement des symptômes pendant un mois, un médecin ouvrit une tuméfaction fluctuante et donna issue à du pus. Les douleurs diminuèrent, mais les accès tétaniformes qui se

produisaient depuis longtemps ne cessèrent pas. Au mois de janvier 1889, Weinlechmer fit une incision de huit centimètres en dehors et au-dessus de la protubérance frontale, élargit l'ouverture de l'os et retira d'abord du pus franc, puis des masses épaisses athéromateuses. Au fond du cloaque, on voyait les battements du cerveau; les suites de l'opération furent bonnes. Billroth croit qu'il s'agissait d'un cholestéatome provenant de la base du crâne qui avait gagné par le diploé le sinus frontal. Sans suivre cette interprétation dans le détail, il est difficile, malgré l'absence de données anatomiques suffisamment précises sur la nature du contenu et sur la structure de la paroi, d'admettre autre chose qu'un kyste dermoïde à longue évolution.

Le siège des kystes dermoïdes de la glabelle est médian; c'est le premier point important à noter. Ces tumeurs occupent une hauteur variable; néanmoins elles peuvent être situées exactement sur la glabelle entre les deux sourcils (Panas, Lawrence, Le Dentu). Le kyste que nous avons vu occupait la dépression correspondant à la racine du nez, immédiatement au-dessous du frontal.

Dans tous les cas, le kyste est sous-cutané et indépendant de la peau; par sa face profonde il adhère à la surface du frontal. Cette adhérence ne se présente pas toujours avec la même forme. Le Dentu a constaté la présence d'un fin pédicule attaché à une minime dépression de la surface osseuse. D'autres fois la surface de contact est plus ou moins large, et la dépression osseuse est adaptée à la forme et au volume du kyste. En aucun cas l'empreinte osseuse de la tumeur ne doit être considérée comme secondaire, et la constatation d'un pédicule étroit, filiforme, indique bien que l'attache au squelette est primitive. Si le kyste se développe à la surface même de l'os, il peut y avoir marqué sa place par une dépression de plus en plus large à mesure qu'il a grossi. Nous aurons à rappeler fréquemment la présence d'adhérences osseuses en

étudiant les kystes dans d'autres régions. Le fait de Weinlechmer démontre qu'un kyste dermoïde peut naître et se développer dans l'épaisseur du frontal au niveau de la glabelle, pour n'apparaître que plus ou moins tard à l'extérieur.

Le siège profond n'a plus rien qui doive nous surprendre, étant donné l'interprétation que nous avons proposée des kystes du dos du nez. N'avons-nous pas vu, en effet, que, dans un de ces derniers cas, J. Cruveilhier avait introduit un stylet jusque dans l'épaisseur du frontal? Le kyste développé sur ce trajet était, en réalité, primitivement un kyste glabellaire qui avait été entraîné sur le nez par le développement du bourgeon fronto-nasal, suivant le mécanisme précédemment exposé. Cruveilhier paraît avoir pénétré à une grande profondeur dans l'os, peut-être jusqu'au voisinage immédiat et même jusqu'au contact des méninges. Une semblable disposition était de nature à faire prévoir le développement de kystes dermoïdes dans l'épaisseur du frontal et même à la surface de la dure-mère. L'observation de Weinlechmer vient donc réaliser ce que nous avions prévu et qui nous avait semblé possible d'avance. A propos des kystes dermoïdes du bregma et de l'inion, nous aurons l'occasion de nous étendre sur les perforations crâniennes. Mais il est intéressant, dès maintenant, de constater qu'une série de faits encore peu nombreux nous offre déjà toutes les variétés, depuis le kyste extra-crânien adhérent jusqu'au kyste sous-méningé, c'est-à-dire intra-crânien. Les variétés intermédiaires sont représentées par les exemples des kystes du dos du nez, qui, étant superficiels, n'en présentent pas moins un prolongement intra-crânien.

Presque toujours les kystes dermoïdes intersourciliers contiennent de la matière sébacée et des poils. Celui de Le Dentu faisait exception; son contenu était huileux.

C'est ici le lieu de rappeler une différence clinique frap-

pante entre les affections dermoïdes du nez et celles de la glabelle. Tous les kystes médians du nez présentent une ouverture, ou tout au moins la trace d'une ouverture primitive ; tous ceux de la glabelle en sont dépourvus. Cette opposition ne sera sans doute pas maintenue par toutes les observations à venir, mais elle ressort remarquablement des faits connus jusqu'ici.

La glabelle est quelquefois le siège de l'encéphalocèle. Panas, en racontant les pérégrinations de son malade chez les chirurgiens les plus célèbres de l'Europe, qui tous restèrent dans

Fig. 3. — Kyste dermoïde au niveau de la bosse frontale moyenne.

l'indécision, montre bien quelles peuvent être les difficultés du diagnostic. Il n'est que juste d'ajouter cependant que l'embarras des chirurgiens devait être plus grand il y a quinze ans, alors que l'étude des kystes dermoïdes était encore fort incomplète. Nous verrons plus loin que le diagnostic des kystes du bregma a embarrassé encore davantage jusqu'au jour où nous avons établi d'après les faits que ce diagnostic s'impose.

Une encéphalocèle est une tumeur à proprement parler congénitale ; elle attire l'attention dès la naissance. Souvent, au contraire, le kyste n'existe pas encore, ou du moins il est très petit et n'appelle pas l'attention ; d'ordinaire il n'est alors

qu'à l'état de germe, et il se développe ensuite peu à peu dans l'enfance, dans l'adolescence et même plus tard. Or, une tumeur qui n'apparaît qu'après la naissance n'est pas une encéphalocèle. En outre, le kyste dermoïde ne présente pas de pulsations et n'est nullement modifié par les efforts ou par les changements de position du sujet; il n'est point réductible : en un mot, il diffère de l'encéphalocèle par plusieurs caractères physiques importants. Il serait superflu d'insister davantage maintenant, attendu qu'à propos des kystes du bregma le diagnostic doit être serré de près.

Nous avons fait l'étude des kystes glabellaires en nous conformant à l'observation qui montre ces tumeurs groupées dans cette région; mais la glabelle ou l'espace intersourcilier n'est pas un siège exclusif pour ces kystes, et on peut en observer sur la partie médiane du frontal, en un point plus ou moins élevé, à la partie moyenne ou supérieure du front, tout aussi bien que nous en avons décrit sur le dos du nez. Nous avons vu, pour notre part, chez une fillette de cinq ans, un petit kyste dermoïde du volume d'un gros pois développé sur la ligne médiane au niveau de la bosse frontale moyenne, à deux centimètres au moins au-dessus de la glabelle (V. fig. 3).

---

## CHAPITRE III

### KYSTES DERMOÏDES DU BREGMA OU DE LA FONTANELLE ANTÉRIEURE

L'absence de toute description didactique des kystes dermoïdes de la fontanelle antérieure, provenant, sans nul doute,

de la rareté au moins apparente de ces tumeurs, a fait que jusqu'ici on n'en a jamais établi le diagnostic d'emblée. Croyant à tout autre chose, les chirurgiens ne sont parvenus à reconnaître cette affection qu'après avoir pratiqué des ponctions, des ouvertures inefficaces et même parfois dangereuses, quelques-unes ayant été mortelles par suite de complications qu'on eût évitées avec un diagnostic posé avec sécurité. De pareilles erreurs de diagnostic et de traitement doivent être évitées à l'avenir. En réunissant les faits publiés, on peut, dès maintenant, faire une description à peu près complète des kystes dermoïdes du bregma; ils sont, en effet, au nombre de dix-neuf.

Le premier kyste bien étudié est celui que Picard a présenté à la Société anatomique en 1840[1]. Il avait été recueilli à l'autopsie d'une femme âgée de soixante et onze ans, qui avait succombé à un ramollissement du cervelet et du pont de Varole. Ce kyste, du volume du poing, situé à la partie supérieure et médiane du frontal, était rempli d'une matière athéromateuse mêlée de cheveux.

Le second fait appartient à Lenoir, chirurgien de l'hôpital Necker; il est reproduit, ainsi que le précédent, dans un important mémoire de Prescott Hewett, chirurgien de l'hôpital Saint-Georges de Londres[2]. L'auteur anglais, qui rapporte en outre trois autres observations de Cæsar Hawkins, de Spring et d'Athol Johnson, aurait pu réunir les éléments d'une description presque complète. Il se borne à quelques remarques intéressantes, parmi lesquelles nous relevons la suivante : « Il est curieux, dit-il, d'observer combien il est fréquent que les tumeurs sébacées qui ont perforé le crâne soient situées sur une seule et même région. Quatre fois sur cinq observations (qu'il cite) la perforation correspondait à la partie supérieure

1. Picard, *Bull. de la Soc. anatom. de Paris*, 1840, p. 349.
2. Prescott Hewett, *Sebaceous tumours of the cranial region*, *Saint-George's hospital Reports*, 1869, vol. IV, p. 91.

et médiane de l'os frontal, près de la suture sagittale, et dans deux autres cas (sur lesquels il ne fournit aucun autre détail) la résorption de l'os était considérable et la tumeur occupait précisément le même siège. Ces tumeurs étaient-elles congénitales? Peut-être bien. L'existence de plusieurs d'entre elles avait été reconnue dès la première enfance. Dans le cas d'Athol Johnson, la tumeur avait été remarquée à huit mois. » Nous aurons a examiner les différentes questions que l'auteur anglais a laissées sans solution.

Outre les cinq cas réunis dans l'important travail de Prescott Hewett, on en trouve quatorze autres publiés la plupart isolément : ce sont ceux de Giraldès[1], de Wrany et Neureutter[2], de H. Arnott[3], de Heurtaux[4], de Hardie[5], de Condamin[6], de Sibthorpe[7].

A. Wernher[8] a réuni quatre observations de kystes développés au niveau de la fontanelle antérieure, et provenant, d'après lui, d'une méningocèle étranglée. Cette interprétation est fausse, car les quatre observations de Wernher se rapportent manifestement à des kystes dermoïdes. L'une de ces observations appartient à l'auteur lui-même; deux autres sont de Textor et de Bruns; la quatrième est de Helde (de Giessen), auteur du siècle dernier (1777).

Deux faits, recueillis par nous à l'hôpital Trousseau, ont déjà été publiés au congrès français de chirurgie de 1888;

1. Giraldès, *Bull. de la Soc. anatom.*, 12e année, 1866, t. XI, p. 297, et *Leçons sur les maladies chirurgicales des enfants*, 1869, p. 342.

2. Wrany et Neureutter, *Œster. Jahrb. f. Pædiatrik*, et *Rev. des sc. méd.*, 1873, t. Ier, p. 228.

3. H. Arnott, *Dermoid cyst of the scalp simulating meningocele, Trans. of the pathol. Soc. of London*, vol. XXV, 1874, p. 228.

4. Heurtaux, *Gazette des hôpitaux*, 1874, no 69, p. 547, et *Dict. de Jaccoud*, t. XIX, art. Kystes, p. 754.

5. Hardie (of Manchester), *the Lancet*, may 2, 1885, I, p. 785.

6. Condamin, *Lyon médical*, 27 mars 1887, t. LIV, p. 427.

7. Sibthorpe, *Congenital sebaceous Cyst, British med. Journ.*, 1888, I, p. 350.

8. Wernher, *Kystes au niveau de la fontanelle antérieure, provenant d'une méningo-encéphalocèle étranglée; Contribution à l'étude de l'encéphalocèle frontale, Deutsche Zeitsch. f. ch.*, VIII, no 6, 1877.

nous les reproduisons et nous y ajoutons une troisième observation, avec un fait inédit que Follet (de Lille) nous a fait connaître à propos de notre communication[1].

Étude clinique. — Les kystes dermoïdes de la fontanelle antérieure ne paraissent pas affecter une préférence marquée pour un sexe ou pour l'autre : sur 19 cas, 10 appartiennent au sexe masculin et 9 au sexe féminin. On rencontre ces kystes chez des sujets de tout âge, depuis trois mois (Giraldès), huit mois (Arnott), dix mois (Lannelongue), jusqu'à cinq ans (Lannelongue), six ans (Wrany et Neureutter), seize ans (Wernher), dix-sept ans (Lenoir), vingt-six ans (Condamin), trente ans (Heurtaux), trente-huit ans (Hardie), soixante et onze ans (Picard). Mais la tumeur remonte toujours à la première enfance; les parents l'ont découverte en général par hasard, quelques jours (Heurtaux, Lannelongue), quelques semaines, quelques mois, au plus deux ou trois ans après la naissance; elle avait alors un volume qui a été comparé à celui d'un pois, d'une noisette, d'une amande, ce qui veut dire qu'elle existait déjà depuis un temps plus ou moins long lorsqu'elle a été aperçue. On peut avancer, en effet, qu'une tumeur qui a le volume d'un pois quelques jours après la naissance et qui ne peut, bien entendu, être attribuée au traumatisme, est véritablement congénitale, et il est probable qu'à un examen attentif on aurait pu la sentir chez le nouveau-né. L'origine congénitale est notée 4 fois seulement sur 19 (Hardie, Wernher, Sibthorpe, Follet). En général la tumeur est trop petite à la naissance pour attirer l'attention. Ce n'est que plus tard qu'elle devient sensible.

Remarquons en passant que l'encéphalocèle, même lorsqu'elle est peu volumineuse, constitue presque toujours une tumeur évidente chez le nouveau-né.

Lorsque le kyste n'est reconnu qu'à l'âge de deux ou trois

1. *Compte rendu du Congrès français de chirurgie*, 1888.

ans, les parents attribuent presque toujours son apparition à un traumatisme, origine banale de toute sorte d'affections. On ne doit pas se laisser tromper par ce renseignement.

Quoi qu'il en soit, la tumeur augmente en général assez rapidement de volume dans la première enfance. Le deuxième kyste que nous avons observé avait passé en dix mois des dimensions d'un haricot à celles d'un œuf de pigeon; celui de Heurtaux avait, à l'âge de quinze ans, le volume d'un œuf d'oie. Cet accroissement est constant; il est signalé dans toutes les observations recueillies, mais il n'est pas régulièrement progressif : il présente des périodes stationnaires et des poussées actives. La tumeur, toujours très petite d'abord, grossit durant les premiers mois d'une manière très sensible et atteint en quelques années les dimensions d'une noix ou d'un petit œuf; puis elle cesse de croître quelque temps. Plus tard, à la puberté, à vingt-cinq ans, à trente ans (Heurtaux), elle peut faire de nouveaux progrès. On a dit avec raison que certaines périodes de la vie, telles que la première enfance et la puberté, sont plus particulièrement favorables au développement des kystes dermoïdes; cette règle, très juste pour les kystes péri-orbitaires, l'est également pour ceux qui nous occupent. Elle n'est cependant pas exclusive, témoin le cas de Heurtaux, dans lequel une poussée active se produit à trente ans, sans motif, sans qu'on puisse invoquer un excitant extérieur, comme un coup. Toutefois les faits nous enseignent que dans l'âge adulte l'accroissement devient très lent ou s'arrête entièrement. La tumeur que Picard a observée sur une femme de soixante et onze ans avait acquis le volume du poing; elle datait de l'âge de trois ans.

Dans aucun cas on n'a noté l'apparition des kystes fontanellaires à l'âge de dix ou quinze ans, comme on l'observe parfois pour les kystes dermoïdes péri-orbitaires; dans toutes les observations ils sont apparus durant les premières années de la vie.

Quel que soit l'âge du sujet, le tableau clinique est le même, présentant pourtant quelques variétés d'aspect qu'il est nécessaire de connaître. La tumeur est constamment située sur la fontanelle antérieure : il ne saurait y avoir aucun doute à cet égard dans la première enfance. Les observations se rapportant à des sujets d'un âge plus avancé concordent également sur ce point, et on y lit que la tumeur est placée à la partie supérieure et médiane du frontal, près de la suture

Fig. 4. — Kyste dermoïde du bregma.

sagittale. On a vu que Prescott Hewett connaissait déjà cinq cas de kystes ayant occupé exclusivement ce même point du crâne. Du reste, nous reviendrons sur cet examen du siège exact de la tumeur, lorsque nous étudierons les modifications de la paroi crânienne en cet endroit. Les kystes observés par Sibthorpe et Hardie ne correspondaient au bregma que par l'extrémité supérieure de leur base. Celle-ci recouvrait toute la partie moyenne du front et descendait jusqu'au niveau des sourcils.

On peut dire que le volume est en proportion avec l'âge du sujet, et d'un cas à l'autre il ne diffère à un âge déterminé que

dans des limites peu étendues, ainsi qu'en témoignent les comparaisons employées. Chez les enfants, par exemple, la tumeur a les dimensions d'une amande, d'une noix, d'un œuf de pigeon; plus tard, chez l'adulte, celles d'une grenade (Spring), du poing (Picard), d'une grosse noix de coco (Sibthorpe), d'un œuf d'oie (Heurtaux). Ce dernier auteur indique les dimensions suivantes : circonférence, 33 centimètres; hauteur, 8 centimètres.

La tumeur est régulièrement arrondie, sphérique ou ovoïde à grand axe antéro-postérieur; sa surface est uniforme et sans aucune bosselure, caractère commun à la plupart des kystes dermoïdes. Elle est appliquée largement par sa base sur la paroi crânienne : les deux tiers seulement de sa surface extérieure sont superficiels; le troisième tiers, partie adhérente, semble ou bien être aplati sur le crâne ou bien pénétrer dans son épaisseur. En un mot, le kyste n'a aucune tendance à se pédiculiser, et cela quel que soit son volume, pas plus lorsqu'il a les dimensions du poing ou d'une grenade que lorsqu'il a celles d'une amande.

Il est toujours de consistance molle, tantôt très nettement fluctuant, tantôt rénitent, la poche étant plus fortement distendue. Dans ce dernier cas, la main qui explore rencontre une résistance ferme, mais ne ressemblant nullement à celle d'une masse solide; d'autres fois, on a noté une sensation d'empâtement, due sans doute à l'épaisseur des téguments. En réunissant les caractères tirés du volume, de la forme et de la consistance, on arrive, en général, facilement à établir que l'on est en présence d'une poche remplie de matière molle ou liquide, à cavité unique.

Un autre signe vient, dans un certain nombre de cas, renseigner plus directement sur la nature du contenu : c'est la transparence. Ce signe est loin d'être constant. Nous l'avons rencontré dans une de nos observations; il est noté deux autres fois dans les observations publiées : ce qui donne au

total trois tumeurs transparentes sur dix-neuf. Sept fois la transparence faisait absolument défaut; dans les deux autres cas, la tumeur était modifiée par la suppuration, ou bien l'examen n'a pas été fait à ce point de vue. Ces deux caractères opposés, transparence et opacité, correspondent aux deux variétés de contenu : liquide limpide et matière sébacée.

Le kyste est constamment et complètement irréductible. La compression exercée à sa surface ne diminue en aucune manière son volume; elle augmente seulement sa tension, en l'aplatissant dans une certaine mesure. Elle n'occasionne d'ailleurs ni convulsions, ni paralysie, ni état comateux, comme dans la méningo-encéphalocèle, dont le pédicule établit une communication avec la cavité méningée. Cette irréductibilité est l'un des signes cliniques qu'il faut rechercher avec le plus d'attention; c'est le signe le plus important : il démontre, autant que peut le faire un examen clinique, l'indépendance de la cavité kystique et de la cavité des méninges : il tend à établir que l'on a sous les yeux une tumeur liquide à cavité parfaitement close. Ajoutons cependant que jusqu'ici l'irréductibilité, jointe à l'absence de troubles cérébraux, lorsqu'on exerce une compression même assez considérable sur la tumeur, n'a pas suffi pour donner aux chirurgiens la certitude du diagnostic en ce qui concerne les rapports de la tumeur avec l'encéphale. On conçoit facilement au premier abord leurs hésitations, si l'on se rappelle que certaines encéphalocèles sont peu réductibles ou ne le sont à aucun degré.

Un autre signe parfois signalé est de nature à augmenter l'embarras du diagnostic. La mère de l'enfant de dix mois qui fait le sujet de notre seconde observation, affirmait très positivement que la tumeur, lors de son apparition, présentait des battements, dont l'existence, au surplus, avait été confirmée par le médecin. Le même fait est consigné dans l'observation d'Arnott; chez sa petite malade, on n'avait rien aperçu d'anormal au moment de la naissance; cinq semaines

plus tard, on découvrit sur la fontanelle antérieure une tumeur molle du volume d'une noisette, s'élevant et s'abaissant par des pulsations régulières, se gonflant lorsque l'enfant criait. On avait consulté successivement les médecins de Guy's et de Saint-Bartholomew's hospital, qui s'étaient contentés d'appliquer de l'iode à la surface de la tumeur, promettant de faire une incision lorsque l'enfant serait plus forte. Arnott, qui vit la petite malade à l'âge de dix mois, trouvant une tumeur transparente, sur laquelle on avait observé des pulsations antérieurement, crut avoir affaire à une méningocèle. En conséquence il se contenta d'appliquer un moule de gutta-percha sur la tumeur. Au bout d'un an, elle avait diminué de volume et était devenue moins transparente; en outre, l'ouverture de communication avec le crâne était moins évidente. L'enfant ayant succombé à une broncho-pneumonie, on vit à l'autopsie que le kyste, dont la paroi épaissie était devenue opaque, était logé au niveau de la fontanelle antérieure et ne présentait aucune sorte de communication avec l'intérieur du crâne; seulement la dure-mère était à nu au niveau d'un orifice central, vestige de la fontanelle bregmatique. L'auteur anglais insiste sur les difficultés spéciales qu'offrait le diagnostic de cette tumeur transparente et soulevée par des pulsations. Il importe cependant de faire observer que ces pulsations avaient disparu lorsque Arnott examina l'enfant à l'âge de huit mois, de même que dans notre observation la tumeur avait complètement cessé d'être pulsatile depuis un certain temps. Le caractère pulsatile des kystes fontanellaires n'a été observé que pendant les premiers mois des sujets, alors que la fontanelle antérieure présente des dimensions presque égales à celles qu'elle possède à la naissance; il disparaît à mesure que la fontanelle se rétrécit, avant l'âge de huit mois (Arnott) ou de dix mois (Lannelongue). On comprend bien dès lors que les battements n'appartiennent pas en propre à la tumeur, qui se trouve soulevée par

les pulsations normales de la fontanelle durant les premiers mois après la naissance. Cette interprétation nous a permis de nous prononcer, dans l'un des cas que nous avons observés, sur l'indépendance de la tumeur fontanellaire.

Il n'est pas moins vrai que ces trois signes, transparence, battements, gonflement sous l'influence des efforts, pourraient à un moment donné être attribués avec presque autant de raison à une méningo-encéphalocèle qu'à une tumeur kystique. Alors les principaux caractères distinctifs du kyste sont l'irréductibilité et l'absence de troubles cérébraux lorsqu'on le comprime; néanmoins ces derniers signes suffiraient à peine à poser un diagnostic ferme, si l'on ne savait, comme nous le dirons plus loin, que l'encéphalocèle n'a pas été encore observée au niveau de la fontanelle bregmatique, en dehors de quelques faits tératologiques.

La peau a toujours été trouvée normale à la surface du kyste, même lorsque celui-ci était volumineux. Elle est recouverte de cheveux aussi abondants et aussi bien développés que sur toute autre région du cuir chevelu. C'est ce que nous avons observé nous-mêmes trois fois; c'est ce que Heurtaux a vu et représenté par une bonne figure pour son gros kyste du volume d'un œuf d'oie. On n'a mentionné ni distension, ni amincissement, ni surtout aucune adhérence de la membrane cutanée, qui glisse facilement sur la tumeur. En somme, l'examen clinique démontre que la tumeur est indépendante de la peau et qu'elle ne lui est rattachée ni primitivement ni secondairement, puisque cette indépendance est de toutes les périodes.

Au contraire, le kyste affecte des rapports beaucoup plus intimes avec la paroi osseuse sous-jacente. On a vu déjà qu'il est largement appliqué sur le crâne, et qu'il y paraît comme aplati ou enchâssé. Si l'on explore attentivement avec le doigt le pourtour de cette base adhérente du kyste, on y trouve un bourrelet saillant et dur qui semble constitué par

un cercle ou chaton d'hyperostose. Ce bourrelet fait pressentir la dépression osseuse que la dissection nous montrera au-dessous de la tumeur. Celle-ci est d'ailleurs très peu mobile sur le crâne; c'est à peine si on peut lui imprimer un léger déplacement d'un côté à l'autre ou d'avant en arrière.

Aucune vascularisation anormale n'a été indiquée dans la région; il n'y a ni veinosités cutanées, ni artères, ni veines dilatées, soit à la surface, soit aux environs du kyste.

Les symptômes fonctionnels font absolument défaut dans la plupart des cas. Aucun phénomène cérébral n'a été constaté ni pendant l'enfance ni plus tard. La malade de Picard, qui mourut à soixante et onze ans, n'avait jamais éprouvé aucun trouble cérébral, intellectuel ou autre. Les seuls signes subjectifs, rapportés uniquement dans quelques observations, sont des douleurs attribuables à des origines diverses. Le malade de Heurtaux ressent, à l'âge de trente ans, quelques douleurs peu vives à l'occasion d'une poussée d'accroissement de sa tumeur. Le soldat de quarante-cinq ans qui fait le sujet de l'observation de Spring n'éprouvait pas de douleur spontanée, mais son kyste était sensible au toucher. D'autres fois la douleur est due à une complication inflammatoire provoquée par un traumatisme accidentel ou par une ponction. En général les kystes fontanellaires n'ont d'autres inconvénients que ceux de leur volume et de la difformité qu'ils causent.

Cet exposé clinique peut être résumé brièvement en ces termes : tumeur reconnue à un âge quelconque, mais ayant débuté peu de temps après la naissance; siégeant au niveau de la fontanelle antérieure; présentant une forme sphérique ou ovoïde et un volume très petit d'abord, comparable plus tard à celui d'une amande, d'une noix, d'un œuf, du poing; fluctuante ou rénitente; irréductible; sans battements, sans gonflement sous l'influence des efforts, sauf parfois dans la période de début, peu de temps après la naissance; indépendante de la peau, qui est normale et couverte de cheveux;

adhérente au crâne, qui l'enchâsse dans un cercle saillant en apparence; n'occasionnant jamais de troubles cérébraux ; enfin n'étant pas douloureuse, sauf au moment des poussées d'accroissement, ou lorsqu'il survient des complications inflammatoires.

Il est à peine besoin d'ajouter que ces kystes dermoïdes, pas plus ici qu'ailleurs, ne guérissent spontanément.

Diagnostic. — Le diagnostic des kystes dermoïdes du bregma n'a été formellement posé, d'après l'examen clinique seul, dans aucune des observations anciennes ou récentes que nous avons pu recueillir; il a été fait quelquefois après une ponction exploratrice. La principale cause de cette difficulté du diagnostic est qu'il s'agit d'une affection rare et surtout peu connue. Chacun des chirurgiens qui en rapportent un cas n'en avait pas vu d'autre et se trouvait, en face de ce premier fait, pris comme au dépourvu, n'étant pas éclairé par la connaissance de faits semblables.

On a souvent pris le kyste fontanellaire pour une méningocèle, ou bien on a hésité entre les deux affections. Nous avons vu que, dans certaines circonstances, cette distinction était particulièrement délicate. Ainsi, dans les cas de Giraldès et d'Arnott, de même que pour l'un des nôtres, la tumeur était arrondie, fluctuante, parfaitement transparente; à une première période même, elle avait présenté des pulsations, concordant avec les battements du cœur, et un gonflement ou un soulèvement pendant les cris, la toux et les efforts. Une méningocèle peut se montrer avec des caractères analogues. Lorsque les pulsations et le soulèvement dans les efforts font défaut, la ressemblance est moindre, mais encore est-il qu'on se trouve en présence d'une tumeur fluctuante, située sur la ligne médiane, datant de la première enfance et, sans aucun doute, d'origine congénitale. Cette tumeur, croyons-nous, doit de prime abord éveiller l'idée d'une méningocèle si elle est transparente, d'une encéphalocèle si elle ne l'est

pas. L'irréductibilité elle-même, qui est complète en cas de kyste, n'enlève pas toute espèce de doute, attendu qu'il est parfois difficile de déterminer si une hernie congénitale des méninges et de l'encéphale est ou non réductible et que même elle peut paraître ou être réellement irréductible.

Mais une première notion, empruntée à la tératologie, doit ici intervenir. Les encéphalocèles et les méningocèles, qu'on observe fréquemment en arrière sur la ligne médiane depuis l'inion jusqu'au trou occipital, et assez souvent aussi en avant au niveau de la racine du nez, sont, au contraire, très rares au vertex, soit sur la suture sagittale, soit au niveau du bregma et à la partie supérieure du frontal, et les quelques exemples qui en ont été signalés avaient des proportions telles qu'ils ont été rangés dans le domaine des monstruosités proprement dites, qui échappent au secours de l'art. Nous n'avons pas là une preuve absolue qu'il ne puisse se produire une méningocèle simple et d'ordre chirurgical au niveau du bregma ; cependant il faut tenir grand compte de l'enseignement des faits.

De plus, si l'on y regarde de près, on trouve des caractères distinctifs importants parmi les signes cliniques précédemment énumérés. Outre l'irréductibilité absolue et l'absence complète de phénomènes cérébraux sous l'influence de la compression, il importe encore de considérer la marche du kyste. Il passe constamment inaperçu, et peut-être n'est-il pas du tout sensible au moment de la naissance; il apparaît et s'accroît lentement, progressivement et sans aucun accident durant les premiers mois et même les premières années. La méningo-encéphalocèle, au contraire, presque toujours évidente chez le nouveau-né, n'a pas cette allure régulière et inoffensive. La peau, toujours normale à la surface du kyste, est très souvent distendue, amincie et adhérente sur la hernie encéphalique.

La ponction donne le plus souvent un renseignement carac-

téristique : le trocart ramène des parcelles de matière sébacée, comme dans le cas de Heurtaux. Il peut en être autrement, et, en effet, Giraldès retira de la tumeur un liquide limpide, contenant une quantité notable de chlorure de sodium ; il avait d'abord hésité entre un kyste dermoïde ou une méningocèle ; le résultat de la ponction le fit incliner vers le diagnostic de méningocèle. Si la ponction exploratrice est entièrement inoffensive en cas de kyste, elle l'est moins en cas de méningocèle. Nous n'avons pas voulu y recourir pour notre part, ayant pu fixer notre opinion en dehors d'elle.

Anatomie pathologique. — Il n'y a pas lieu de s'étendre longuement sur l'étude anatomo-pathologique du kyste lui-même.

La paroi est plus ou moins épaisse suivant les cas, et spécialement suivant l'âge du sujet, mais toujours assez résistante ; Heurtaux l'a trouvée plus mince et plus friable à la face profonde ou crânienne du kyste qu'au-dessous de la peau. La structure comprend deux couches : couche superficielle, épithéliale ; couche profonde ou dermique. L'épithélium est pavimenteux et stratifié ; c'est lui qui élabore la plus grande partie du contenu sébacé. La couche profonde est constituée par une membrane fibro-élastique dans l'épaisseur de laquelle on trouve, en plus ou moins grand nombre, des glandes sébacées avec des follicules pileux pourvus de poils et, dans quelques cas seulement (Condamin), des glandes sudoripares. Les papilles font le plus souvent défaut.

La nature du contenu offre plus de variétés. Dans la plupart des cas, il est vrai, la cavité kystique est totalement remplie de la même matière sébacée que l'on rencontre partout ailleurs dans les kystes dermoïdes, et qui est composée de détritus granuleux, de gouttelettes graisseuses plus ou moins abondantes, de cellules épidermiques altérées, et de poils quelquefois très longs : sept centimètres et demi dans le fait de Heurtaux.

On a vu que, trois fois sur dix-neuf, le kyste était d'une

transparence parfaite. Ce caractère clinique correspond à un contenu également transparent, mais pouvant avoir néanmoins une composition chimique variable. Arnott a trouvé une matière huileuse mêlée d'épithélium dégénéré, contenu analogue sans doute par sa nature à celui des kystes huileux; mais l'observation manque de détails. Les deux autres kystes transparents, celui de Giraldès et l'un des nôtres, contenaient un liquide limpide comme de l'eau de roche. « Ce liquide, dit Giraldès, d'un goût salé, traité par le nitrate d'argent, fournit un précipité blanc caillebotté de chlorure d'argent. » Nous avons trouvé nous-mêmes un liquide incolore, dépourvu d'albumine et chargé d'une forte proportion de chlorure de sodium. Giraldès avait cru retirer, par la première ponction, du liquide céphalo-rachidien. On est effectivement frappé de la ressemblance qui rapproche le contenu kystique de l'humeur sous-arachnoïdienne : même limpidité, même absence d'albumine (dans notre cas), même abondance de chlorure de sodium. Bien que nous ne soyons pas en mesure d'expliquer la raison d'être de cette composition toute spéciale, elle nous paraît mériter une mention; nous ne connaissons aucun autre fait où elle ait été rencontrée. Le kyste de Giraldès renfermait avec ce liquide des grumeaux constitués par des débris de cellules épidermiques.

*Rapports de la tumeur.* — On sait déjà que ces kystes sont indépendants du cuir chevelu et adhérents au crâne; l'anatomie pathologique complète ces données. La poche du kyste n'est pas seulement sous-cutanée, elle est placée au-dessous de l'aponévrose épicrânienne et directement adhérente au périoste crânien. La peau et le tissu cellulaire sous-cutané ont leur épaisseur et leur structure normales. La paroi osseuse est, au contraire, profondément modifiée. Elle présente une dépression creusée très régulièrement et adaptée à la base adhérente du kyste. Cette cupule, d'un diamètre presque égal à celui du kyste lui-même, a plusieurs millimètres de profon-

deur. A son centre, nous avons trouvé chez notre dernier sujet, âgé de dix mois, un orifice de la largeur d'une pièce de cinquante centimes, au niveau duquel la dure-mère était à nu et parfaitement intacte. La présence de cet orifice n'a rien en soi de surprenant; son diamètre est à peu près celui de la fontanelle chez les enfants du même âge, à l'état normal. L'ossification de la fontanelle s'est donc faite à peu près normalement, à part la dépression, au-dessous de la tumeur; elle est même un peu plus avancée que dans la plupart des cas, si l'on accepte la dimension moyenne de trois centimètres (Tarnier), admise par les accoucheurs pour la fontanelle d'un enfant au neuvième mois après la naissance. Arnott a également signalé un vestige de fontanelle au-dessous du kyste sur un sujet de huit mois. Ainsi donc, chez les jeunes enfants de huit et dix mois, la présence du kyste ne paraît avoir en rien arrêté ni même retardé le travail d'occlusion de la fontanelle. Le fait est d'autant plus remarquable que chez les sujets des autres observations, qui sont d'un âge plus avancé, six ans, vingt-cinq ans, trente ans, soixante et onze ans, on a remarqué huit fois l'existence d'un orifice au centre de la cupule osseuse sous-kystique. Cet orifice avait deux centimètres de diamètre dans le cas de Heurtaux; il est comparé ailleurs à la largeur d'une pièce de cinquante centimes (Picard), d'un grain de chènevis (Spring); Wrany et Neureutter, Hawkins, Johnson, mentionnent seulement sa présence, sans préciser ses dimensions. Sur un total de dix-neuf observations, il existait huit fois. Lorsque nous avons opéré notre premier malade, notre attention n'étant pas fixée sur ce point particulier, nous ne saurions dire au juste quel était l'état de la paroi crânienne. Les dix autres observations sont également muettes à ce sujet. Quoi qu'il en soit, on peut conclure de cette revue qu'il y a très souvent, sans doute dans la plupart des cas, un orifice osseux plus ou moins large mettant le kyste en contact direct avec la dure-mère. Cette solution de continuité résulte évi-

demment d'un défaut d'ossification de la fontanelle, et non pas, comme le disent les auteurs, d'une usure secondaire produite par la compression de la tumeur sur un crâne complètement fermé. En effet, elle se rencontre à tous les âges, aussi bien à trois ans et six ans qu'à trente et soixante et onze ans ; de plus, elle correspond exactement au siège normal de la fontanelle bregmatique. Sa forme est arrondie ; ses bords, légèrement irréguliers, sont amincis, ce qui semble indiquer, à défaut de plus amples renseignements, que la voûte crânienne se trouve elle-même amincie dans la région déprimée.

Cette étude des rapports des kystes dermoïdes fontanellaires fait ressortir le triple caractère anatomique suivant : ces kystes sont profonds et adhèrents au crâne; ils sont médians; ils siègent sur la fontanelle.

Le premier de ces caractères, situation profonde avec adhérence au squelette, leur appartient en commun avec la plupart des kystes dermoïdes de la tête et du cou, qui ont en effet presque toujours une attache profonde, fixée sur un point déprimé du squelette. Mais tandis que cette adhérence n'a lieu en général qu'à l'aide d'un pédicule assez étroit ou même d'un simple filament fibreux, les kystes du bregma, au contraire, adhèrent au crâne par une très large base et n'ont aucune tendance à se pédiculiser. La connaissance de ce caractère particulier est d'une certaine importance dans la pratique.

Sur la fontanelle comme ailleurs, l'adhérence osseuse du kyste dermoïde est primitive et remonte à l'origine même de son développement. La tumeur a pris naissance au contact du crâne ou, plus exactement, au contact de la dure-mère et de la couche fibreuse d'ossification qui la revêt extérieurement sur la région fontanellaire. Elle conserve souvent ce rapport avec la dure-mère à toutes les périodes de son évolution, puisqu'il a été mentionné sur des sujets de tout âge.

Traitement. — Si le traitement a été plusieurs fois mal con-

duit, cela tenait à l'incertitude du diagnostic, à la crainte de rencontrer une tumeur en communication avec l'encéphale. C'est ainsi qu'on a eu recours aux ponctions : Giraldès en fit plusieurs durant une période de trois mois; il y ajouta des injections sans obtenir aucun résultat, si ce n'est l'inflammation de la tumeur.

Le seul moyen de traitement qui soit applicable est celui qui convient aux kystes dermoïdes en général : c'est l'ablation complète de la tumeur. On n'a pas occasion de faire l'opération sur le nouveau-né, pour cette raison que la tumeur n'est pas immédiatement apparente. Mais en fût-il ainsi, qu'il y aurait tout avantage à attendre que l'enfant devînt un peu plus fort et la fontanelle un peu moins large. Giraldès finit par opérer son malade à six mois sans aucun accident; nous avons opéré à dix mois sans le moindre inconvénient. La tumeur peut donc être enlevée de très bonne heure.

Le procédé opératoire est simple. On pourrait, pour une tumeur très volumineuse, imiter la conduite de Heurtaux, qui supprima une certaine étendue de la peau par une incision elliptique; il n'y a pas à y songer dans les cas ordinaires chez les enfants.

Un premier temps consiste à inciser la peau avec précaution sur toute la longueur du kyste, soit d'avant en arrière si la tumeur est oblongue, soit transversalement. On isole la tumeur de chaque côté jusqu'au crâne, puis on procède au détachement de la base. Trouvant la tumeur très adhérente en avant, nous avons commencé la dissection en arrière. Cette dissection n'a pas d'ailleurs présenté de difficulté sérieuse. Sur des sujets adultes, on a été conduit à enlever le périoste, qui était très adhérent à la paroi kystique; nous n'avons rien constaté de pareil. Athol Johnson avait cru devoir, par mesure de prudence, abandonner une petite partie de la paroi au centre de la dépression crânienne, de peur de léser la dure-mère, qui était à nu et adhérente au kyste. Cette difficulté ne s'est pas

présentée dans les autres cas, et la dissection n'a pas été plus laborieuse au niveau de la dure-mère qu'au voisinage. Du reste, ce que l'on sait des propriétés végétantes de la paroi dermoïde, dont un vestige minime suffit pour produire une nouvelle tumeur, impose au contraire le précepte d'enlever intégralement le kyste.

On fait ensuite la suture de la peau, avec ou sans drainage, selon l'étendue de la plaie. Le pansement antiseptique doit être appliqué avec soin. Le seul accident qui ait été observé est l'érysipèle, qui a entraîné la mort dans deux cas déjà anciens. Cette complication n'est plus à redouter.

---

## OBSERVATIONS

Obs. I. — *Kyste dermoïde au niveau de la fontanelle antérieure.* — Gervais (Henri), âgé de cinq ans et demi, est conduit à l'hôpital Trousseau le 3 mars 1886.

Cet enfant porte, depuis l'âge de huit mois, au dire de son père, une petite tumeur au niveau du bregma; cette tumeur avait à peu près, à cette époque, le volume actuel. Elle est située au niveau de la fontanelle antérieure, sur la ligne médiane, un peu déjetée cependant du côté gauche. Sa forme est arrondie et son volume représente celui d'une petite amande. La peau qui la recouvre est normale et semble indépendante de la tumeur. Sa consistance est intermédiaire entre la dureté et la mollesse; elle donne l'impression d'une poche assez épaisse avec un contenu minime. Cette tumeur n'est pas très mobile sur les parties profondes. A son niveau, on sent une dépression très notable de la paroi crânienne. Ajoutons enfin que la tumeur est dépourvue de battements et qu'elle n'est nullement réductible; je diagnostique un kyste dermoïde.

Opération le 3 mars. Une incision transversale des téguments met à nu la tumeur; celle-ci n'adhère pas à la peau, mais elle tient assez fortement au péricrâne; sa paroi profonde est décollée avec la curette; les adhérences plus fortes sont sectionnées avec le bis-

touri. La tumeur enlevée, on apprécie plus nettement la dépression en cupule de la paroi crânienne qui lui formait une sorte de loge.

La tumeur est constituée par une enveloppe assez dure. Le contenu a l'apparence de la matière sébacée. Mais, la tumeur étant plongée dans l'alcool et le contenu sébacé se désagrégeant, des poils flottent dans le liquide et deviennent apparents. Ils sont, pour la plupart, implantés sur la poche et longs de plusieurs centimètres.

L'examen histologique de la paroi montre qu'elle est constituée par un derme sans papilles, recouvert d'une couche peu épaisse d'épiderme. On y trouve des follicules pileux auxquels sont annexées des glandes sébacées.

Obs. II. — *Kyste dermoïde au niveau de la fontanelle antérieure.* — P. Alfred, âgé de dix mois, est admis à l'hôpital Trousseau le 18 janvier 1888. C'est un enfant vigoureux, de bonne constitution. La mère a constaté, quelques jours après sa naissance, la présence d'une tumeur siégeant au-dessus du front. Cette tumeur, du volume d'un pois à l'origine, a progressé peu à peu, mais surtout dans ces deux derniers mois; depuis quelque temps elle est stationnaire. Le médecin, aussi bien que la mère, a senti des battements à sa surface.

Actuellement elle a le volume d'un œuf de poule; elle est située sur la ligne médiane au niveau de la fontanelle antérieure. La peau, distendue à sa surface, recouverte de cheveux aussi abondants que dans les régions voisines, n'est pas adhérente; elle glisse facilement. La tumeur est manifestement fluctuante; sa consistance est partout uniforme, ce qui indique une cavité unique. On ne perçoit ni battement ni souffle à son niveau, mais il est facile de constater sa transparence parfaite. Elle n'est à aucun degré réductible; elle n'augmente pas, ne se tend pas lorsque l'enfant crie ou tousse, ou lorsqu'on le tient la tête en bas.

Deux hypothèses se présentent sur la nature de cette tumeur : ou bien c'est une méningocèle dont l'orifice de communication est oblitéré, ou bien c'est un kyste dermoïde à contenu transparent.

Le premier diagnostic doit être écarté pour deux raisons. Il est d'abord difficile d'admettre l'existence d'une méningocèle qui, primitivement du volume d'un haricot, se serait accrue progressivement jusqu'à ces derniers jours et se serait isolée subitement par occlusion de son pédicule. De plus, et c'est la raison la plus décisive en pratique, la méningocèle, en dehors des cas tératologiques où elle

atteint des proportions énormes, n'existe pas dans cette région, ou du moins elle y est tellement rare qu'on n'en connaît pas d'exemple, tandis que les kystes dermoïdes y ont été observés.

Cependant, à défaut de certitude absolue, le traitement doit être dirigé avec les mêmes précautions que si l'on devait avoir affaire au cas le plus grave, à la méningocèle. La dissection sera faite avec le plus grand soin.

Opération le 24 janvier 1888. Une incision de la peau est pratiquée d'avant en arrière sur toute l'étendue de la tumeur. On écarte lentement les deux lèvres de la plaie, qui saigne abondamment, ce qui exige l'application de plusieurs pinces hémostatiques. La tumeur apparaît lisse, blanche, avec une large base d'implantation, reposant sur la région fontanellaire. On détache point par point la face profonde, qui adhère intimement au pourtour osseux. Cette adhérence est plus grande en avant; aussi libère-t-on d'abord en arrière en sectionnant à plat les adhérences avec les ciseaux courbes.

Enfin la tumeur est complètement détachée; à sa place le doigt sent une dépression circulaire de cinq centimètres de diamètre. Cette dépression répond à une paroi osseuse sur toute la périphérie : au centre, il reste un orifice d'un centimètre et demi de diamètre, non ossifié, au niveau duquel on voit la face externe de la dure-mère. Rien ne rappelle une communication intérieure avec les cavités méningées. L'adhérence de la paroi kystique se faisait par l'intermédiaire d'un tissu conjonctif assez serré, mais il n'y avait aucune fusion entre elle et la dure-mère, qui paraît parfaitement intacte. La largeur de la fontanelle (membraneuse) n'est nullement exagérée; elle est plutôt moindre qu'on ne l'observe normalement sur un enfant du même âge.

*Examen* de la tumeur fait par Achard. La tumeur a le volume d'une petite mandarine.

Par l'incision il s'écoule environ 20 centimètres cubes d'un liquide transparent, incolore, clair comme de l'eau de roche. Ce liquide, traité par le nitrate d'argent, abandonne un précipité blanc caillebotté et abondant, caractéristique. Il ne donne point de précipité albumineux par la chaleur et l'acide nitrique.

Outre ce liquide, la poche kystique renferme encore des grumeaux sébacés qui la recouvrent entièrement.

La surface de la poche est plissée et comme ridée. Elle présente des poils implantés, blonds, fins, et longs de 1 à 2 centimètres.

Les coupes de la paroi montrent qu'elle est formée par le derme

recouvert d'une mince couche d'épiderme. Elle renferme des follicules pileux et des glandes sébacées.

Obs. III. — *Kyste dermoïde médian au niveau du bregma.* — Mlle P..., âgée de quatorze ans, se présente à nous en 1889 avec une tumeur de la région fronto-bregmatique. Cette tumeur, au dire des parents, a été remarquée à la naissance. A l'âge de six mois, elle était déjà très visible, et sur une photographie faite à ce moment elle se détachait très nettement.

Depuis lors la tumeur s'est accrue, et elle a actuellement le volume d'une petite mandarine. Elle est située sur la ligne médiane en avant et au niveau du bregma ; elle offre tous les caractères d'une tumeur dermoïde de cette région. Les cheveux sont aussi abondants à sa surface qu'ailleurs ; la peau glisse sur le kyste, et le kyste est lui-même un peu mobile sur le crâne. Cette mobilité est très limitée.

Bouilly, qui nous avait adressé la malade, fit l'extirpation de la tumeur. L'opération n'offrit aucune difficulté. Sachant que fréquemment la paroi osseuse du crâne est ouverte au niveau de la partie adhérente de la tumeur, il chercha avec soin cette particularité sans la trouver. L'examen du kyste révéla la présence de cheveux, longs de plusieurs centimètres et enroulés dans un magma sébacé. La paroi, étudiée histologiquement par Hutinel, présenta tous les caractères de la peau.

---

## INDEX BIBLIOGRAPHIQUE DES KYSTES DU BREGMA

**Picard.** — *Bulletin de la Société anatomique,* 1840, p. 394. — Femme âgée de soixante et onze ans. Kyste du volume du poing, situé à la partie antérieure et supérieure de la tête, et recouvrant une grande partie du frontal. Début à l'âge de trois ans. Aucun trouble de compression cérébrale. Dépression du frontal avec une perforation crânienne large comme une pièce de cinquante centimes. Contenu formé de matière sébacée et de cheveux.

**Cæsar Hawkins.** — *Cité par Prescott Hewett, Saint George's hospital Reports,* 1869, t. IV, p. 100. — Jeune femme. Kyste situé à la partie antérieure et supérieure du frontal, près de la suture sagittale, devenu douloureux depuis quatre mois, et suppuré. Extirpation, guérison. Dépression du crâne sous la base du kyste, avec un orifice au niveau duquel on voit les battements du cerveau.

**Lenoir.** — *Cité par Prescott Hewett, loco cit.,* p. 101. — Femme de dix-sept

ans. Kyste du volume d'une noix, situé à la partie supérieure du frontal, sur la ligne médiane, dans une profonde dépression. Incision faite sans succès quelques années auparavant. Lenoir pratique l'extirpation ; guérison. La pièce est au Musée du collège des chirurgiens de Londres.

**Athol Jonhson.** — *Cité par Prescott Hewett, loco cit.*, p. 98. — Enfant de trois ans. Kyste du volume d'une petite noix, situé au milieu du bord supérieur du frontal. Aperçu à l'âge de neuf mois. Ablation. Le kyste adhère au périoste. L'os est excavé en coupe, et on constate une perforation. Contenu sébacé.

**Spring.** — *Cité par Prescott Hewett, loco cit.*, p. 100. — Soldat de vingt-cinq ans. Kyste datant de l'enfance, du volume d'une grenade, situé sur une dépression profonde de la partie supérieure et médiane du frontal. Extirpation. Mort d'érysipèle. A l'autopsie on trouve une perforation du frontal large comme un grain de chènevis.

**Giraldès.** — *Bulletin de la Société anatomique*, 41e année, 1866, 2e série, t. XI, p. 297. — Fille de trois mois, kyste du volume d'un œuf de pigeon, fluctuant, transparent, sans battements. Plusieurs ponctions faites sans succès. Extirpation, guérison. Le liquide retiré par les premières ponctions, transparent comme de l'eau de roche, contient quelques paillettes de cholestérine et des concrétions de matière grasse ressemblant à des grains de semoule.

**Wrany** et **Th. Neureutter.** — *Revue des sciences médicales*, 1873, t. Ier, p. 228. — Fille de six ans. Kyste étudié à l'autopsie. Situé au niveau de la région de la fontanelle antérieure. Il y a une perforation du crâne à ce niveau. Pendant la vie, aucun trouble de compression, pas de battements. Contenu constitué par une bouillie épaisse où l'on trouve des cellules épithéliales, des gouttelettes graisseuses, de la cholestérine.

**Heurtaux.** — *Gazette des hôpitaux*, 1874, n° 69, p. 547, et *Dict. de méd. et de chir. prat.*, t. XIX, p. 755, fig. — Homme de trente ans. Kyste au niveau de la fontanelle antérieure, aperçu peu de jours après la naissance, ayant acquis une hauteur de 8 centimètres et une circonférence de 33 centimètres, arrondi, sans battements. Ablation. Le périoste du crâne est enlevé avec la tumeur. Les sutures sagittale et fronto-pariétale sont complètement soudées. La dure-mère est à nu au niveau d'une perforation large de 2 centimètres. Le contenu se compose d'éléments épidermiques, de graisse, de poils nombreux, dont quelques-uns ont jusqu'à 7 centimètres et demi de longueur. On trouve des glandes sébacées dans l'épaisseur de la paroi.

**H. Arnott.** — *Transactions of the pathological Society of London*, 1874, vol. XXV, p. 228. — Fille de huit mois. Kyste au niveau de la fontanelle antérieure. Aperçu à l'âge de cinq semaines avec le volume d'une noisette, il devient à peu près gros comme une noix. Il est transparent et animé de battements. Mort de broncho-pneumonie. Contenu formé d'un liquide huileux mêlé de produits épidermiques avec glandes rudimentaires et poils fins.

**A. Wernher.** — *Deustche Zeitschr. f. Chirurgie*, VIII, p. 6, 1877. — Fille de seize ans. Kyste au niveau de la grande fontanelle, volume d'une pomme

d'api. Contenu séreux, limpide, albumineux, et bouillie blanchâtre mélangée de graisse et de cellules plates. Dépression et fente osseuse médiane. Wernher croit à une méningocèle dont le pédicule s'est oblitéré. Trois autres observations de Textor, de Bruns et de Helde (1777).

**Hardie.** — *The Lancet*, may 2, 1885, vol. I, p. 785, fig. — Femme de trente-huit ans. Kyste congénital au niveau de la fontanelle antérieure, gros comme une bille au moment de la naissance, comme le poing à trente-huit ans. Ablation. Petite perforation du crâne. Contenu formé de matière sébacée et de poils fins et longs.

**Condamin.** — *Lyon médical*, 27 mars 1887, t. 54, p. 427. — Femme de vingt-six ans. Kyste de la fontanelle antérieure, aperçu quelques mois après la naissance, mou, rénitent, irréductible. Ponction exploratrice sans résultat. Extirpation. Dépression osseuse entourée d'un bourrelet saillant. Contenu formé de matière sébacée et de poils. La paroi, revêtue d'épiderme, contient des glandes sudoripares, des glandes sébacées et des follicules pileux.

**Follet.** — *Congrès français de chirurgie*, 1888, p. 316. — Garçon de six ans. Kyste du volume d'une noix, fluctuant, situé sur la fontanelle antérieure. Origine congénitale. Ponction exploratrice, puis ablation. Le kyste contient de la matière suifeuse et quelques poils enroulés.

**Sibthorpe.** — *British medical journal*, 1888, v. I, p. 350. — Jeune Hindou. Kyste congénital ayant acquis le volume d'une noix de coco, recouvrant toute la partie moyenne du frontal. Circonférence, 16 pouces; diamètre antéro-postérieur, 12 pouces. Ablation, guérison. La tumeur contient un liquide foncé renfermant de petits poils et une bouillie blanchâtre.

**Lannelongue.** — Trois observations personnelles publiées plus haut, et dans Congrès français de chirurgie, 1888, p. 314.

---

# CHAPITRE IV

## KYSTES DERMOÏDES DE L'INION, EXTRA ET INTRA-CRANIENS

La région de la protubérance occipitale ou de l'inion offre à l'observation un groupe de kystes dermoïdes d'un intérêt tout spécial en clinique. Non seulement, en effet, on y ren-

JUN 15 1925 LIBRARY



contre des kystes superficiels comme dans les autres régions médianes du crâne, mais on y trouve, en plus que dans ces régions, la variété importante des kystes *intra-crâniens,* dont nous n'avions pas eu l'occasion de signaler un seul exemple jusqu'ici. On peut même concevoir la possibilité de kystes mixtes à la fois intra et extra-crâniens constitués par deux poches reliées entre elles par un trajet qui les ferait communiquer ensemble, ou par un cordon fibreux plein ; mais nous n'en connaissons pas d'exemple ; toutefois nous avons observé un kyste intra-crânien qui se rattachait à la peau à travers le crâne osseux par un pédicule fibreux, témoin irrécusable de son origine première dans le tégument externe. Contrairement aux kystes des autres régions du crâne, les kystes superficiels sont extrêmement rares comparativement aux kystes profonds ; malheureusement les faits de kystes intra-crâniens ne sont eux-mêmes ni assez nombreux ni présentés avec assez de détails pour permettre d'en tracer une histoire complète ; mais ils sont cependant assez instructifs pour qu'on les examine avec la pensée d'attirer l'attention sur ces tumeurs, afin de combler les nombreuses lacunes qu'offrira nécessairement ce chapitre.

Un fait digne de remarque a trait au siège des kystes dermoïdes intra-crâniens. Ces tumeurs occupent toujours, primitivement au moins, la fosse cérébelleuse, et ce n'est que lorsqu'elles atteignent un certain volume qu'elles empiètent sur les régions voisines. A part deux faits où le kyste occupe les régions latérales de la loge cérébelleuse et dont nous aurons à faire connaître la pathogénie, tous les autres sont des exemples de kystes dermoïdes médians de la voûte du crâne. Nous examinerons successivement les kystes extra et intra-crâniens.

### 1. — *Kystes extra-crâniens de l'inion.*

Les régions de la glabelle et du bregma n'ont offert à l'étude que des kystes dermoïdes extra-crâniens ; au niveau de l'inion,

au contraire, presque toutes les observations se rapportent à des kystes intra-crâniens ; une seule, celle de Spring[1], a trait à un kyste dermoïde développé extérieurement ; encore n'est-elle pas entourée de toutes les garanties désirables d'authenticité. Une fille de six ans, de constitution strumeuse, souffrait depuis trois ans de deux tumeurs dures, mobiles, séparées l'une de l'autre par un petit intervalle et placées en arrière de la tête, près du côté droit de la protubérance occipitale. La tumeur supérieure avait le volume d'un œuf de pigeon ; l'autre, le volume d'une noix. La malade portait en outre des ganglions engorgés à la partie postérieure du cou. Quelques applications externes n'ayant pas donné de résultat, l'ablation des tumeurs fut décidée. Une incision longitudinale fut faite à leur surface. Elles furent énucléées toutes deux, non sans difficulté, à cause de la distension de la peau et de l'induration du tissu cellulaire. Après l'opération, on vit qu'il y avait sur l'occipital un trou d'un demi-pouce de diamètre, correspondant au centre de la tumeur la plus volumineuse. A travers ce trou apparaissait la dure-mère avec sa couleur normale ; elle était soulevée par les pulsations du cerveau. La plaie réunie, on exerça une compression douce et un bandage fut appliqué. La nuit il y eut des convulsions, des vomissements et de l'agitation. Les convulsions revinrent de temps à autre pendant trois jours, puis disparurent. Les parties étaient complètement cicatrisées au bout de six semaines ; ils restait une dépression sur l'os, au niveau du trou, mais sans battements. L'enfant reprit une bonne santé, et les glandes du cou disparurent.

Il est regrettable que nous ne soyons renseignés ni sur la structure de la paroi ni sur la nature du contenu. Malgré l'âge du sujet et la présence d'une perforation du crâne, deux caractères en faveur d'un kyste dermoïde, on est obligé, faute de preuves, de rester dans une certaine réserve.

1. Spring, cité *in* Prescott Hewett, *Saint-George's hospital Reports*, 1869, vol. IV, p. 100.

## 2. — *Kystes intra-crâniens de l'inion.*

Morgagni[1] parle, dans une de ses lettres, d'un cas où il a trouvé des poils dans une tumeur intra-crânienne. Une femme en état de première grossesse, ayant cessé de sentir les mouvements du fœtus, ne se croyait plus enceinte, bien quelle n'eût plus ses règles depuis neuf mois. Elle accoucha d'une fille mort-née. L'enfant était mort avant le travail de l'accouchement; la tête était fétide; le cerveau, décomposé (*corruptum*), s'écoulait par un trou admettant le pouce. Ce trou était situé à l'union de la suture sagittale avec le lambda. « Là, non seulement la suture faisait défaut, mais tous les os du synciput et l'os frontal manquaient également; de même la partie de l'occipital située au-dessus de la tente du cervelet (*transversum duræ matris processum*). Le cervelet, les origines des nerfs et de la moelle épinière étaient assez sains. Pendant l'examen de ces parties, dans l'épaisseur de la tente du cervelet, avant son arrivée à la selle turcique, nous avons trouvé de côté et d'autre une matière comme graisseuse, et une poche (*thecam*) dure comme les ligaments, brillante et contenant un petit faisceau de cheveux semblables aux cheveux du fœtus, noirs et de la longueur d'un travers de doigt. Il y avait en même temps un bec-de-lièvre compliqué d'une division de la voûte palatine. Le reste du corps ne présentait pas d'autre anomalie. »

On peut déjà reconnaître dans cette relation ancienne un kyste congénital à contenu pilo-sébacé, situé dans la tente du cervelet. C'est le type anatomique des kystes dermoïdes dont nous allons citer les quelques exemples que nous avons pu réunir. Ces exemples sont au nombre de cinq. Le premier, recueilli par Clairat[2], médecin de Villejuif, est publié dans la

1. Morgagni, *Epist. anatom.*, XX, 58; imprimé dans les *Œuvres de Valsalva;* Venise, 1740, t. II, p. 454-456.

2. Clairat, docteur médecin à Villejuif, *Kyste pileux dans le cerveau; Gazette*

*Gazette des hôpitaux,* en 1838, avec une certaine réserve de la part de ce journal. Ce n'en est pas moins l'un des plus intéressants et l'un des plus complets, sous le double rapport de l'étude clinique et de l'examen anatomique. Trois autres observations appartiennent à Cæsar Hawkins[1], P. Irvine[2], et Laënnec[3] (de Nantes). La cinquième a été recueillie à l'hôpital Trousseau, et nous gardons dans notre collection la pièce anatomique de ce dernier cas, dont voici en résumé l'histoire clinique.

Une petite fille de sept ans et demi entre le 3 septembre 1885 dans le service du docteur Triboulet. Cette enfant, toujours maladive, d'une intelligence obtuse, était devenue hydrocéphale depuis l'âge de trois ans. Pendant les quelques mois qui ont précédé son entrée à l'hôpital, elle a été prise, à des intervalles plus ou moins rapprochés, de nausées, de vomissements, de vertiges et surtout de convulsions. Les membres inférieurs ont été bientôt frappés de parésie, la vue s'est affaiblie, et lorsque l'enfant a été admise à l'hôpital, elle ne pouvait plus marcher. En l'examinant, on reconnaît que la parésie a même gagné les membres supérieurs ; la vue est tout à fait perdue, et l'amaurose est complète ; les globes oculaires, très saillants, présentent du nystagmus. Le facies exprime l'hébétude ; les réponses sont lentes et inintelligibles ; la sensibilité générale est presque intacte, à part une légère hyperesthésie des quatre membres. La malade se plaint souvent de douleurs occipitales. Du 3 septembre au 1er octobre, à trois moments différents, elle est prise de vomissements et de convulsions suivies de contracture ; pendant ces attaques, la température s'élève entre 39°,5 et 40°, le facies devient vultueux et le délire est

*des hôpitaux,* 1838, t. XIII, p. 166. Ce journal dit en note : « Nous publions ce fait sous la garantie personnelle de l'auteur, et sans nous prononcer en aucune manière. »

1. Cæsar Hawkins, *in* Ogle, *Trans. of the pathol. Soc. of London,* vol. VI, 1855.

2. J. Pearson Irvine, *Trans. of the pathol. Soc. of London,* vol. XXX, 1879, p. 195.

3. Laënnec, *in* Toché, *Deux Cas d'endothéliome du cervelet,* thèse de Paris, 1889.

presque continuel. Chaque fois la durée des accidents ne dépasse pas trois ou quatre jours.

Le 3 octobre survient une quatrième et dernière attaque, accompagnée de fièvre intense et de diarrhée; l'enfant meurt dans le coma le 8 octobre.

A l'autopsie, on trouve d'abord les lésions ordinaires de l'hydrocéphalie : élargissement du crâne, surtout dans son diamètre bipariétal, amincissement de la paroi osseuse, abondance du liquide céphalo-rachidien. Une tumeur du volume d'une orange est interposée aux deux lobes du cervelet, qui sont déprimés et atrophiés. Cette tumeur, non recouverte en arrière par la substance nerveuse, est adhérente en haut à la tente du cervelet. C'est une poche kystique remplie d'une matière granulo-graisseuse, blanc jaunâtre, molle comme de la mie de pain mâchée, parsemée de cheveux enroulés d'une longueur de cinq à six centimètres. La paroi, épaisse de deux millimètres, se laisse décortiquer de la substance nerveuse; sa structure est celle de la peau. Le contenu est constitué par des cellules sébacées et des cellules épithéliales plates. Il n'y a donc aucun doute : c'est un kyste dermoïde. Les troubles fonctionnels observés durant la vie s'expliquent par l'hydrocéphalie d'une part, et d'un autre côté par la compression exercée non seulement sur le cervelet, mais en même temps sur le bulbe. Nous n'insistons pas sur ce point. Ce qui nous intéresse particulièrement ici, ce sont les rapports de la paroi kystique avec la dure-mère et avec le crâne lui-même. Or cette paroi est adhérente à la dure-mère sur une large surface au niveau de la tente du cervelet, et sur les fosses cérébelleuses autour du pressoir d'Hérophile. En examinant par sa face interne la dure-mère qui recouvre l'occipital, on remarque qu'elle offre la disposition d'un infundibulum dont le sommet est rattaché à l'occipital par une adhérence fibreuse. Cette adhérence forme un pédicule fibreux qui part de la paroi du kyste et traverse la dure-mère en la déprimant en infundibulum.

La languette fibreuse pénètre ensuite dans l'épaisseur de l'occipital par un petit canal osseux, à bords arrondis, et dirigé de bas en haut; elle semble se perdre dans l'épaisseur de l'os. C'est au niveau de la partie inférieure de la protubérance occipitale interne que se fait sa pénétration dans l'occipital, sur les dernières inégalités qui composent par leur ensemble cette

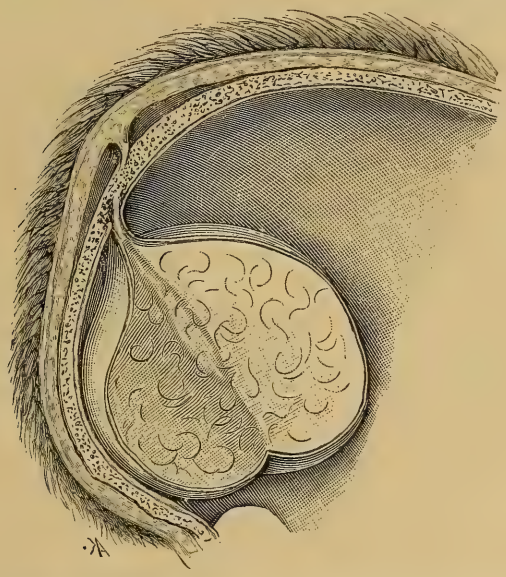

Fig. 5. — Kyste dermoïde intra-crânien. — La figure montre une coupe verticale du kyste et de la paroi crânienne. La cavité est remplie de matière sébacée et de poils enroulés. Un prolongement de la paroi du kyste, confondue avec la dure-mère, pénètre dans l'occipital, et d'autre part le cuir chevelu émet par sa face profonde un ligament fibreux qui pénètre aussi dans l'occipital dans la direction du pédicule du kyste, comme pour témoigner de la continuité primitive du kyste avec la peau.

éminence. D'autre part, en séparant le cuir chevelu de la voûte crânienne, on reconnaît la présence d'une adhérence semblable, mais plus courte, qui, sous la forme d'un ligament fibreux ou pédicule, naît de la face profonde de la peau et vient s'engager obliquement dans l'épaisseur de l'occipital, en le pénétrant sur la ligne médiane de haut en bas. Le point où cette dernière adhérence atteint l'occipital est à un centimètre au-dessus du point où le ligament interne pénètre dans l'os ; les deux canaux osseux ne se correspondent pas, il est vrai,

mais ils se dirigent l'un vers l'autre, et ils sont médians tous les deux.

Ainsi l'on constate la présence d'une adhérence reliant d'une part la paroi du kyste à l'occipital, et d'autre part l'occipital à la peau du cuir chevelu. Bien que les deux pédicules ne soient pas exactement au même niveau, bien que tous deux soient adhérents à l'occipital et qu'ils ne se trouvent peut-être pas en continuité complète l'un avec l'autre, il n'en est pas moins évident que leur conformation semblable, jointe à la direction identique de leur trajet, doit les faire considérer comme les deux parties d'un même organe, primitivement continues, interrompues seulement plus tard par le développement de la paroi osseuse. Ces ligaments sont des témoignages qui ne nous paraissent pas douteux de l'origine du kyste dans la peau.

Le fait de Clairat est rapporté avec une grande abondance de détails cliniques, et l'autopsie même a été faite avec soin. Nous le reproduisons dans ses points principaux. Une femme de trente ans, bien réglée depuis l'âge de seize ans, toujours valétudinaire, sujette à des maux de tête, est prise en 1829, à l'entrée de l'hiver, d'une céphalalgie si violente qu'il survient des mouvements convulsifs de tous les membres, avec des alternatives de coma. Les accès durent quinze, dix-huit heures, et se renouvellent vers le soir ; le lendemain, après un sommeil profond, la malade se trouve bien. Le même genre de symptômes se reproduit tous les sept ou huit jours; il en résulte un profond abattement. Cet état dure quatre mois, avec des alternatives de bien et de mal.

En février 1833, une nouvelle série d'accès analogues, avec céphalalgie atroce, mouvements convulsifs dans tous les membres, constriction à la gorge, pouls petit et fréquent, se reproduisit pendant trois mois; chaque accès durait trente-six à quarante-huit heures; les convulsions alternaient avec le coma. Enfin la santé se rétablit.

Vers la fin de 1835, la malade devient enceinte pour la qua-

trième fois ; la grossesse et la période d'allaitement se passent sans autres accidents que quelques maux de tête passagers.

A la fin de 1837, après une saison de pluie, de nouveaux accidents se produisent : marche chancelante, affaiblissement de la vue, chute des paupières, dysphagie extrême par constriction de la gorge, parole balbutiante, langue épaisse, comme dans les autres accès. La déglutition des liquides provoque une toux très pénible.

Enfin, après un répit de quelques semaines dans la marche des symptômes précédents, il survient une paralysie incomplète des membres avec rétention d'urine.

La malade succombe dans le coma le 12 février 1838.

A l'autopsie, à part l'émaciation générale, on ne trouve rien d'anormal, si ce n'est dans le crâne. « Les membranes du cerveau sont très adhérentes et très injectées ; le cerveau partage cette injection... Le sinus longitudinal est gorgé de sang noir ; les deux ventricules contiennent sept onces de liquide d'une coloration citrine. La substance du cerveau semble un peu ramollie. Le cervelet est excessivement injecté et évidemment ramolli. A la réunion des deux lobes du cervelet, sur la ligne médiane, en arrière et dans le lobe droit plus particulièrement, existe une sorte de ventricule tapissé par une membrane très fine, transparente, de coloration jaunâtre, et contenant 5 onces 3 gros (168 grammes) de liquide sanguinolent, et au milieu de ce liquide nage une sorte de flocon de la grosseur du pouce et contenant un plein dé de liquide jaunâtre. Ce flocon, vidé du liquide qu'il contient, est semblable par sa texture au plexus choroïdien, et contient dans son épaisseur des cheveux, dont plusieurs sont encore implantés dans la pièce anatomique. J'ai enlevé six de ces cheveux : leur longueur variait d'un pouce à deux... A l'extrémité de cette sorte de ventricule et tout près de sa réunion avec la protubérance annulaire, il existe une tumeur mélanique grosse comme le bout de l'index, longue d'un demi-pouce, adhérente à la substance blanche du

cervelet. Trois quarts de verre de liquide de couleur citrine étaient épanchés dans les fosses occipitales, et il s'en écoulait continuellement du liquide rachidien. »

L'observation de Hawkins [1] se rapporte à un enfant de deux ans et demi, reçu à l'hôpital Saint-Georges. Cet enfant était malade depuis six mois, mais son état s'était subitement aggravé à la suite d'une chute qu'il avait faite du haut d'une chaise, douze jours avant son admission. La mort fut précédée par des symptômes nerveux, roulements d'yeux, convulsions des bras, fixation tétanique de la tête sur l'épaule droite, sans aucune paralysie, sans anesthésie, enfin paralysie généralisée aux membres et au tronc. A l'autopsie, on trouva du pus à la base du cerveau et dans les ventricules, et un kyste soulevant la dure-mère à la face interne de l'occipital, « en arrière des sinus qui se terminent au pressoir d'Hérophile », long d'un pouce et demi, large d'un pouce ; ce kyste refoulait l'encéphale en haut et se trouvait enchatonné inférieurement dans une dépression de l'occipital, qui était profonde surtout à l'extrémité supérieure. En ce point, l'os était remarquablement aminci et offrait même un trou à travers lequel on pouvait faire passer un stylet dans une direction oblique de bas en haut et d'avant en arrière ; l'orifice supérieur était disposé en biseau. Ogle avance que cette cavité n'était pas pourvue d'une membrane distincte de la dure-mère. Mais le contenu était composé d'une substance opaque, blanchâtre, disposée en lames concentriques dans les couches extérieures, et irrégulièrement dans la partie centrale. En plusieurs points, surtout à la partie moyenne, il y avait un grand nombre de poils châtain clair et réunis en boucles.

L'observation de J. Pearson Irvine [2] mérite d'être rapportée.

1. L'observation du malade de Hawkins est rapportée par Ogle, in *Trans. of the pathol. Soc. of London*, vol. VI, 1855. Voir aussi J. Paget, *Lectures on surgical Pathology*, 3e édition, revue par Turner, Philadelphie, 1871, et Holmes, *Thérap. des mal. chir. des enfants*, trad. de Larcher, p. 53, 1870.

2. J. Pearson Irvine, *loco cit.*

à peu près *in extenso :* « Une petite fille de sept ans fut admise à l'hôpital de Charing-Cross, dans le service du docteur Julius Pollock, en avril 1878. Placée d'abord dans un service de chirurgie, elle fut transférée ensuite dans un service de médecine; elle était de plus en plus malade depuis quelques mois; elle avait perdu progressivement les mouvements des membres inférieurs. Deux ans avant l'entrée à l'hôpital, elle était tombée violemment sur la face postérieure de la tête. Au moment de son admission, les jambes étaient paralysées. Ces troubles furent attribués à quelque lésion chirurgicale de la moelle, accident assez commun chez les enfants de cet âge. La paralysie s'accrut pendant le séjour à l'hôpital et devint, à la fin, absolue. La sensibilité était aussi diminuée. Un double strabisme interne se développa graduellement, et des convulsions générales survinrent en maintes occasions. La température, très variable, s'éleva jusqu'à 101° Farenheit (38°,5 centigrades) durant la première quinzaine du séjour à l'hôpital. Plus tard, il y eut de temps à autre des périodes de sept ou huit jours où la température était au-dessous de la normale. Il n'y eut pas de troubles intellectuels, et la malade mourut, le 6 juin 1878, ayant gardé sa connaissance jusqu'à la fin.

« A l'examen *post mortem,* le corps était bien développé. Le rachis et le crâne furent ouverts de manière à permettre l'enlèvement simultané de la moelle et de l'encéphale. La calotte crânienne était mince et fragile et adhérait postérieurement aux méninges. En essayant d'inciser la dure-mère au niveau du lobe droit du cervelet, une quantité de pus s'échappa, et on trouva que les méninges étaient complètement fusionnées ensemble. Par une incision transversale, on découvrit un abcès qui avait envahi la plus grande partie des deux hémisphères du cervelet. Cet abcès était circonscrit en dehors par les méninges, en dedans par la substance cérébrale; il contenait une substance puriforme, des masses caséeuses et des débris de tissus. Les parois étaient recouvertes d'une

épaisse couche de substance molle, caséeuse, ayant l'apparence de la matière sébacée. Mais en outre la cavité contenait une touffe de poils roulés en une boucle régulière, pâles et étiolés par comparaison avec les cheveux.

« Ces poils avaient les caractères histologiques des vrais cheveux.

« Ce qui avait paru d'abord ressembler à un abcès était en réalité un kyste dermoïde. Il comprenait la plus grande partie du cervelet et s'étendait assez loin en bas pour envahir et détruire partiellement la région postérieure de la moelle allongée et la partie supérieure de la moelle cervicale. Mais les parties étaient fragiles, et il fut impossible de déterminer exactement les limites de la destruction. Plus bas, la moelle était saine. Les ventricules latéraux étaient largement distendus par un liquide pâle, limpide, et on vérifia plus tard la présence d'obstructions vasculaires à la base du cerveau. La substance cérébrale était ramollie. Les viscères du thorax et de l'abdomen étaient sains. »

L'auteur pense que la chute sur la tête, survenue deux ans avant la mort, peut avoir été la cause et le point de départ des phénomènes inflammatoires. Dès lors, le kyste s'est agrandi en empiétant sur le cerveau, et ce développement a été cause de la mort.

Un sixième fait, recueilli dans le service du docteur Laënnec (de Nantes), a, sans aucun doute, la plus grande analogie avec les précédents; malheureusement l'étude histologique manque de netteté[1]. Un jardinier, âgé de trente à trente-cinq ans, éprouve d'abord en 1879 des troubles de la marche : il trébuche, chancelle comme un homme ivre. Au bout de deux ou trois ans, il ne peut plus marcher; il se traîne sur les pieds et sur les mains. En même temps la voix s'affaiblit, bien que la prononciation reste distincte.

1. Toché, *Étude sur deux cas d'endothéliome du cervelet.* Thèse de Paris, 1888, obs. I, p. 26 et suivantes.

En 1886, époque de son entrée à l'hôpital, on constate une paralysie faciale gauche avec paralysie du voile du palais, un léger strabisme convergent, du nystagmus et une aphonie presque complète ; les fonctions digestives et urinaires sont normales. L'intelligence est restée intacte. Le malade souffre peu, quoiqu'il se plaigne de douleurs vagues dans les reins, dans les membres, et d'une grande faiblesse. Le symptôme dominant est une incoordination de tous les mouvements. Les membres inférieurs et supérieurs, la tête elle-même, exécutent des mouvements volontaires, mais sans modération, et en dépassant toujours le but. La force musculaire est conservée intégralement. La sensibilité, longtemps intacte, ne s'est affaiblie qu'à la dernière période de la maladie, dans les derniers mois. Le malade succombe en 1887, après avoir présenté des signes de paralysie bulbaire, difficulté de la déglutition et de la prononciation, aphonie complète ; l'incoordination musculaire persiste jusqu'à la fin. L'ouïe a toujours conservé sa finesse, et l'intelligence n'a pas été atteinte.

A l'autopsie, on trouve « une tumeur grosse comme un œuf de poule, ayant la consistance du fromage et l'aspect granuleux du lait caillé, développée sur le vermis inférieur du cervelet et envahissant un peu le lobe droit de l'organe. » Cette masse, molle et diffluente, d'un blanc jaunâtre, brillante, formée de couches concentriques, rappelle la couche extérieure du contenu d'une loupe ; elle est entourée d'une capsule fibreuse. A l'examen microscopique, on trouve des cellules plates, de la graisse et de la cholestérine ; pas trace de vaisseaux en aucun point.

Malgré le nom d'endothéliome donné à cette tumeur, on reconnaît les caractères de la matière sébacée dans un kyste intra-crânien, situé à la surface du lobe moyen du cervelet.

Leblanc[1] a rencontré, à l'autopsie d'un cheval, un kyste

1. Leblanc, *Kyste dermoïde dans le crâne d'un cheval : Journal de médecine vétérinaire,* Paris, 1831, 2e année, p. 23.

ayant beaucoup d'analogie avec ceux que nous venons de rappeler chez l'homme. Ce cheval, portant toujours la tête basse et inclinée à gauche, tirait constamment à gauche en marchant. Il fut abattu, parce qu'on le soupçonnait d'être atteint de la morve.

On trouva dans le crâne un kyste qui comprimait et refoulait le lobe gauche du cerveau. La saillie de ce kyste était à peu près celle d'une moitié d'œuf de poule. Les méninges étaient saines à la surface. Son contenu était constitué par des poils blancs, rougeâtres ou bruns, déliés, courts et entourés d'une substance d'un brun rougeâtre. La paroi du kyste était ossifiée; sur plusieurs points de sa face interne, on trouva des poils implantés. La capacité du kyste entier qui avait creusé et déplacé les os du crâne était celle d'un œuf de poule. Quelques-uns des poils implantés, longs de deux à six pouces, avaient la rigidité des crins. Malheureusement l'auteur ne précise pas le siège topographique de cette tumeur; on n'est fixé que sur sa nature, qui est celle d'un kyste dermoïde adhérent à la dure-mère.

## ANATOMIE PATHOLOGIQUE

Le siège et les rapports des kystes intra-crâniens de l'inion sont constamment identiques. Sans aucune exception, ces tumeurs occupent la région du cervelet, les fosses cérébelleuses, et plus spécialement le voisinage du pressoir d'Hérophile : tel est du moins le siège qu'indiquent avec précision les cinq observations que nous venons de rappeler, les seules du reste que nous ayons pu réunir se rapportant à l'homme. Nous n'avons pas parlé d'un fait mentionné vaguement par Menghinus Vincentius[1], qui a trouvé dans le ventricule latéral gauche d'une femme de cinquante ans une masse pileuse, à

1. Menghinus Vincentius, *De Bononiensi scientiarum et artium Instituto atque Academia*, Bonon., 1745, t. II, *pars prima*, p. 184.

poils implantés, du volume d'un pois, et renfermant en outre des petits corps blanchâtres. Rien n'indique que ce soit un exemple de kyste, et en tout cas la production dont il s'agit appartient à une région de l'encéphale, différente de celle dont on s'occupe ici.

Les kystes de l'inion siègent dans l'angle rentrant formé par la tente du cervelet et la dure-mère des fosses cérébelleuses. Là, ils occupent à peu près le plan médian, constituant des tumeurs symétriques et plus ou moins volumineuses. Ils ont été comparés à un œuf de poule (Clairat, Laënnec), à une orange (Widal); ils peuvent même, comme dans le fait d'Irvine, remplir presque en totalité la fosse cérébelleuse.

Dans le cas de Morgagni, le kyste occupait la tente du cervelet et s'avançait jusqu'au voisinage de la protubérance; les os de la voûte du crâne faisaient complètement défaut.

Le kyste observé par Hawkins, enchatonné entre l'occipital et la dure-mère, refoulait à gauche le pressoir d'Hérophile et la partie inférieure du sinus longitudinal supérieur. Le sinus latéral droit était repoussé en avant. Enfin, il ne paraissait pas y avoir de capsule propre entre le contenu et la dure-mère.

Il ressort des indications précédentes que le kyste est toujours en contact avec la dure-mère; quelquefois il y a comme une fusion véritable entre la paroi kystique et cette membrane, et dans certains cas on ne sait pas dire quelle est la nature de l'enveloppe du kyste. On a entièrement négligé, en effet, d'en faire l'étude histologique, et le seul examen fait dans le laboratoire de Cornil est incomplet; pourtant il y est dit que sur différentes coupes on n'a pas rencontré la structure de la peau normale.

Les rapports de la tumeur avec l'encéphale peuvent se présenter sous un aspect bien différent. Lorsque le kyste est extra-dure-mérien, ces rapports sont indirects, puisque les méninges sont interposées, et l'on ne trouve sur l'encéphale que la marque d'une compression indirecte.

Les kystes intra-dure-mériens n'ont aussi avec les centres nerveux que des rapports de contiguïté; la tumeur est à leur surface, et non incluse dans la substance nerveuse. L'expansion du kyste ayant lieu de la paroi vers la cavité crânienne, le cervelet se trouve d'abord comprimé; puis il paraît subir dans une de ses parties une espèce d'atrophie; et lorsque les kystes sont d'un gros volume, une portion du cervelet est extrêmement réduite; de plus, elle est aplatie, amincie, etc.

Comme le kyste est médian d'habitude, il se développe en général dans l'intervalle des deux lobes du cervelet, qu'il repousse d'arrière en avant et dont il se coiffe pour ainsi dire; l'un des lobes est ordinairement plus comprimé que l'autre. Puis, à mesure que la tumeur augmente de volume, la compression s'exerce sur d'autres organes : la protubérance, le bulbe, la moelle cervicale elle-même. Le kyste que nous avons étudié anatomiquement s'enfonçait entre les deux lobes latéraux du cervelet en déprimant le lobe moyen, de telle façon que la voûte du quatrième ventricule était affaissée sur le plancher; la partie postérieure de la fente de Bichat et la veine de Galien étaient également comprimées par la tumeur, et c'est probablement à cette compression qu'on doit rapporter l'hydropisie considérable qu'on remarquait dans les ventricules latéraux. Dans l'exemple de Pearson Irvine, on découvrit à l'autopsie un kyste abcédé occupant la plus grande partie des deux hémisphères du cervelet; il s'étendait en bas assez loin pour envahir et détruire partiellement la région postérieure de la moelle allongée et la partie supérieure de la moelle cervicale[1]. Les lobes postérieurs du cerveau peuvent même porter la marque d'une compression sur leur face inférieure (Cæsar Hawkins)[2].

Enfin la compression s'exerce encore sur les vaisseaux de l'encéphale, et en particulier sur les sinus crâniens; celle des

1. Pearson Irvine, *Trans. of the pathol. Soc. of London*, vol. XXX, p. 195, 1879.
2. Ogle, *Loco cit.*

sinus a des effets d'autant plus marqués qu'elle a lieu au confluent des sinus crâniens les plus importants, sur le pressoir d'Hérophile ou ses principaux affluents. De là, comme conséquence, une hydropisie ventriculaire et même une hydrocéphalie. L'œdème cérébral et cérébelleux, avec ramollissement consécutif, a été aussi indiqué (Irvine) et doit être probablement rapporté aux difficultés de la circulation en retour, de même que l'injection des méninges et du cerveau mentionnée dans l'observation de Clairat[1].

Les altérations du crâne ne sont pas très rares (3 sur 5); elles sont comparables à celles qu'on rencontre dans les kystes dermoïdes extra-crâniens. Tantôt c'est une fossette pour recevoir le kyste, d'une étendue proportionnelle aux dimensions de celui-ci; le pourtour peut en être saillant et abrupt. Une autre fois, la face interne du crâne présente une dépression en cupule donnant attache à un pédicule du kyste. Enfin, on a trouvé dans le centre de la fossette osseuse une véritable perforation crânienne se montrant sous la forme d'un canal oblique de bas en haut et de dehors en dedans, pouvant recevoir un stylet (Hawkins). La présence de ce canal a une signification non douteuse; ce n'est nullement la trace d'une usure provoquée par le kyste, ainsi que nous l'avons fait voir pour les kystes superficiels du crâne; elle témoigne de l'origine cutanée du kyste intra-crânien, et elle est le résultat du défaut d'ossification autour du pédicule du kyste, pédicule qui tantôt persiste et tantôt disparaît.

On voit, d'après ces faits, que les rapports des kystes intra-crâniens avec les os du crâne sont assez fréquents, et l'exemple que nous avons eu la bonne fortune d'étudier, et dont la pièce nous a été cédée par M. Widal, est encore plus remarquable en ce sens, qu'en même temps que le kyste présentait un pédicule qui l'unissait à la face interne de l'occipital, il exis-

1. Clairat, *Kyste pileux dans le cerveau : Gazette des hôpitaux*, t. XII, p. 166, 1838.

tait un ligament fibreux partant de la peau et allant s'implanter sur la face externe de l'occipital en regard de l'insertion du pédicule, c'est-à-dire sur la ligne médiane comme lui (V. fig. 5). Les kystes intra-crâniens nous offrent donc toute une série de faits, depuis les tumeurs qui ont conservé une attache avec le tégument externe jusqu'à celles qui sont entièrement indépendantes et plongées dans les loges crâniennes.

Le kyste ne présente en lui-même que fort peu de particularités méritant d'être signalées. Sa paroi est en général mince, adhérente ou même fusionnée avec la dure-mère, reliée parfois aux os du crâne par un pédicule plein que l'on peut considérer comme se prolongeant jusqu'à la peau dans le fait examiné par nous. L'examen histologique de la membrane du kyste a été fait par M. Widal dans le même cas; c'est le seul examen qu'on possède. La paroi, épaisse de deux millimètres environ, était formée de tissu fibreux renfermant beaucoup de fibres élastiques; elle était tapissée d'un revêtement d'épithélium plat disposé en trois, quatre, cinq rangées et même davantage. Sur la rangée la plus superficielle on remarquait des cellules prêtes à se détacher de la paroi; les différentes coupes faites n'ont pas montré la structure de la peau normale. Il convient d'ajouter que toute la paroi n'a pas été examinée à ce point de vue.

Le contenu se compose de masses caséeuses ou grumeleuses, d'un blanc jaunâtre, souvent disposées en couches stratifiées contre la paroi; au centre, le contenu peut être un liquide séreux, louche, séro-sanguinolent, et même du pus (Pearson Irvine). Il a été reconnu au microscope que les éléments du contenu étaient des cellules sébacées et des cellules épithéliales plates. Tous les faits ont montré sans aucune exception la présence de cheveux ou de poils; ils y sont d'habitude en boucles ou en touffes, tantôt de la même couleur que ceux du sujet malade, tantôt plus clairs, plus fins et

plus ou moins longs, cinq à six centimètres dans notre cas, un à deux pouces chez la jeune femme observée par Clairat. Chez le cheval de Leblanc, dont la robe était noire, les poils libres étaient blancs, bruns ou rougeâtres, déliés et courts; ceux qui étaient implantés sur la paroi avaient deux à six pouces de longueur et la rigidité des crins.

Tels sont les caractères spéciaux de ces tumeurs; il n'y a plus qu'à signaler quelques très rares complications qui les atteignent. Ce sont des lésions inflammatoires et non des ruptures; l'inflammation paraît avoir amené la suppuration du kyste (Pearson Irvine); enfin, dans le cas de Cæsar Hawkins on aurait trouvé un liquide puriforme à la base du cerveau et dans les ventricules, sans qu'il y ait eu suppuration du kyste lui-même.

Symptômes. — L'affection est essentiellement congénitale, et pourtant les manifestations ne se sont montrées à la naissance dans aucun cas; en cela, les kystes dermoïdes intra-crâniens se comportent selon la règle commune aux kystes des autres régions. Ceux-ci, alors même qu'ils sont superficiels, ne sont guère apparents que dans les premières années qui suivent la naissance.

Dans les kystes intra-crâniens, les signes physiques faisant entièrement défaut, ce sont les troubles fonctionnels et subjectifs qui constituent les premiers et les seuls caractères de l'affection, et les faits établissent que leur apparition n'est jamais très précoce. On n'a jamais rien constaté avant l'âge de deux ans, avant l'époque de l'occlusion des fontanelles. Les sujets les plus jeunes ont été observés par C. Hawkins, P. Irvine et nous; ils avaient deux ans et demi, sept ans, sept ans et demi. Les premiers accidents remontaient à une période de quelques mois dans les deux premiers cas ; chez notre malade, une hydrocéphalie, évidemment symptomatique et provoquée par la compression, avait paru à l'âge de trois ans et a toujours persisté depuis, tandis que les accidents convulsifs n'ont pré-

cédé que de quelques mois l'entrée à l'hôpital. Ainsi donc, les jeunes enfants ont eu les apparences d'une santé normale durant une plus ou moins longue période, deux ans, trois ans, et peut-être un grand nombre d'années. La femme observée par Clairat avait trente ans, et elle n'avait ressenti les premières atteintes sérieuses de sa maladie qu'à l'âge de vingt et un ans. Jusque-là, elle était seulement sujette à des maux de tête, et elle était valétudinaire, ce qui porte à penser que le docteur Clairat, qui ne l'avait suivie que dans les dix dernières années de sa vie, n'avait peut-être pas suffisamment recherché dans son passé.

La période de début est fort obscure; non seulement les faits sont très rares et fort incomplets, mais on ne les a considérés que comme une curiosité anatomique, et l'on n'a pas même essayé jusqu'ici d'entrevoir l'affection en clinique. Il nous a paru d'autant plus utile de chercher à combler cette lacune, que ce n'est pas trop s'avancer de dire qu'à l'heure actuelle le mal ne serait pas au-dessus des ressources de la chirurgie, s'il était reconnu à temps.

D'après ce qui a été exposé, les premiers symptômes sont ceux d'une affection déjà ancienne, et dans quelques cas ceux d'une tumeur assez volumineuse; il en est parmi eux qui peuvent avoir une signification à ce point de vue. Ainsi, l'hydrocéphalie apparaissant sans motif à l'âge de trois ans dans notre cas, persistant quatre années sans amélioration, devait appeler l'attention sur la compression d'un centre important de la circulation veineuse intra-crânienne, du pressoir d'Hérophile en particulier; à lui seul, ce signe pouvait faire penser à une tumeur des fosses postérieures du crâne, et une céphalée localisée, indiquée par le jeune sujet, devait donner une portée nouvelle à cette opinion. De même, les maux de tête fréquents, une céphalée parfois intense se montrant à la partie postérieure du crâne et revenant par accès, sont des indices qu'on ne doit pas négliger, chez un jeune enfant surtout. La femme

observée par Clairat et notre petit malade étaient dans ce cas. Chez la première, l'affection débuta à l'entrée de l'hiver par des douleurs de tête « d'une intensité extraordinaire, qui devinrent telles que la malade fut atteinte de mouvements convulsifs dans tous les membres, avec des alternatives de coma; cet état durait quinze à dix-huit heures par jour », et la crise entière fut de plusieurs mois.

De nouveaux signes se montrent bientôt, spéciaux dans chaque cas particulier, il est vrai, mais présentant cependant ce fait commun, à savoir qu'ils indiquent dans leur ensemble que l'affection, chez le plus grand nombre des sujets, occupe les parties centrales, la région de la moelle allongée. Ce sont des phénomènes qui paraissent se rapporter tantôt à une excitation méningée, tantôt à la compression des centres nerveux. On ne saurait les passer en revue sans refaire, en quelque sorte, les observations elles-mêmes ; mais on peut en extraire les faits saillants pour montrer dans ses traits principaux la physionomie de l'affection.

Les attaques convulsives n'ont jamais manqué dans les faits dont on a raconté l'histoire clinique; tous les sujets en ont eu, et elles ont marqué chez la plupart une étape nouvelle, ou plutôt c'est à partir du moment de leur apparition qu'on a pu croire à une maladie encéphalique de plus ou moins grande gravité. En général, elles se sont montrées presque dès le début, après les maux de tête, en continuant avec eux, avec des nausées, des vomissements; enfin, elles ont suivi la paralysie dans le cas d'Irvine.

Les convulsions sont étendues aux quatre membres d'habitude, et elles sont accompagnées parfois de convulsions oculaires ; elles ont lieu par crises de plusieurs jours de durée, pendant lesquelles les attaques se reproduisent plus ou moins fréquemment; les intervalles de ces crises sont très variables, depuis des semaines jusqu'à des périodes de trois ou quatre années (Clairat). Vers la fin de la vie des sujets, il a persisté

quelquefois, après les attaques convulsives, une contracture des membres.

La paralysie s'est montrée à peu près dans tous les cas ; mais elle a été fort mal étudiée, comme les convulsions, d'ailleurs. On a vu, par exemple, que l'un des malades, celui d'Irvine, avait perdu l'usage des membres inférieurs quand il vint à l'hôpital ; mais on n'a pu retrouver aucune des notes prises sur ses antécédents. Chez notre sujet, la paralysie survint quelque temps après les crises convulsives. Dans aucun cas la paralysie n'a débuté brusquement et sous la forme complète ; elle a toujours paru se développer avec lenteur, allant sans cesse en croissant. Les membres inférieurs sont les premiers atteints ; ils présentent d'abord de la faiblesse, un certain degré de parésie; la marche est vacillante, comparable à celle de l'ivresse (Clairat) ; puis la paralysie devient complète. Plus tardivement, les membres supérieurs se prennent de la même manière, et, enfin, dans quelques cas la paralysie a frappé d'autres organes : la vessie, l'intestin, les muscles du pharynx et de l'œsophage, ceux de la langue ; on assiste, pour ainsi dire, d'après cette marche progressive de la paralysie, à un développement plus accentué de la compression vers la région des centres occupés par les conducteurs de la motricité des membres.

La sensibilité générale est restée normale ; dans un seul cas on l'a trouvée un peu diminuée. On a noté une fois la perte totale de la vision, mais le petit malade était hydrocéphale ; l'œil étant chez lui très saillant, nous croyons que c'est à l'hydrocéphalie qu'on doit rapporter l'amaurose.

A côté de cela, les facultés intellectuelles restent normales, et la mort survient dans le coma à la suite de violents accès convulsifs ou des troubles multiples qu'entraînent des paralysies aussi étendues que celles que nous avons décrites.

Il est un petit point qui mérite d'être relevé ; il a trait à la température. Cette notion fait défaut dans la plupart des faits ;

mais deux fois on a inscrit une élévation de température, 40° centigrades et 101° Farenheit (38°,5 centigrades), qui n'était pas expliquée par l'état de l'enfant, surtout dans ce dernier cas, où la température, après avoir monté pendant quinze jours et atteint 101° Farenheit, descendait au-dessous de la normale pendant sept à huit jours. Le trouble de calorification, chez ce dernier sujet, nous paraît d'origine cérébrale.

En résumé, après avoir présenté quelques signes prémonitoires plus ou moins importants, les sujets entrent dans une phase nouvelle où la maladie s'affirme, sans être toutefois très reconnaissable. En proie tout d'abord à des attaques convulsives généralisées, plus ou moins intenses, revenant par crises d'une durée variable, avec de longs intervalles d'accalmie, les malades sont frappés tôt ou tard de paralysies progressives des membres inférieurs et supérieurs, s'étendant encore à certains viscères. La mort survient au milieu d'accidents graves, ou elle est amenée par quelques complications, telles que la suppuration du kyste, une méningite, etc., etc.

La durée de la période où les accidents ont pris un caractère de gravité non douteux a été de plusieurs mois dans tous les cas : cinq, six mois et jusqu'à onze ans chez la femme observée par Clairat. Pendant ce temps, il y a eu d'assez longs intervalles, de plusieurs années chez la dernière malade, où les crises convulsives ont cessé entièrement et où les accidents ont disparu; toutefois, en aucun cas les paralysies ne se sont améliorées, et elles ont toujours fait de lents progrès.

Pearson Irvine et Cæsar Hawkins ont invoqué une chute sur la tête, c'est-à-dire un traumatisme, comme cause des accidents chez leurs deux petits malades ; mais on ne peut admettre que ces chutes, sur lesquelles les renseignements sont nuls d'ailleurs, aient pu déterminer autre chose qu'un accroissement de volume du kyste, si toutefois elles ont amené ce résultat.

Diagnostic. — Les faits cliniques que l'on vient d'exposer

sont-ils suffisants pour aborder le diagnostic d'une affection aussi rare que les kystes dermoïdes intra-crâniens? En l'absence d'un signe pathognomonique, on doit chercher dans un groupement des symptômes les éléments de la solution de ce problème; mais cet ensemble fait presque défaut, tant sont brèves les observations publiées; de telle sorte que, loin d'atteindre une conclusion qui s'impose, on parvient tout au plus à une certaine probabilité, qui, cependant, avec une observation plus attentive et plus sévère, pourrait peut-être amener une conviction assez grande dans un certain nombre de cas. Si, en effet, l'examen clinique porte à penser qu'on a de bonnes raisons pour croire à une tumeur intra-crânienne, l'âge des sujets viendra augmenter les probabilités en faveur du kyste dermoïde. On ne trouve guère dans le jeune âge que la syphilis héréditaire ou les tubercules des centres nerveux qui puissent donner lieu à des signes comparables, et ces affections sont en réalité beaucoup plus fréquemment observées que les kystes; aussi pense-t-on à elles de préférence, ou plutôt jusqu'ici on n'a pensé qu'à elles.

Les gommes ou les syphilomes de l'encéphale, les ostéo-périostites du crâne, donnent lieu à des signes présentant une certaine analogie, mais cependant assez différents. Les gommes sont à peu près constamment des lésions méningiennes ou méningo-corticales, c'est-à-dire essentiellement périphériques. Leur localisation ne souffre guère d'exception; c'est presque toujours à la base du cerveau, au niveau de la partie moyenne, tout autour de la tige pituitaire, dans le voisinage immédiat du chiasma, de la troisième, de la quatrième, de la sixième paires, et, d'autre part, à la partie antérieure des hémisphères cérébraux (circonvolutions frontales), qu'on les rencontre. Les gommes sont souvent multiples, et réunies en bouquet, disposition qui rend compte de la variété et de la multiplicité des manifestations morbides. Ce sont, en effet, des troubles intellectuels (amnésie, aliénation mentale, hébétude), des névrites du

nerf optique, des paralysies isolées ou associées des nerfs de l'œil, enfin de l'épilepsie partielle ou généralisée. Et à côté des symptômes propres à l'évolution du néoplasme on doit placer ceux provenant de la zone d'irritation périphérique : adhérences, hémorragies, ramollissement circonscrit, etc. On voit par là combien le tableau peut se compliquer et s'obscurcir par la concomitance de phénomènes congestifs (vertiges, obnubilations, céphalée, perte de connaissance) et de phénomènes inflammatoires (excitations, spasmes, contractures). On comprend, d'après ce succinct exposé, qu'un cas donné puisse présenter quelque ressemblance avec celui d'un kyste intra-crânien, et on comprend mieux encore le doute que l'on aura sur la nature de l'affection. L'épreuve du traitement spécifique sera décisive à cet égard. Il amènera soit une amélioration rapide pouvant même parfois se poursuivre jusqu'à une guérison complète, soit un rétablissement incomplet, et le sujet restera invalide de l'intelligence, du mouvement ou de la parole, souvent de ces trois fonctions ensemble.

Les hyperostoses crâniennes de la syphilis héréditaire ou acquise, les exostoses ou les ostéophytes spécifiques proéminant dans la cavité crânienne peuvent aussi présenter des symptômes plus ou moins comparables à ceux des kystes. Mais ici les céphalées ont d'habitude une intensité qui ne se rencontre pas dans les autres affections : elles sont nocturnes et suivies de prostration et d'un grand anéantissement; il s'y ajoute des phénomènes de compression cérébrale, des paralysies localisées, etc.; tous ces signes sont aussi modifiés par un traitement actif, et enfin ils coexistent avec d'autres manifestations de la syphilis.

Mais si la syphilis n'est pas fréquente chez les jeunes sujets, les tubercules intra-crâniens sont, au contraire, leur apanage. Rares avant la troisième année et après la puberté, ils se développent d'habitude chez les enfants tuberculeux dans leur passé. Le produit bacillaire se cache volontiers dans l'épais-

seur de la masse nerveuse ; nous laissons à dessein de côté la méningite tuberculeuse, qui a une physionomie ne permettant guère une confusion avec l'affection qui nous occupe. A l'exception des couches optiques et des corps striés, qui sont ordinairement respectés, le siège habituel des tubercules est dans les hémisphères, dans le cervelet et quelquefois dans la protubérance et le bulbe ; là, ils atteignent avec une égale fréquence la substance blanche et la grise. Un foyer peut être unique[1], ce qui est rare ; on en trouve plusieurs, en général dispersés, d'un volume peu considérable, depuis un grain de blé, une cerise, jusqu'à une noix ou un marron d'Inde, rarement davantage.

La symptomatologie en est très diverse et mal définie, car la variété de siège entraîne les plus grandes différences dans les manifestations. Néanmoins la céphalalgie fréquemment occipitale, les vertiges avec vomissements, la constipation et surtout les convulsions épileptiformes avec des paralysies partielles dues plutôt à la destruction des centres ou des faisceaux moteurs qu'à leur compression, l'hémiplégie alterne et le nystagmus limité à l'œil du côté paralysé dans le cas de lésion du mésocéphale et du pédoncule[2], forment un cortège symptomatique ayant d'autant plus d'importance qu'on trouvera chez le malade ou dans son passé d'autres accidents tuberculeux en cours d'évolution ou des marques certaines de foyers guéris. Ce sont ces dernières considérations qui doivent faire penser à l'affection tuberculeuse plutôt qu'à une tumeur intra-crânienne, et il convient d'y ajouter les renseignements qui se tirent de la marche de la maladie. L'évolution des lésions tuberculeuses est ici habituellement rapide et fatale en un laps de temps variable de quelques jours à quatre ou cinq septénaires, rarement davantage. Elle se fait remarquer par une allure saccadée

1. Caussade, *Gros tubercule caséeux occupant la moitié droite du mésocéphale et le pédoncule cérébral droit : Bull. de la Soc. anatom.*, p. 119, 1889.
2. Id., *Ibid.*

et de trompeuses rémissions. Mais, ainsi qu'on le voit dans la méningite tuberculeuse, après quelques alternatives d'apaisement et de rapides aggravations, le mal, qui s'est d'abord accusé par une excitation cérébrale vive (changement de caractère, hyperesthésie, sensibilité excessive à la lumière et au bruit, cris automatiques sous l'influence de la céphalée persistante, rapidité du pouls, etc., etc.), change d'allure, et avec la deuxième période commence une phase de dépression (ralentissement du pouls coïncidant avec l'élévation de la température, fièvre dissociée, délire tranquille, résolution, coma), jusqu'à ce que la paralysie des nerfs pneumogastriques vienne clore la scène.

Je mentionne pour mémoire les kystes dus au parasitisme (hydatides ou cysticerques), que l'on peut trouver chez des enfants [1], soit dans le parenchyme cérébral, soit dans l'épaisseur des membranes. La fosse occipitale et l'étage moyen sont leur siège de prédilection. On en a vu dans l'épaisseur de la tente du cervelet [2] et sur le plancher du quatrième ventricule [3]. Leur symptomatologie est toujours des plus obscures, car on conçoit que les accidents céphalalgiques, convulsifs ou comateux à lente échéance qui les accusent n'offrent aucun caractère distinctif. On tiendra compte cependant de ce fait que lorsqu'ils siègent entre le crâne et la dure-mère, ils ont de la tendance à faire hernie dans les trous situés à la base de l'encéphale [4], et à comprimer les organes qui s'y engagent. Enfin, ces kystes peuvent s'ouvrir au dehors après perforation des os du crâne et se terminer ainsi spontanément par la guérison [5].

1. Bouchut, *Des Cysticerques du cerveau chez les enfants : Gazette des hôpitaux*, 1857, p. 77, 81. — Moulinié, *Gazette des hôpitaux*, 1836, p. 303.
2. Wilson, *the Lancet*, août 1848.
3. Cadet de Gassicourt, cité par Caussade, *loco cit.*, p. 122.
4. Lancereaux, *Traité d'anatomie pathologique*, t. II, p. 397.
5. C. Davaine, *Traité des entozoaires*, 2e édit., 1877, p. 696.

## PATHOGÉNIE DES KYSTES DERMOÏDES MÉDIANS DE LA VOUTE DU CRANE, EXTRA ET INTRA-CRANIENS

Les kystes dermoïdes, rattachés à la face externe et à la face interne de la voûte crânienne sur la ligne médiane, de même que les kystes dermoïdes médians du nez, ont pour origine un enclavement ectodermique produit entre les lèvres de la gouttière dorsale de l'embryon. Leur formation est liée à un accident survenu dans l'occlusion de cette gouttière : un petit sac ou une masse épithéliale formée par une involution de l'épiblaste restent en arrière et se trouvent emprisonnés dans l'épaisseur du feuillet vasculaire. Cet îlot venant à se développer ultérieurement, la cavité dermique apparaît avec une paroi offrant les attributs du tégument externe; le kyste est dès lors formé, et il occupe nécessairement la ligne médiane.

L'anatomie pathologique enseigne que les kystes dermoïdes de la voûte crânienne adhèrent constamment au squelette et que, de plus, ils se rattachent fréquemment à la dure-mère par une surface large ou par un pédicule étroit. La première disposition est en rapport avec un pincement superficiel du kyste au moment où le développement des tissus sous-cutanés l'éloigne de la peau, il s'établit alors une adhérence avec l'os; la seconde indique que le futur kyste ou son noyau originel est resté en rapport avec l'enveloppe fibreuse de l'encéphale. On sait qu'à un certain moment la dure-mère de l'embryon, qu'on pourrait appeler le crâne primitif, est immédiatement recouverte par l'ectoderme[1]. Par conséquent, l'enclavement d'un noyau ectodermique se produisant à cette époque, ce noyau se trouvera nécessairement en contact avec la dure-mère. D'habitude le travail d'ossification consécutif

1. Il est convenu que lorsqu'on dit enclavement de l'ectoderme on doit entendre l'ectoderme doublé du derme embryonnaire, c'est-à-dire le tégument externe tout entier. C'est par abréviation qu'on dit ectoderme seulement.

a pour résultat de séparer le kyste de la dure-mère ; il ne persiste plus tard que la trace des connexions antérieures sous la forme d'un pédicule inséré à la surface de l'os, ou pénétrant dans son épaisseur jusqu'à la surface même de la dure-mère. Ainsi se forment les kystes extra-crâniens ; on voit, en définitive, que c'est le même mécanisme que celui qui a été invoqué pour les kystes médians du nez et de la glabelle ; seulement au niveau du bregma et de l'inion, l'ossification étant très souvent entravée par le kyste, la paroi de la tumeur conserve ses rapports primitifs avec la dure-mère et lui demeure adhérente.

Les kystes intra-crâniens, qui siègent tous dans la région de l'inion, procèdent d'une évolution analogue à celle que nous venons de développer pour les extra-crâniens. Leur point de départ dans le tégument cutané apparaît avec la plus grande netteté dans la pièce anatomique que nous avons disséquée (V., pour le détail, p. 54 et fig. 5), et dans les autres observations où l'on trouve des traces presque aussi démonstratives, telles qu'un canal osseux traversant le crâne ou une perforation plus ou moins complète de l'enveloppe osseuse, et enfin une adhérence constante du kyste avec la dure-mère. Ce dernier rapport, qui persiste alors même que le kyste remplit les loges cérébelleuses et s'éloigne par conséquent des enveloppes du crâne, qui est quelquefois si intime qu'il y a une fusion complète entre la paroi du kyste et la dure-mère, demande à être mis en évidence non seulement au point de vue pathogénique, mais parce qu'il rend compte des particularités cliniques les plus saillantes de ces tumeurs.

D'autres questions se présentent. En premier lieu, pourquoi les kystes médians se développent-ils de préférence en certains points, au niveau de la glabelle, du bregma, de l'inion? Pourquoi n'en observe-t-on pas aussi bien sur la fontanelle lambdatique, sur l'obélion, sur les sutures médio-frontale et sagittale, sur la région épactale de l'occipital, sur la crête

occipitale médiane externe au-dessous de l'inion? Déjà nous avons cherché à exposer ailleurs les raisons de ces sièges d'élection. On pourrait supposer que les îlots ectodermiques enclavés sur la ligne médiane sont beaucoup plus nombreux que les kystes qui en proviennent éventuellement, et qu'un bon nombre d'entre eux sont étouffés pour ainsi dire dans les régions où l'ossification est précoce et active, comme au niveau des sutures médio-frontale et sagittale. Les espaces fontanellaires, au contraire, ne s'ossifiant que beaucoup plus tard, longtemps après la naissance même, présenteraient des conditions beaucoup plus favorables à leur développement. Mais comme nous n'avons pas trouvé d'observation de kyste dermoïde de la fontanelle postérieure, tandis qu'on en observe au niveau de l'inion, qui est cependant ossifié beaucoup plus tôt, il en résulte que l'explication précédente ne saurait être invoquée.

En second lieu, comment se fait-il que les kystes de la glabelle et du bregma soient invariablement extra-crâniens ou du moins extra-dure-mériens, tandis que ceux de l'inion sont, à l'exception d'un seul, tous intra-crâniens? Il est tout naturel et fort légitime que les deux premiers groupes de kystes soient extra-crâniens et restent superficiels, car ils naissent du tégument externe; mais on ne voit pas au premier abord pourquoi les kystes de l'inion, ayant la même origine tégumentaire, sont profonds, c'est-à-dire intra-crâniens. La disposition de la dure-mère doit avoir de l'importance à ce point de vue.

Tout porte à penser qu'il se fait un pli tégumentaire dans la dépression assez prononcée qui existe chez l'embryon entre la première et la seconde vésicule, ou entre celle-ci et la troisième. Qu'un pincement de l'ectoderme se fasse en ce point ou qu'une adhérence amniotique s'y produise, l'îlot enclavé, le futur kyste, se trouvera nécessairement interposé entre le cerveau antérieur et le moyen, ou entre ce dernier et le pos-

térieur. Mais comme le cerveau moyen se développe fort peu dans la suite, tandis que le cerveau postérieur grandit au contraire beaucoup et vient le recouvrir, il en résulte qu'en réalité ce sera dans la région de celui-ci que se trouvera le kyste. La flexion prononcée qui existe sur le cerveau de l'embryon en ce point peut encore contribuer à la formation d'un pli tégumentaire, et il n'est pas jusqu'au développement de la tente du cervelet qui ne puisse entraîner la partie enclavée vers les parties profondes.

A l'appui de cette explication, qui nous semble très plausible, nous pouvons fournir l'exemple, qu'il nous a été donné d'observer, d'un monstre exencéphalien qui présentait entre les deux lobes principaux de la masse cérébrale une gouttière profonde, dans laquelle s'insinuait une languette cutanée recouverte de quelques cheveux[1]. C'est par un procédé analogue qu'a lieu l'enclavement d'où dérivent les kystes intra-crâniens.

L'origine cutanée des kystes dermoïdes intra-crâniens de l'inion a été démontrée anatomiquement. Il n'est pas besoin de revenir sur le pédicule que nous avons vu aller de la paroi kystique à la peau à travers l'os occipital. Son existence n'est pas douteuse; mais, et la chose est assez singulière, tandis que les kystes dermoïdes sous-cutanés sont indépendants de la peau à ce point qu'on ne retrouve le plus souvent aucun vestige de leur origine ectodermique, les kystes intra-crâniens, au contraire, beaucoup plus éloignés du tégument externe, lui restent attachés quelquefois par un lien persistant. Nous ne saurions expliquer cette particularité propre à l'inion; il suffit d'avoir constaté le fait et il nous a servi à expliquer la genèse des kystes intra-crâniens; les rapports étroits des kystes avec la dure-mère peuvent faire comprendre comment dans le cas de Morgagni le kyste s'est trouvé entraîné dans la tente cérébelleuse.

1. *Traité des kystes congénitaux*, pl. II, p. 154.

On trouvera plus loin le fait d'un kyste dermoïde intra-crânien de la région cérébelleuse, rapporté par William Turner. Ce kyste n'étant pas médian, d'après la description très précise de l'auteur, nous avons dû le placer à côté des kystes latéraux du crâne. Toutefois on peut concevoir, sans trop forcer la théorie, que le noyau d'enclavement qui lui a servi d'origine a subi, comme les noyaux médians, l'influence attractive de la tente du cervelet.

---

# CHAPITRE V

## KYSTES DERMOÏDES LATÉRAUX DU CRANE

### 1. — *Kystes extra-crâniens.*

Ces kystes sont, comme ceux du plan médian du crâne, extra et intra-crâniens. Mais ils se distinguent des précédents par leur rareté excessive. Les auteurs n'ont pas rapporté d'exemple de kystes extra-crâniens ; nous en avons rencontré deux cas, placés tous les deux dans la région occipitale latérale.

Le premier fait est un kyste de la région occipitale gauche, trouvé à l'autopsie d'un enfant atteint d'encéphalocèle. Ce kysté était adhérent à la suture occipito-pariétale. Son contenu était un liquide séreux mélangé de matière sébacée. La paroi du kyste présentait un derme et un épiderme avec des papilles et des follicules pileux[1]. Le second kyste[2] fut observé

1. Observation déjà publiée *in Traité des kystes congénitaux*, p. 189; 1886.
2. Id., *ibid.*

chez un garçon de huit ans entré à l'hôpital Trousseau pour une ostéomyélite de l'omoplate. La tumeur, du volume d'un haricot, mobile sur la peau et sur les parties profondes, était située dans le cuir chevelu, à l'union de l'occipital et du temporal du côté gauche. D'après les renseignements des parents, elle existait depuis la naissance. L'énucléation fut faite sans aucune difficulté ; le kyste adhérait au périoste par quelques trousseaux fibreux ; il n'y avait pas de dépression osseuse. Le contenu était une matière sébacée d'un blanc mat, mélangée de poils follets. La paroi mince et lisse, d'un blanc nacré, était constituée par un derme et par un épiderme. En quelques points la surface du derme présentait de petites papilles très courtes et rudimentaires. Il y avait aussi dans l'épaisseur de la membrane des follicules pileux et des glandes sébacées bien développées, mais pas de trace de glandes sudoripares.

## 2. — *Kystes intra-crâniens.*

William Turner[1] rapporte qu'il a rencontré dans les salles de dissection, chez un garçon de vingt-trois mois, un kyste intra-crânien contenant des cheveux. Ce kyste, de la grosseur d'une fève, parfaitement limité, était logé sous la dure-mère, dans une petite dépression de l'occipital, immédiatement au-dessous de l'angle latéral du sinus latéral gauche, près de la suture occipito-temporale. L'os était aminci au niveau de la fossette du kyste. La paroi de ce kyste, nettement distincte, était revêtue d'une couche épidermique ; elle était dépourvue d'orifices glandulaires. La présence des cheveux dans le contenu confirma, au surplus, la nature dermoïde de la tumeur.

C'est la seule observation absolument démonstrative de kyste intra-crânien latéral que nous connaissions. Le siège particulier qu'il occupait à la face interne de la suture occipito-

1. W. Turner, *Cas de kyste intra-crânien contenant des cheveux : Saint-Bartholomew's hospital Reports,* 1866, p. 62.

temporale permet de le rapprocher des deux cas de kystes dermoïdes que nous avons rencontrés sur la même région du crâne, mais à sa face externe. Toutes ces tumeurs sont situées en arrière et au-dessus de l'apophyse mastoïde ; par conséquent on ne peut guère les attribuer à un trouble survenu dans l'évolution de l'extrémité supérieure des fentes branchiales. Si l'on veut invoquer une disposition anatomique favorable à l'enclavement dans les régions occipito-temporales, on doit la chercher dans la gouttière transversale qui existe sur la tête de l'embryon au troisième mois, entre le cerveau moyen et le cerveau postérieur. C'est au fond de cette gouttière que la dure-mère émet par sa face interne le prolongement qui formera la tente du cervelet ; et nous avons déjà fait voir, à propos des kystes médians, la possibilité d'un enclavement avec transport du noyau originel du futur kyste dans la fosse cérébelleuse par le développement de cette tente.

Tout récemment Picot (de Bordeaux) a publié l'observation d'une tumeur qu'il appelle un cholestéatome, et dont les caractères paraissent appartenir aux kystes dermoïdes intra-crâniens.

Voici un résumé de ce fait[1].

Une femme âgée de trente-cinq ans, sans antécédents pathologiques autres qu'une rougeole à l'âge de sept ans, souffre depuis quatre mois d'une céphalalgie violente survenant à divers moments de la journée, sous la forme de crises accompagnées de vomissements et souvent de perte de connaissance. La céphalalgie s'étend à toute la tête, sans localisation spéciale en aucun point. L'intelligence est intacte. On ne trouve rien d'anormal à la surface du crâne. Le sillon naso-labial droit paraît assez effacé, et la commissure labiale correspondante un peu déviée. La pupille droite est légèrement dilatée. A l'époque de l'entrée à l'hôpital, la maladie offre des exacerbations sépa-

1. Picot, *Sur un cas de tumeur intra-crânienne ayant comprimé le cervelet et le bulbe rachidien : Gaz. hebdom. des sciences médicales de Bordeaux*, 7, 14 et 21 juillet 1889.

rées par des intermittences. Une ou deux pertes de connaissance surviennent chaque jour au moment des paroxysmes douloureux. La vision est normale, l'oreille gauche est un peu moins délicate que la droite. En dehors des vomissements qui accompagnent les accès, il n'y a aucun trouble viscéral. La sensibilité cutanée est partout normale.

Après être restée dix jours à l'hôpital, la malade meurt dans une attaque caractérisée par une perte de connaissance, de la cyanose, un pouls filiforme et une arythmie du cœur.

Picot, après avoir écarté la tuberculose et la syphilis, avait justement posé le diagnostic de tumeur cérébrale, mais sans trouver aucun symptôme d'une localisation en un point déterminé du crâne.

A l'autopsie, on trouve un épanchement séreux de cent grammes environ dans l'arachnoïde, plus particulièrement du côté droit. Après l'ablation de l'encéphale, on constate dans la fosse cérébelleuse gauche la présence d'une tumeur, du volume d'une mandarine, en connexion avec la dure-mère, au-dessous de la tente du cervelet, qu'elle a repoussée en arrière. Cette tumeur, ronde, lisse au toucher, est de consistance solide sans fluctuation. Quelques points sont plus mous. Le lobe gauche du cervelet, fortement comprimé et déjeté sur la partie latérale de la protubérance annulaire, est réduit à la moitié de son volume. Le bulbe rachidien, également comprimé, est aplati d'arrière en avant. La protubérance est déprimée.

La tumeur est recouverte par une paroi très mince. Son contenu consiste en un amas de lamelles stratifiées, d'un blanc jaunâtre, se superposant comme les feuillets d'un livre. La partie centrale est ramollie, caséeuse. La région du crâne qui supporte la tumeur est le siège d'une perforation, large d'un centimètre et demi d'avant en arrière et d'un centimètre transversalement, comblée par du tissu fibreux. On ne trouve pas de poils dans la poche, qui est constituée par des fibres

conjonctives et des fibres élastiques. En raclant sa surface interne, on obtient des éléments ressemblant à des cellules épithéliales dégénérées. Le contenu est constitué lui-même par de la cholestérine mélangée de graisse.

L'auteur exprime le regret que le diagnostic du siège exact de la tumeur n'ait pu être établi cliniquement, ajoutant que la tumeur aurait pu être extirpée sans ouverture de la cavité arachnoïdienne, ainsi que nous l'avons fait remarquer dans notre mémoire sur les kystes dermoïdes intra-crâniens. Enfin la tumeur ressemblait, d'après l'auteur également, aux kystes dermoïdes.

Une note additionnelle que Picot a eu l'obligeance de nous adresser, sur notre demande, précise le siège du kyste. La base correspondait à la fosse cérébelleuse gauche et ne s'étendait pas jusqu'à la ligne médiane, dont il restait séparé par un petit intervalle. La perforation crânienne occupait dans la fosse cérébelleuse gauche, « à peu de chose près, son centre de figure ».

C'est donc un exemple de kyste intra-crânien latéral, qui, par ses rapports avec la tente cérébelleuse, se rapproche du cas de Turner.

---

## CHAPITRE VI

C'est presque uniquement comme fait curieux et voisin de notre sujet que nous relatons l'observation suivante, qu'on ne saurait véritablement considérer comme un kyste simple. Aretacos a communiqué à la Société royale d'Athènes un kyste

rare et extraordinaire observé par le docteur Milliaresis, de Céphalonie. Dans cette observation, qui malheureusement manque de détails précis, il s'agit d'un fœtus de sept mois. Le crâne de ce fœtus, distendu par une hydrocéphalie, renfermait deux fœtus parasites constitués par des masses de tissu conjonctif qui représentaient le tronc et auxquelles venaient aboutir les extrémités nettement définies des membres supérieurs et inférieurs. Entre ces deux fœtus on rencontrait dans le cerveau des poches renfermant des produits rudimentaires, tels que des poils, des dents, des fragments d'os; de sorte que, dans ce cerveau olympien, dit l'auteur, il y avait au moins deux parasites, et peut-être quatre. Le cerveau était aplati et refoulé vers la base, mais conservait, à part cela, ses caractères normaux[1]. Ces derniers détails semblent indiquer que cette production monstrueuse, dont nous ignorons le siège topographique exact, était située dans les méninges et non dans le cerveau, comme cela est dit précédemment.

1. A. J. H. Gegg-Markheim, *de l'Inclusion fœtale,* thèse de Paris, 1872, nº 269, p. 25.

# DEUXIÈME SECTION

## KYSTES DERMOÏDES ET MUCOÏDES DE LA FACE

---

## CHAPITRE PREMIER

### KYSTES DE LA QUEUE DU SOURCIL OU DE LA RÉGION SUPÉRIEURE ET EXTERNE DE L'ORBITE

Ces kystes sont ceux qui sont les plus anciennement connus. Cruveilhier[1], puis Lebert[2], rassemblent quelques faits publiés isolément à la fin du siècle dernier et dans la première moitié de celui-ci. J. Hunter avait déjà enlevé, nous dit Baillie[3], une tumeur parfaitement close, située au-dessus du sourcil et renfermant des poils. Cruveilhier réunit les faits analogues de Maurice Hoffmann[4], qui avait rencontré une tumeur de la tempe renfermant des poils libres et implantés; de Zethermann[5], qui en avait enlevé une semblable à la paupière supérieure; de Dupuytren[6], qui excisa chez un enfant de trois ans

1. J. Cruveilhier, *Essai sur l'anatom. pathol. en général*, t. Ier, p. 303, 1816, et *Traité d'anatom. pathol. générale*, t. III, p. 337.
2. Lebert, *Des Kystes dermoïdes et de l'hétérotopie plastique en général : Mém. de la Soc. de biologie*, 1re série, t. V, p. 203-213, 1852.
3. Baillie, *Philosophical Transactions*, vol. XVI, cité par Lebert, *loco cit.*
4. Hoffmann, cité par Cruveilhier, *loco cit.*
5. Zethermann, *Rapport sur les travaux de la Soc. médicale de Suède*, par Demangeon, 1810. Cité *in* J. Cruveilhier, *Traité d'anatom. pathol.*, t. III, p. 343.
6. Dupuytren, cité par Cruveilhier, *Essai sur l'anatom. pathol.*, t. Ier, p. 303, et *Traité d'anat. path.*, t. III, p. 337, note.

une tumeur de la paupière supérieure renfermant une matière comme du beurre fondu, avec une grande quantité de poils longs de quelques lignes et adhérents à la paroi interne. A. Petit[1] aurait lu, d'après Cruveilhier, l'observation d'un fait analogue devant l'ancienne Société anatomique. Beer[2] (1817) esquisse une description de ces kystes, en signalant principalement la présence des poils; Ast. Cooper[3] les étudie aussi dans un de ses mémoires et attribue leur origine à la dilatation d'une glande sébacée dont le goulot s'oblitérerait. Lawrence[4] (1838) montre par un exemple la nécessité d'extirper complètement la paroi, si l'on veut éviter la reproduction de la tumeur ou une fistule permanente; il note aussi son origine congénitale et son adhérence à l'apophyse orbitaire externe du frontal. Kohlrausch (1843) démontre le premier que la paroi a une structure analogue à celle de la peau. Enfin Lebert résume les faits précédents dans un mémoire important et ajoute deux observations nouvelles[5]. Dans un cas, le kyste contient, outre des poils blancs, fins et courts, insérés sur la paroi, une matière jaune analogue à du suif fondu; dans l'autre, le malade, un homme de vingt et un ans, porte sa tumeur depuis l'âge de six mois ; elle offre le volume d'une petite pomme et est située au-dessus de la paupière supérieure, au milieu du sourcil. La paroi offre la structure de la peau et contient quelques glandes. Dans le contenu on trouve des poils et des cellules épithéliales pavimenteuses.

Dès cette époque la plupart des caractères anatomiques et cliniques des kystes du sourcil ont été énoncés. C'est alors que Verneuil[6], dans son *Mémoire sur les inclusions scrotales,*

1. A. Petit, *in* Cruveilhier, *loco cit.*
2. Beer, *Lehre, v. d. Augenkrankeiten,* 1817, Bd. II, s. 608.
3. A. Cooper, *Œuvres chirurgicales;* trad. de Chassaignac et Richelot, 1835, p. 589.
4. Lawrence, *Encysted tumours of the Eyelids : London medical Gazette,* 1838, vol. XXI, p. 471.
5. Lebert, *loco cit.*
6. Verneuil, *Mémoire sur l'inclusion scrotale et testiculaire : Archives gén. de méd.,* 1855, vol. Ier, p. 641, et vol. II, p. 24, 191 et 299.

puis à propos de diverses communications à la Société de chirurgie, donne à cette affection sa véritable interprétation pathogénique, en attribuant le kyste à l'emprisonnement d'un îlot du tégument externe dans une fente embryonnaire. Il ne reste plus qu'à réunir tous ces éléments épars pour en faire une étude d'ensemble. C'est ce qu'ont fait Régnier[1] (1869), Lamps[2] (1874) et Cusset[3] (1877) dans leurs thèses. Régnier fournit trois observations personnelles empruntées au service de Richet, et donne une description générale des kystes de la queue du sourcil. Cusset, dans une étude d'ensemble des maladies de l'appareil branchial, accorde une place à chacune des localisations des kystes branchiaux, entre autres à ceux qui nous occupent. Depuis dix ans, de nouveaux faits ont été publiés. Quelques-uns mettent en lumière certaines particularités concernant le siège, la structure de la paroi et la nature du contenu. Nous avons nous-mêmes publié quinze observations recueillies à l'hôpital Trousseau, et nous en avons un certain nombre depuis lors.

## ANATOMIE PATHOLOGIQUE

La dénomination de kystes de la queue du sourcil, souvent employée, indique le siège le plus commun de ces tumeurs. Elles occupent effectivement la région externe du sourcil dans un grand nombre de cas; mais on peut aussi les observer un peu plus en dedans au milieu du sourcil, ou plus en dehors dans la région temporale. Wagstaffe[4] rapporte deux cas de kystes dermoïdes de la région temporale rattachés manifes-

1. Régnier, *Étude sur les kystes dermoïdes de la queue du sourcil*, thèse de Paris, 1869, nº 177.

2. Lamps, *Essai sur les kystes dermoïdes de la queue du sourcil*, thèse de Paris, 1874, nº 225.

3. J. Cusset, *Étude sur l'appareil branchial chez les vertébrés et sur quelques affections qui en dérivent chez l'homme*, thèse de Paris, 1877, nº 181.

4. W. Wagstaffe, *Congenital dermoid cysts occuring in the branchial and other clefts: Trans. of the pathol. Soc. of London*, vol. XXIX, 1878, p. 194.

tement à la région orbitaire par leur connexion profonde, ainsi qu'on va le voir dans la suite en étudiant les insertions du pédicule. Nous avons nous-mêmes observé trois kystes de la région externe du front : deux étaient situés immédiatement au-dessus des sourcils, le troisième en était éloigné de deux centimètres et correspondait à la partie inférieure de la bosse frontale gauche. La tumeur peut, au contraire, être située au-dessous du sourcil dans la région palpébrale. C'est en pareil cas qu'elle fournit assez souvent un prolongement intra-orbitaire. Un de nos malades portait deux kystes de la partie externe du sourcil, un de chaque côté ; D. Mollière a vu sur le même sujet un kyste de la queue du sourcil et un kyste du grand angle de l'œil.

Enfin nous avons rencontré des kystes dermoïdes situés en dehors et au-dessous de la commissure palpébrale, à la surface de l'os malaire. On voit par là que ces kystes occupent en réalité les régions sourcilière externe et périorbitaire externe.

Le volume de ces kystes dermoïdes est ordinairement peu considérable. C'est celui d'une lentille, d'une noisette, d'un marron, d'un œuf de pigeon, d'une prune. Chauvel [1] a enlevé à un Arabe un kyste de la grosseur d'un œuf de poule. Ce cas est exceptionnel ; car les malades se font opérer habituellement de bonne heure, pour être débarrassés d'une difformité aussi apparente.

La tumeur est en contact avec le squelette. Pour la mettre à nu, il faut inciser la peau et la couche musculaire formée par l'orbiculaire au niveau du sourcil et de la paupière, par le muscle frontal plus haut, par le muscle temporal plus en dehors. Elle ne contracte que rarement des adhérences avec le tégument externe, et ces adhérences sont consécutives à des complications inflammatoires ou bien dues à un développement excessif. Petite ou grosse, d'origine récente ou

1. Chauvel, *in* Charvot, *Dict. encyclop. des sciences méd.*, art. Sourcils, p. 660.

ancienne, la tumeur a presque toujours des connexions intimes avec le frontal. Elle lui adhère assez fréquemment sur une étendue plus ou moins grande, et, de plus, elle est rattachée directement à la surface osseuse, tantôt par un pédicule creux, diverticule de la cavité kystique, tantôt par un pédicule plein formé seulement par des tractus fibreux. L'extrémité de ce pédicule est reçue dans une dépression osseuse, en forme d'entonnoir et d'une profondeur variable, pouvant atteindre un centimètre, un centimètre et demi même (Richet). On n'a pas observé d'exemple de communication du kyste avec le sinus frontal, dont le développement est beaucoup trop tardif pour cela. La forme et la disposition de la dépression frontale démontrent que l'attache osseuse du kyste ne résulte point d'une compression, mais qu'elle est, au contraire, primitive. Ce n'est pas à dire que la tumeur ne puisse, par compression, se creuser à la surface du frontal une cavité de réception adaptée exactement à sa face profonde. Mais il n'y a aucune analogie entre cette dépression secondaire et l'attache du pédicule au fond d'un petit cône osseux à sommet dirigé obliquement vers la dure-mère. Il pourrait arriver que la perforation du frontal fût complète, mais on n'en connaît pas d'exemple. Le noyau ectodermique, point de départ du kyste, est primitivement en rapport direct avec l'enveloppe fibreuse de l'encéphale, et à ce moment le crâne osseux fait défaut. Plus tard, le développement du frontal a pour effet de séparer le kyste de la dure-mère. Le trou d'insertion du pédicule kystique reste comme une trace qui témoigne de cette évolution.

Le siège de l'attache osseuse n'est pas exactement déterminé dans la plupart des cas. Wagstaffe spécifie pour deux kystes de la région temporale que le pédicule s'insère au niveau de la suture fronto-malaire ; mais ce sont là des faits exceptionnels, et il est de toute évidence que l'adhérence occupe assez rarement la partie inférieure de l'apophyse orbitaire externe du frontal. On la trouve généralement en un point plus élevé, au

niveau de l'extrémité externe du sourcil ou un peu plus en dedans, à quelques millimètres au-dessus du rebord orbitaire. C'est donc bien à la surface du frontal lui-même et non au niveau d'une suture que s'attachent les kystes.

Les rapports profonds des kystes dermoïdes de la paupière supérieure méritent une mention à part.

Le fait suivant est un exemple intéressant à plusieurs titres. Un jeune garçon de douze ans portait un kyste dermoïde volumineux de la queue du sourcil empiétant sur la paupière supérieure. La tumeur avait un prolongement intra-orbitaire. Un autre kyste de même nature, accolé au précédent, mais indépendant de lui, proéminait près du bord libre de la paupière supérieure. On enleva les deux kystes et on vit pendant l'opération que la poche intra-orbitaire adhérait en haut à la paroi supérieure et externe de l'orbite et en bas à la glande lacrymale. Richard[1] présenta à la Société de chirurgie, en 1855, un enfant auquel il avait ouvert un kyste dermoïde de la paroi supérieure de l'orbite qui repoussait l'œil en bas et en avant. L'incision de cette tumeur avait donné issue à une matière mélicérique sans poils, et le doigt porté dans la plaie avait pu sentir la surface dépressible de la dure-mère à travers une perforation de la voûte orbitaire. Holmes[2] rapporte que dans une opération dont il fut témoin Prescott Hewett put constater une dénudation semblable de la dure-mère. « La tumeur s'étendait en bas sur la voûte orbitaire, qui présentait une lacune considérable, et après l'opération on voyait distinctement le soulèvement rythmique des membranes du cerveau. » Cette complication n'a pas été rencontrée dans sept autres cas de kystes dermoïdes de la paupière, pourvus d'un prolongement orbitaire que nous avons pu réunir. Parmi ces faits, le plus caractéristique est celui de Mollière[3] : un kyste du volume d'une noix, aplati, occupait la

1. Richard, *Bull. de la Soc. de chir.*, t. V, p. 346, 1854-1855.
2. Holmes, *Thérap. des maladies des enfants*, trad. de O. Larcher, 1870, p. 50.
3. Mollière, obs. *in* thèse de Cusset, p. 185.

région externe du sourcil et en même temps repoussait le globe oculaire en bas et en dedans. En faisant l'ablation, on constata la présence d'un prolongement qui pénétrait dans la cavité orbitaire. Cependant la paroi kystique ne contractait d'adhérences avec le squelette qu'au niveau de la queue du sourcil. Il est infiniment probable que ce kyste, primitivement localisé sur l'apophyse orbitaire externe, n'avait que secondairement envahi l'orbite. Il n'en est pas ainsi dans les autres cas. Le kyste apparaît à l'extérieur au-dessous du rebord orbitaire, au niveau même de la paupière supérieure, sans envahir la région du sourcil : tels sont les faits de Cramer [1], de Kerst [2], de Watson [3], de Cornwell [4], de Lopez [5]. Tous ces kystes pénétraient dans l'orbite au niveau de son angle supérieur et externe. A part les faits de Richard et de Mollière, la nature et le degré des connexions osseuses n'ont pas été indiqués avec une précision suffisante. On ne sait pas très bien non plus quels étaient les rapports de ces tumeurs avec la glande lacrymale. Il est dit cependant dans plusieurs observations (Lopez, Watson) que le kyste est en contact avec la voûte osseuse. D'un autre côté, il est toujours indépendant du globe oculaire. Néanmoins cet organe peut être comprimé et repoussé en bas et en dedans; la compression, à son tour, amène parfois quelques troubles nutritifs et fonctionnels. Lopez a constaté une diminution de l'acuité visuelle et les signes ophthalmoscopiques d'une neuro-rétinite.

La structure de la paroi du kyste n'offre aucune particularité importante dans la région qui nous occupe. Le contenu est le plus souvent cette même substance athéromateuse plus ou

1. Cramer, *Casper's Wochenschrift*, 1845, n° 5; cité par Stedmann Bull : *Americ. Journ. of the med. sciences*, 1879, vol. LXXVII, p. 399.

2. Kerst, *Annales d'oculistique*, t. XII, p. 41.

3. Watson, *An intra-orbitar dermoid cyst, resulting in abcess : the Lancet*, 1872, vol. II, p. 118.

4. Cornwell, *Archiv. f. Augenheilkunde de Knapp et Schweiger*, Bd. XIV, p. 120-126, et *Annales d'oculistique*, 1884.

5. Lopez, *Recueil d'ophthalmologie de Galezowski et Cuignet*, 1885.

moins consistante qui appartient à la plupart des kystes dermoïdes; on y trouve des poils dans presque tous les cas (treize fois sur quinze) où on les a recherchés spécialement. Il est quelquefois formé de deux parties différentes : une certaine quantité de liquide transparent ou trouble et un dépôt de grumeaux blanchâtres. Enfin on a encore rencontré des kystes à contenu huileux, et même des kystes à contenu pierreux ou osseux. Cruveilhier[1], qui classe les kystes d'après la nature de leur contenu, rapporte dans le chapitre des kystes huileux une observation de Dufour[2] empruntée aux bulletins de la Société anatomique, et deux autres observations de Dupuytren, où le contenu kystique est en partie huileux, en partie sébacé; deux fois au moins la présence de poils fut constatée. Paget[3] cite dans ses leçons deux cas de kystes du sourcil appartenant à Schuh. Le contenu de ces kystes était une matière huileuse, et leur paroi avait la structure de la peau, avec quelques poils implantés çà et là. Plus récemment, Demons[4] et Nicaise[5] ont fourni chacun un cas de kyste dermoïde huileux de la queue du sourcil. A. Broca[6] et Vassaux en ajoutent un autre dans leur travail sur les kystes huileux. Ce qui fait un total de huit cas de kystes huileux dans la région externe du sourcil.

Les kystes à contenu pierreux ne sont pas plus communs. Jarjavay[7] rapporte qu'il trouva dans un kyste adhérent à la partie externe de la paupière inférieure gauche et fixé dans une dépression osseuse, chez une femme de trente-huit ans, une concrétion dure, longue de dix millimètres, large de cinq.

1. Cruveilhier, *Anatomie pathologique,* t. III, p. 342.
2. Dufour, *Bull. de la Soc. anatom.,* 1854, p. 2.
3. J. Paget, *Lectures on surgical pathology,* 3e édition, p. 415; Philadelphie, 1871.
4. Demons, *Bull. et Mém. de la Soc. de chir.,* 1880, t. VI, p. 54.
5. Nicaise, *Rev. de chirurgie,* 1883, p. 806.
6. Broca et Vassaux, *Contribution à l'étude des kystes à contenu huileux : Archives d'ophthalm.,* juillet et août 1883.
7. Jarjavay, *Bull. de la Soc. de chir.,* 1859, t. X, p. 22.

Rizet[1], médecin militaire à Arras, enleva à un sapeur âgé de vingt-six ans un kyste situé sur le milieu du sourcil, subdivisé en deux poches à peu près égales. Le contenu de ce kyste était un carbonate de chaux extrêmement dur ; il n'est, du reste, question ni d'analyse chimique ni d'examen histologique dans cette observation. Peu de temps après, J. et A. Sichel[2] publièrent un fait analogue. Une femme de vingt ans portait depuis son enfance un kyste situé au niveau du tiers externe du sourcil droit. Après extirpation, on trouva dans la poche une pierre longue de seize millimètres, large de douze, épaisse de trois, et composée de carbonate de chaux et de magnésie. Trélat[3] a aussi trouvé dans un kyste de la queue du sourcil, chez une femme de vingt-sept ans, un noyau dur de quinze millimètres de longueur sur douze de largeur. L'examen histologique démontra que cette masse était formée par du tissu osseux.

### ÉTUDE CLINIQUE

Les kystes dermoïdes de la région sus-orbitaire externe sont des tumeurs ordinairement petites, du volume d'un pois, d'une noisette, d'une noix, indolentes, sans altération de la peau, qui glisse librement à leur surface. La tumeur, dans son ensemble, est mobile, et on ne peut alors démontrer par l'exploration extérieure la présence des adhérences profondes. Quelquefois cependant, surtout lorsque la tumeur a acquis un certain volume, la mobilité est limitée, et il y a une fixité assez grande.

La consistance en est variable. Un petit kyste du volume d'un haricot offre souvent une dureté considérable et comparable à celle du cartilage : à peine distingue-t-on au doigt une

1. Rizet, *Kyste osseux de la paupière supérieure gauche : Annales d'oculistique,* 1867, t. LVII, p. 184.
2. J. et A. Sichel, *Considérations sur les kystes pierreux ou calcaires des sourcils : Annales d'oculistique,* 1867, t. LVII, p. 211.
3. Trélat, *Bull. de la Soc. anatom.,* 1874, 2e série, t. XVII, p. 556.

certaine élasticité ; les kystes osseux ou pierreux font exception, cela va de soi.

On peut presque toujours faire remonter l'origine de l'affection jusqu'à l'enfance. Un certain nombre de kystes, quatre sur quinze de notre relevé, sont congénitaux; on les a vus au

Fig. 6. — Kyste dermoïde de la queue du sourcil.

moment de la naissance. En pareil cas, la tumeur observée chez le nouveau-né est petite; elle a le volume d'un grain de chènevis, d'une lentille. Elle peut s'accroître assez rapidement pendant les premiers mois, de manière à prendre les dimensions d'une noisette ou un peu plus au bout d'un ou deux ans; mais souvent aussi elle reste stationnaire. En général, on n'aperçoit pas de tumeur à la naissance. Le kyste est à l'état de germe tout à fait insaisissable. On le découvre d'habitude

quelques mois ou quelques années plus tard : il n'est pas rare, en effet, de le voir paraître seulement dans la seconde enfance ou dans l'adolescence. Les kystes étudiés chez l'adulte ont presque toujours présenté une origine infantile.

Un traumatisme est souvent incriminé comme cause de l'affection, et, en effet, un traumatisme peut intervenir d'une manière efficace pour provoquer l'accroissement rapide d'un kyste inaperçu jusque-là ou très petit et stationnaire. Ces poussées se produisent chez les enfants, les adolescents, les jeunes adultes. Plus tard le développement s'arrête ou devient extrêmement lent.

La tumeur n'occasionne en général aucun autre inconvénient qu'une difformité plus ou moins disgracieuse ; tout au plus gêne-t-elle les mouvements d'élévation de la paupière supérieure, lorsqu'elle descend notablement au-dessous du rebord orbitaire.

Les kystes de la paupière supérieure, et particulièrement ceux qui se prolongent dans l'orbite, donnent lieu à des symptômes particuliers, en rapport avec leur situation et leur volume. Interposés entre l'angle supérieur et externe de la voûte orbitaire et le globe oculaire, ils repoussent celui-ci en bas et en dedans à mesure qu'ils s'accroissent. De là des troubles fonctionnels spéciaux : diplopie, diminution de l'acuité visuelle et même neuro-rétinite (Lopez). On procédera plus loin à l'étude des kystes dermoïdes qui remplissent une grande partie de l'orbite et qui chassent l'œil en avant, en produisant à la fin sa destruction par suite de complications inflammatoires ; mais leur place n'est pas ici, car ils n'appartiennent pas à la région supérieure et externe.

La seule complication qui vienne modifier la marche des kystes dermoïdes du sourcil est l'inflammation ; elle est assez rare et peut survenir soit spontanément soit à la suite d'un traumatisme. Le kyste se distend et devient douloureux ; la peau, œdémateuse d'abord, finit par rougir si la suppuration

arrive, et alors la collection s'ouvre à l'extérieur. Les phénomènes inflammatoires ayant disparu, il reste une fistule indéfiniment persistante.

L'état fistuleux est aussi le résultat auquel aboutit une intervention incomplète, comme la ponction, l'incision simple, le drainage, l'extirpation partielle. Lawrence savait déjà, en 1838, que si on laisse la moindre portion de paroi dans la plaie opératoire, on n'obtient pas une guérison complète. Ou bien la plaie ne se cicatrise pas, et une fistule persiste ; ou bien la peau se réunit, mais le kyste ne tarde pas à se reproduire.

*Diagnostic.* — Il est rare que les kystes dermoïdes de la queue du sourcil, si peu connus avant ces vingt dernières années, offrent de sérieuses difficultés de diagnostic. Un kyste sébacé, un lipome, un fibro-lipome, peuvent affecter une certaine ressemblance avec le kyste dermoïde. Cependant le kyste sébacé tient à la peau, caractère à lui seul distinctif et suffisant pour établir le diagnostic, qui est d'ailleurs en général confirmé par la recherche du début précoce et de la marche du kyste dermoïde. Le lipome, affection de l'âge adulte, a une consistance et une surface qui ne sont pas celles du kyste. De plus, il est mou et peu élastique ; sa surface est lobulée ou au moins quelque peu inégale. Le kyste est résistant ; sa surface est parfaitement lisse, et, comme il est tendu, il se laisse plus difficilement aplatir qu'une tumeur molle comme le lipome. On ne peut nier d'ailleurs que, dans certains cas, il ne soit malaisé d'appuyer un diagnostic sur des arguments absolument décisifs. Le fait est, au surplus, sans grande importance pratique.

En ce qui concerne les tumeurs de la paupière qui pénètrent dans l'orbite, les difficultés sont quelquefois grandes. Il n'est pas toujours facile de reconnaître la nature, l'étendue et les connexions de la tumeur. Cependant on peut, en général, éliminer toute idée de tumeur maligne, à cause de la lenteur et de l'origine lointaine de l'affection. Si la production a été

constatée dans l'enfance, ou si le sujet est jeune, on pense tout de suite à une affection d'origine congénitale, et il n'y a guère que le kyste dermoïde qui puisse être en cause. On établit sans peine que la tumeur n'affecte aucune connexion avec le globe oculaire, dont les mouvements sont indépendants. Une tumeur molle ou kystique de la région supérieure de l'orbite, de la glande lacrymale par exemple, pourrait occasionner une erreur.

*Traitement.* — L'extirpation, seul moyen efficace de traitement, est indiquée dès que la tumeur produit une difformité apparente; elle est nécessaire pour les kystes occupant la paupière et déplaçant le globe de l'œil. On ne rencontre pas de difficultés particulières. L'incision de la peau doit être horizontalement dirigée de dedans en dehors, parallèlement au sourcil ou aux plis de la paupière; elle ne laissera qu'une cicatrice à peine visible plus tard. Pour satisfaire au précepte de faire une ablation complète, on aura soin de poursuivre le pédicule jusqu'au fond de sa cavité de réception dans l'épaisseur du frontal; et si on a quelques doutes sur l'extirpation entière, on devra gratter ou cautériser le point d'insertion.

---

## CHAPITRE II

### KYSTES DE LA RÉGION INTERNE DE L'ORBITE

L'histoire de ces kystes est de date moins ancienne que celle des kystes de la queue du sourcil. Lebert[1] (1852), dans

1. Lebert, *loco cit.*

son mémoire si complet, n'en rapporte aucune observation. Broca[1] ne fait que les mentionner dans son *Traité des tumeurs*, pour affirmer que leur origine est la même que celle des kystes externes et qu'ils naissent sur le trajet de la fente fronto-maxillaire par suite de l'emprisonnement d'une parcelle d'ectoderme. Richet[2] en publie successivement trois observations et expose les difficultés de diagnostic qui peuvent se présenter. D'après ces faits et une observation de Fano, Cusset[3] trace une description de ces kystes, note en passant le prolongement intra-orbitaire de la tumeur dans certains cas, fournit deux exemples nouveaux et rappelle le fait ancien et assez obscur de Barnes et ceux plus récents de Spencer Watson et de Taylor[4]. Mais l'attention a été plus particulièrement attirée sur cette affection depuis la communication de Verneuil à la Société de chirurgie sur les kystes prélacrymaux à contenu huileux ; une discussion s'ensuivit, mettant en lumière certains points obscurs et relatant d'assez nombreux faits nouveaux et intéressants.

## ANATOMIE PATHOLOGIQUE

Commençons par signaler une observation curieuse de Spencer Watson. Un jeune garçon de douze ans portait depuis sa naissance un petit orifice fistuleux situé vers le tiers interne de la paupière supérieure. Il s'en écoulait de temps en temps un peu de liquide séreux. Un fin stylet pouvait être introduit dans le trajet. L'orifice était entouré de trois ou quatre poils. Une inflammation violente survenue à la suite d'un coup nécessita une incision. Plus tard, on enleva un petit kyste à parois épaisses dont la face interne était couverte de poils fins. Ce

1. Broca, *Traité des tumeurs*, t. II, p. 78.
2. Richet, *Journal d'ophthalmologie de Galezowski*, 1872, t. Ier, p. 299, et *Recueil d'ophthalmologie*, 1874.
3. Cusset, thèse citée.
4. Spencer Watson, *Congrès d'ophthalmologie de Londres*, 1872, compte rendu traduit par Duwez, Paris, 1873, p. 151.

fait établit une fois de plus, et spécialement dans la région orbitaire, la liaison qui existe entre les kystes dermoïdes et les fistules congénitales.

Les caractères extérieurs des kystes orbitaires internes pris en eux-mêmes offrent peu de particularités propres. Ce sont de petites tumeurs arrondies ou ovoïdes dont le volume est comparé à celui d'un pois, d'une noisette, d'une aveline, rarement d'un objet plus gros. Leur siège d'élection est la dépression située au-dessous de la tête du sourcil, entre la racine du nez et la paupière supérieure. Ils peuvent empiéter plus ou moins sur cette paupière ou descendre un peu plus bas au niveau de la commissure palpébrale, comme dans une de nos observations, et même au-dessous de la commissure. On verra plus loin que certains kystes de la paupière inférieure doivent être rapportés à la région orbitaire interne à cause de leurs connexions profondes.

La tumeur est franchement sous-cutanée ; on constate, au moment de l'opération, qu'elle est sous-jacente à l'orbiculaire et accolée au squelette. Les rapports de sa face postérieure sont les plus importants à étudier. Dans la grande majorité des cas, pour ne pas dire toujours, un pédicule rattache le kyste à la paroi orbitaire. Ce pédicule consiste tantôt en un prolongement de la tumeur elle-même, en un diverticule creux adhérent à l'os sur une certaine étendue, sur une largeur d'un quart de pouce (6 millimètres) dans un cas de Wagstaffe, tantôt dans un simple lien fibreux long de quelques millimètres. L'os est souvent déprimé au point d'insertion du pédicule. Richet insiste spécialement sur ce fait, ainsi que sur la difficulté et l'importance d'enlever complètement le prolongement kystique intra-osseux. Le siège précis de l'insertion pédiculaire a été déterminé plusieurs fois. Wagstaffe, attribuant ici comme à la région orbitaire externe une importance particulière aux sutures, pense que les kystes prélacrymaux se rattachent à la

1. Wagstaffe, *loco cit.*

suture intermédiaire à l'os lacrymal ou unguis et à l'apophyse montante du maxillaire ; il fournit du reste un fait à l'appui de son opinion. Mais d'un autre côté Léon Tripier[1] a vu un kyste orbitaire interne s'attacher par un long pédicule fibreux sur la lèvre antérieure de l'unguis, immédiatement au-devant du sac lacrymal, de telle sorte que ce chirurgien craignit d'ouvrir ce conduit en extirpant le kyste. Ce lieu d'insertion est remarquable en ce qu'il place le point de départ du kyste dans la région du sac lacrymal qui est un vestige normal de la fente fronto-maxillaire.

Les kystes orbitaires internes comme les externes se prolongent fréquemment dans la profondeur de l'orbite en suivant la paroi osseuse, par conséquent sans contracter aucun rapport direct avec le globe de l'œil, qui peut être cependant comprimé et déjeté en dehors. Nous avons pu réunir sept cas de ces kystes profonds, sans compter l'ancienne observation de Barnes[2] qui se rapporte à un kyste congénital présenté par un jeune homme de dix-sept ans. Le kyste était formé de deux poches contenant, l'une une substance athéromateuse, l'autre un liquide laiteux. Sa paroi allait se fixer profondément à un pouce du rebord orbitaire, vers la jonction de l'ethmoïde avec le maxillaire supérieur. Ce serait là un cas de kyste dermoïde branchial, né sur un point profond de la fente fronto-maxillaire ; mais il serait oiseux d'insister sur un fait décrit avec trop peu de détails. Nous avons rencontré deux kystes orbitaires internes prolongés en arrière des paupières ; dans l'un d'eux, le stylet pénétrait à une profondeur de trois centimètres. Les autres cas appartiennent à Spencer Watson[3] (2 cas), Taylor[4], Wagstaffe[5], Lopez[6]. Ce dernier auteur a observé un

1. Léon Tripier, obs. *in* thèse de Cusset, p. 195.
2. Barnes, *Medico-chir. Transactions,* 1813, vol. IV, p. 319, cité par Cusset et les classiques.
3. Spencer Watson, *loco cit.*
4. Taylor, *in* Cusset, thèse citée, p. 199.
5. Wagstaffe, *loco cit.*, obs. I.
6. Lopez, *Annales d'oculistique,* t. LXXVIII, 1877, p. 34.

kyste de la paupière supérieure, appelé à tort kyste séreux, puisque le contenu était épais et filant ; sa cavité pénétrait à une profondeur de six centimètres et demi. On comprend les difficultés d'une extirpation complète en pareil cas.

Les kystes dermoïdes de la paupière inférieure peuvent être rangés, quelques-uns du moins, parmi les kystes orbitaires internes. Broca[1] a enlevé un kyste situé au-dessous de la paupière inférieure sur la partie moyenne du rebord orbitaire ; un « prolongement caudal » le rattachait à l'os unguis, en sorte que Broca n'hésita pas à faire naître cette tumeur dermoïde de la fente fronto-maxillaire. La présence d'un tel pédicule n'est pas mentionnée dans les autres faits de kystes dermoïdes de la paupière inférieure ; ces kystes sont placés au-dessous de l'orbiculaire et adhérents au tarse (Cunier[2], Bull[3]).

La région orbitaire interne est le lieu de prédilection des kystes dermoïdes à contenu huileux. Aux trois cas de Verneuil[4] (1877) vinrent aussitôt ou peu de temps après se joindre ceux de Perrin[5], de Le Dentu[6], d'Albert[7] (de Vienne), de Berger[8], de Després[9], de Hirschberg[10], de Lannelongue. Charvot[11] a pu ainsi réunir onze cas de kystes huileux prélacrymaux ; A. Broca et Vassaux[12] en ont ajouté trois. Le hasard de nos recherches nous a fait rencontrer encore une obser-

1. Broca, *Gazette des hôpitaux,* 1874, p. 242.
2. Cunier, *Annales d'oculistique,* 1839, t. II, p. 163.
3. Bull, *Americ. Journ. of med. sciences,* 1879, vol. 77, p. 399.
4. Verneuil, *Bull. et Mém. de la Soc. de chir.,* 1877, t. III, p. 1.
5. Perrin, *Bull. et Mém. de la Soc. de chir.,* ibid.
6. Le Dentu, *Kyste dermoïde huileux congénital : Bull. et Mém. de la Soc. de chir.,* 1879, t. V, p. 865.
7. Albert (de Vienne), *Ueber prælakrymale Oelcysten : Wiener med. Blætter,* 1882, d'après le *Centralbl. f. chir.,* 1883, s. 110.
8. Berger, *Bull. et Mém. de la Soc. de chir.,* 1880, t. VI, p. 549.
9. Després, *ibid.,* p. 551.
10. Hirchsberg, *Œlcyste der Orbite : Archiv f. Augen und Ohrenheilkunde,* 1879, Bd. VIII, s. 190.
11. Charvot, *Dict. encyclop. des sciences méd.,* art. Sourcils.
12. Broca et Vassaux, *Contribution à l'étude des kystes huileux : Archives d'ophthalmologie,* juillet-août 1883.

vation de Bull[1]. Nous croyons qu'il n'y aurait pas d'exagération à dire qu'un tiers, et peut-être même la moitié des kystes branchiaux de l'angle interne de l'orbite, ont un contenu partiellement ou complètement huileux. Rappelons encore, pour l'intérêt historique, que Paget parle d'une pièce déposée par J. Hunter au musée du collège des chirurgiens de Londres et se rapportant à un kyste huileux de la paupière supérieure. Le kyste, enlevé à un jeune homme, contenait « un liquide qui, à l'état frais, était comme de l'huile parfaitement claire, ne se mêlant pas avec l'eau, mais devenant solide comme la graisse humaine sous l'influence du froid[2]. » Le siège de la tumeur n'est, du reste, pas exactement déterminé.

Le contenu kystique peut être constitué aussi par une substance sébacée, par un liquide filant (cas de Lopez), par un liquider ouge-brun foncé (Pfalz)[3], à cause de l'adjonction d'une certaine quantité de sang. On y trouve souvent, mais non toujours, des poils. Les observations ne sont pas assez complètes pour qu'il nous soit permis de dire s'il n'y a pas quelques cas de kystes mucoïdes à côté des kystes dermoïdes, qui sont en très grande majorité.

## ÉTUDE CLINIQUE

Les kystes dermoïdes orbitaires sont beaucoup moins fréquents en dedans qu'en dehors. Nous avons relevé en deux ans trois cas seulement de kystes internes contre seize cas de kystes externes. C'est certainement par erreur ou en confondant ensemble des kystes de nature différente que certains auteurs, comme Berlin, par exemple, ont avancé que les kystes

1. Bull, *loco cit.*
2. Paget, *Lectures on tumours,* 1853, et *Lectures on surgical pathology,* 3e édition, 1871, p. 415.
3. Pfalz, *Klinische Monatsblatter f. prakt. Augenheilkunde,* 1885, 271-277, et *Annales d'oculistique,* 1885, vol. XCIV, p. 271.

internes étaient les plus communs. Berlin[1] a trouvé vingt-sept cas en dedans et douze en dehors. Cela doit provenir de ce que les kystes externes ou de la queue du sourcil sont d'une banalité telle qu'on ne les publie pas, tandis, au contraire, que l'attention a été fixée dans ces derniers temps sur ceux de l'angle interne.

Le kyste prélacrymal forme une petite tumeur arrondie, tendue, rénitente ou fluctuante, mobile dans une certaine mesure. On soupçonne souvent la présence d'une attache profonde plus ou moins serrée. La peau, d'aspect normal, glisse librement à sa surface. Il n'y a aucune trace de soulèvement ni de battement. On peut s'assurer que les voies lacrymales sont perméables et entièrement saines, et il n'y a pas de larmoiement; la conjonctive n'offre aucune trace d'inflammation. Il n'est pas toujours facile de reconnaître que la tumeur est indépendante du sac lacrymal. Cependant elle en est, dans la plupart des cas, visiblement distincte par sa situation dans l'angle supérieur et interne de l'orbite, ou dans l'une ou l'autre des deux paupières en dehors du sac lacrymal.

On doit soupçonner la présence d'un prolongement orbitaire lorsque la tumeur est partiellement réductible, ou plutôt lorsqu'elle se laisse plus ou moins facilement refouler en arrière; mais il est impossible avant l'opération de se rendre compte de la profondeur à laquelle atteint la portion orbitaire.

Le diagnostic ne présente pas généralement de difficulté : on est déjà guidé par la marche de l'affection, par son origine congénitale ou par son apparition précoce; un accroissement plus rapide à une certaine période, une indolence parfaite, une mobilité tout au moins partielle, sont, avec les caractères physiques de la tumeur, des signes qui rendent le diagnostic évident.

1. Berlin, *Krankheiten der Orbita, in* A. Graefe et T. Sæmish, *Handb. der gesammten Augenheilkunde,* Bd. VI, 1880, p. 679.

Parfois cependant, surtout lorsque les adhérences profondes des kystes sont étendues, on pense à une affection d'une tout autre nature, à l'encéphalocèle qui se montre quelquefois dans la même région; il est nécessaire d'établir la distinction d'une manière certaine, à cause des conséquences graves que pourrait entraîner une intervention opératoire en cas de tumeur communiquant avec les méninges. Or, l'encéphalocèle se montre dès la naissance même, et à cette époque son volume, sa large base, sont autant de caractères étrangers aux kystes dermoïdes, qui ordinairement ne sont pas alors apparents ou sont d'un très petit volume. Le plus souvent, la première apparition et le développement des kystes dermoïdes n'ont lieu qu'au bout de quelques mois, ou de deux ou trois ans, et même à un âge plus avancé. Il semble donc qu'un examen attentif du malade doive mettre à l'abri d'une erreur d'autant plus regrettable qu'elle a eu quelquefois une conséquence désastreuse, c'est-à-dire la mort du sujet.

On confondra presque toujours les kystes dermoïdes avec les kystes séreux; mais ceux-ci sont tout à fait exceptionnels; cependant Makrocki[1] a excisé la paroi antérieure d'un kyste de la partie interne de la paupière du volume d'une noisette. L'examen de la paroi a démontré qu'il s'agissait d'un kyste séreux qui paraissait se rattacher à un traumatisme ancien.

Les kystes du côté interne de l'orbite ne causent guère qu'un peu de gêne dans les mouvements de la paupière supérieure; c'est donc surtout en raison de la difformité qu'ils produisent que les malades réclament la guérison.

## TRAITEMENT

S'il reste un doute au sujet du diagnostic, il est prudent de pratiquer d'abord une ponction exploratrice qui renseignera

1. Makrocki, *Klinische Monatsblatter f. prakt. Augenheilk.*, p. 466-475, 1883, et *Annales d'oculistique*, 1885, t. XCIV, p. 51.

sur les qualités du contenu, et par suite sur la nature de l'affection. La certitude acquise, le seul mode d'intervention est l'excision. Celle-ci est facile le plus souvent; elle doit être complète, et on doit poursuivre attentivement le prolongement attaché dans la dépression osseuse voisine. La question est un peu différente lorsque le kyste pénètre à une distance de plusieurs centimètres dans l'orbite. L'extirpation totale de la poche pourrait alors constituer une opération compliquée, minutieuse, difficile et même presque impossible sans d'assez gros délabrements. On devra alors se contenter de l'ablation d'un segment antérieur de la tumeur, de toute la partie qu'on peut atteindre, et on agira sur le reste de la cavité avec les caustiques, avec une solution concentrée de chlorure de zinc. La guérison radicale a souvent été obtenue par ce traitement mixte.

---

## CHAPITRE III

### KYSTES DERMOÏDES ET MUCOÏDES INTRA-ORBITAIRES : TRANSFORMATION KYSTIQUE DU GLOBE OCULAIRE, KYSTES COLOBOMATEUX ET KYSTES DIVERS.

Les kystes dermoïdes étudiés précédemment émanent d'un trouble survenu dans l'occlusion de la fente fronto-maxillaire. Aussi ne présentent-ils aucune connexité avec le globe de l'œil qui est normal, ou qui n'est altéré que tardivement par la compression due au volume exagéré du kyste. D'autre part, ces kystes sont presque toujours rattachés aux parois osseuses de l'orbite par une surface adhérente ou par un pédicule, fait

intéressant en ce qu'il rappelle le mécanisme pathogénique de ces tumeurs. La variété de kystes qui va nous occuper maintenant présente, au contraire, des rapports assez immédiats avec le globe de l'œil, dont le développement est souvent troublé, tandis qu'elle est dépourvue de toute connexion avec le squelette. Les caractères de cette variété sont donc à ce point de vue tout à fait opposés aux caractères des autres espèces, ce qui semble indiquer une origine propre. Si on ajoute que ces kystes ont une constitution anatomique spéciale, on est conduit à les considérer comme un groupe à part, directement lié au développement de l'œil.

Manz a classé les kystes orbitaires congénitaux en trois catégories, d'après leur origine : la première se rapproche de l'hydrophthalmie, c'est une dégénérescence cystoïde du globe oculaire; la seconde comprend des kystes provenant d'un enclavement ectodermique ; à la troisième appartiennent les kystes d'une interprétation difficile, dits kystes séreux de l'orbite, qui coïncident avec la microphthalmie ou l'anophthalmie. Cette classification peut être réduite. La seconde variété, par exemple, comprend les kystes de l'orbite complètement indépendants du globe oculaire et n'affectant avec lui que des rapports de voisinage ou de contact. Rien ne les distingue donc des kystes orbitaires pariétaux internes, externes, supérieurs et inférieurs, étudiés précédemment. Ce sont, en effet, les mêmes : nous avons cité plusieurs exemples dans lesquels ces kystes émettaient un prolongement intra-orbitaire, suffisamment développé pour déplacer l'œil et entraîner même des troubles nutritifs et fonctionnels du globe oculaire. Il est vrai qu'une autre question se pose : celle de savoir si un kyste branchial développé dans l'orbite à une période très précoce de la vie embryonnaire peut arrêter le développement du globe oculaire. Talko admet le fait en se fondant sur une observation dans laquelle le kyste n'adhérait pas à l'œil, qui était cependant atrophié ; mais on verra plus loin l'interprétation

qu'il convient de lui donner. Quoi qu'il en soit, les kystes dermoïdes orbitaires, n'agissant sur l'œil que secondairement et mécaniquement, ne doivent pas être rangés à côté de ceux dont la pathogénie est liée à l'évolution même du globe oculaire ; ceux-ci forment un groupe véritablement à part, et il n'y a pas à s'occuper ici de la seconde variété admise par Manz et dont l'histoire a été d'ailleurs tracée plus haut. Il ne subsiste donc que deux variétés de kystes congénitaux du globe de l'œil : les kystes intra-oculaires, ou, si l'on veut, les transformations kystiques de l'œil, et les kystes avec microphthalmie et anophthalmie.

### TRANSFORMATION KYSTIQUE DE L'ŒIL

Dans l'hydrophthalmie congénitale, le globe oculaire est amplifié, mais tous ses éléments constitutifs : membranes, cristallin, iris, humeurs spéciales, sont conservés, quoique altérés plus ou moins profondément. Il n'y a pas transformation kystique de l'œil comme dans les faits suivants.

Lyfort[1] observa, en 1827, un petit garçon de huit ans qui se présentait avec un œil gauche faisant une saillie antérieure de plus de deux pouces. D'après le rapport de la mère, l'affection était congénitale. Le globe était volumineux ; ses mouvements étaient partiellement conservés. La vision n'avait jamais été bonne. Dès l'âge de douze mois, l'œil gauche était plus apparent que l'autre à l'extérieur. L'extirpation fut faite et la guérison obtenue. On trouva que cet œil n'était qu'une tumeur stéatomateuse du volume d'une noix, rattachée en arrière au nerf optique. « Aucune trace des humeurs ne put être retrouvée : elles avaient été résorbées, et toute la loge oculaire était distendue par la matière kystique. » L'observation de Sogliano[2],

1. Lyfort, *the Lancet*, vol. XI, 1827, p. 718.
2. Sogliano, *Transformazione congenita dell' occhio destro in una ciste organica : Bull. delle scienze mediche di Bologna*, octobre 1874 ; d'après le *Traité d'ophthalmologie* de de Wecker et Landolt, 1879, p. 249.

rappelée par de Wecker, a beaucoup d'analogie avec la précédente. « Il s'agit d'un enfant âgé de quatre jours dont l'œil gauche était parfaitement bien conformé, et qui à la place de l'œil droit portait un kyste remplissant tout l'orbite et pendant de la longueur d'un pouce sur la joue. On évacua par la ponction 30 grammes d'un liquide séro-sanguinolent ressemblant à de l'humeur aqueuse.

L'extirpation du kyste permit de constater que ses parois avaient à peu près l'épaisseur de deux lignes et présentaient en dehors une surface plutôt fibreuse. Au milieu, les parois étaient un peu plus transparentes et renfermaient des éléments d'une cornée normale. On trouva vers l'intérieur des traces de cellules pigmentaires choroïdiennes, mais aucun vestige de la rétine ni du nerf optique. »

Ces deux cas paraissent bien constituer une dégénérescence kystique du globe oculaire lui-même. Les enveloppes du kyste ne sont autres que celles de l'œil : sclérotique, cornée, vestiges de la choroïde. Les parties contenues : cristallin, rétine, corps vitré, sont détruites ou transformées : il n'en reste plus trace. A leur place est le contenu du kyste, contenu séreux ou athéromateux. Mais si ces deux faits semblent être bien réellement des exemples de kystes intra-oculaires, on ne saurait en déterminer d'une manière précise la nature ; il en est tout autrement de deux autres observations publiées par Manz sous le titre de *Dégénérescence cystoïde de l'œil;* elles en diffèrent en ce qu'il y a, annexée au kyste en dehors ou en dedans, une masse distincte représentant les rudiments du globe oculaire ; dès lors ce n'est plus un œil kystique, mais un rudiment d'œil en connexion avec un kyste. En cela les observations de Manz appartiennent au type que nous allons étudier maintenant.

### KYSTES ACCOMPAGNÉS DE MICROPHTHALMIE ET D'ANOPHTHALMIE, OU KYSTES COLOBOMATEUX

On comprend que cette affection ait été exclusivement étudiée jusqu'ici par les ophthalmologistes, car c'est à eux que les malades sont adressés. Le premier fait appartient à de Wecker[1], qui, après l'avoir publié d'abord sous le titre d'*Anophthalmie avec kyste congénital de la paupière inférieure,* l'a compris, dans son *Traité d'ophthalmologie,* parmi les kystes congénitaux des paupières. Nous verrons qu'effectivement la tumeur fait à peu près constamment saillie sous la paupière inférieure, ce qui ne veut nullement dire qu'elle tire son origine des éléments de cette paupière. Six observations originales ont fourni à Talko (de Varsovie)[2] l'occasion d'en faire une bonne étude. Talko soutient que le kyste et la microphthalmie sont deux éléments distincts de l'affection. Le kyste en est le premier facteur; en se montrant pendant la période embryonnaire, il met obstacle au développement de l'œil, et, suivant qu'il apparaît plus ou moins tôt, il amène l'anophthalmie ou la microphthalmie. Dans l'un et l'autre cas, il n'a originairement rien de commun avec le globe oculaire, dont il est tout à fait indépendant. Pour asseoir son opinion, Talko invoque la présence d'un revêtement épithélial à la face interne de la paroi du kyste; il en conclut que ce revêtement est l'ectoderme de la fente fronto-maxillaire, comme celui des kystes dermoïdes de l'orbite. Cette pathogénie est inexacte en ce sens qu'elle ne tient aucun compte des rapports extrinsèques ou intrinsèques du kyste avec le globe de l'œil, rap-

1. De Wecker, *Anophthalmie avec kyste congénital de la paupière inférieure: Klinische Monatsblatter,* 1876, p. 329; *Annales d'oculistique,* t. LXXVII, p. 151, et *Traité d'ophthalmologie,* de de Wecker et Landolt, t. Ier, 1879, p. 247.

2. Talko (de Varsovie), *Klinische Monatsblatter f. Augenheilk.,* 137-141, 1877; *Soc. d'ophthalm. de Heidelberg,* session de 1879, et *Annales d'oculistique,* t. LXXXIII, p. 176, *Cong. d'ophthalm.* de Milan, 1880, note de Poncet.

ports à peu près constants, ainsi que l'ont fait remarquer Manz[1], Van Duyse[2], Ewetsky[3], et qui non seulement ne doivent pas être négligés, mais qui serviront, ainsi qu'on le verra plus loin, à édifier une théorie plus conforme à l'expression des faits. En 1881, Van Duyse a réuni treize observations de kystes colobomateux avec microphthalmie. En ajoutant un cas de von Reuss[4], un cas de Kundrat[5] et deux cas d'Ewetsky, on arrive à un total de dix-sept faits, permettant d'aborder la description de cette affection, bien qu'en certains points, et en particulier sur l'anatomie pathologique, les renseignements soient encore insuffisants.

Le kyste soulève la conjonctive de la paupière inférieure ou cette paupière, qui est le plus souvent renversée en ectropion. Van Duyse note le peu de développement de la paupière supérieure, qui est ordinairement déprimée; son bord libre se porte en arrière et se trouve profondément caché dans le cul-de-sac conjonctival supérieur : cette déviation est favorisée par le petit volume du globe de l'œil, qui laisse libre la partie supérieure de l'orbite. La sécrétion conjonctivale est altérée et augmentée, quoiqu'il n'y ait pas à proprement parler un écoulement purulent. De Wecker a trouvé dans les culs-de-sac de la conjonctive, en soulevant la paupière avec un écarteur, un amas fétide de matière sébacée. La peau de la paupière inférieure, distendue et amincie, présente dans certains cas une teinte bleuâtre, en rapport avec la transparence du kyste, que l'on a constatée quelquefois directement (Von Reuss). La tumeur atteint le volume d'une noisette, d'une noix, et remplit rarement l'orbite d'une manière complète; elle est naturellement fluctuante. Elle fait saillie à l'extérieur

1. Manz, *Archiv f. ophthalm.*, t. XXVI, p. 154.
2. Van Duyse (de Gand), *Annales d'oculistique,* 1881, t. LXXXVI, p. 144.
3. Théod. Ewetsky, *Diss. Inaug.,* 44 p., Moscou, 1886; analysé *in Annales d'oculistique,* 1886.
4. Von Reuss, d'après la *Semaine médicale,* février 1885.
5. Kundrat, *ibid.*

dans la moitié inférieure de l'ouverture orbitaire, et elle a pu parfois ressembler grossièrement à un œil normal avec occlusion de la paupière. De Wecker raconte que son malade lui était amené afin qu'il vît s'il était possible, par une opération, de lui ouvrir les yeux, restés clos depuis la naissance.

En écartant les paupières, on arrive quelquefois, mais pas toujours, à découvrir profondément un rudiment de globe oculaire ; on ne l'aperçoit parfois qu'après la ponction ou l'ablation du kyste. L'œil fait complètement défaut dans quelques cas. Cette anophthalmie, ainsi que les rapports du kyste avec le globe oculaire plus ou moins altéré, sont importants à mettre en relief, car là se trouve en grande partie la clef de la pathogénie de l'affection. La situation relative du kyste est constamment la même ; la tumeur occupe d'abord la partie inférieure et interne de l'orbite, puis toute la partie inférieure; l'œil lui est accolé en arrière et en haut. On dirait qu'il n'y a, dans quelques cas, qu'une juxtaposition ou un simple contact du kyste et de l'œil, de telle sorte qu'on a pu procéder à l'isolement du kyste sans entamer l'œil. Cette disposition, qui peut-être n'est qu'apparente, a porté Talko à considérer le kyste comme indépendant de l'œil. Mais, afin de ne pas anticiper sur une discussion qui va venir, disons que le degré d'adhérence n'a pas été toujours recherché, quoiqu'il ait été signalé plusieurs fois; Walmann[1] a constaté dans un cas, entre le kyste et le globe oculaire, un cordon solide.

Le contenu des kystes est un liquide habituellement transparent, séreux, jaunâtre (Talko, 4e obs.), analogue à celui de l'ascite (Van Duyse), brun-rouge, mélangé avec du sang (Ewetsky). Il contient une quantité notable d'albumine et de chlorures (de Wecker, Van Duyse).

Toutes les fois que la paroi a été examinée, on a trouvé sa face interne revêtue d'épithélium : Chlapowsky, une couche

1. Walmann, cité par Van Duyse, *loco cit.*

d'épiderme; Manz (cas de Pflüger), une couche d'épiderme avec quelques poils follets; Ewetsky, un épithélium cylindrique. Au-dessous de cette couche interne, la paroi kystique, le plus souvent mince, est formée d'une membrane fibreuse. Walmann y a trouvé des éléments appartenant à la rétine et à la choroïde.

### ÉTIOLOGIE ET PATHOGÉNIE

Sur quatorze observations dans lesquelles l'état des deux yeux est indiqué, l'affection a été sept fois bilatérale et sept fois unilatérale; dans ce dernier cas, l'œil du côté opposé est tantôt sain (Ewetsky, deux cas), tantôt hydrophthalmique, amblyope ou affecté de nystagmus (Talko, 3e observation), tantôt colobomateux (Van Duyse). Dix fois le sexe est spécifié : sept garçons et trois filles. L'âge des malades observés a pu varier depuis la naissance jusqu'à quatre, huit, dix, seize, vingt-deux ans, mais l'affection a toujours été reconnue à la naissance même. Ordinairement il n'y a aucune malformation de la tête ou du reste du corps; une seule fois on note une hernie inguinale. L'influence de l'hérédité n'a été relevée que dans le cas de Van Duyse; le malade était le plus jeune d'une famille de six enfants. Deux enfants morts antérieurement étaient atteints, l'un de bec-de-lièvre simple, l'autre de bec-de-lièvre avec division de la voûte palatine.

A part ces quelques considérations, on ne connaît rien de l'étiologie de l'affection. Selon toute apparence, il ne s'agit que d'un trouble local; la tête est normalement conformée, et rien n'indique une affection cérébrale.

Deux opinions différentes ont été émises sur la pathogénie des kystes colobomateux. Pour Talko et Hoyer de Warschau, ce sont des kystes d'origine branchiale, résultant de l'enclavement de la partie supérieure du sac lacrymal dans la fourche lacrymale en voie de soudure. En se développant pendant la vie

fœtale, la tumeur exerce une compression sur le globe oculaire, d'où résulte un arrêt dans l'évolution de cet organe et jusqu'à sa disparition totale. La microphthalmie ou l'anophthalmie ne sont donc pas une condition nécessaire de l'affection, puisque ces deux états relèvent exclusivement d'un mécanisme de compression.

La localisation des kystes à la partie inférieure et interne de la cavité orbitaire, dans la paupière inférieure, et la présence d'un épithélium cylindrique sur la face interne de la paroi kystique, semblent en effet plaider au premier abord en faveur d'une pareille hypothèse.

Le professeur Panas vient encore lui apporter l'appui de son autorité à propos d'un fait qui a été soumis récemment à son observation[1]. Mais le fait de Panas ne nous paraît pas appartenir au même groupe que ceux que nous étudions en ce moment. C'est, croyons-nous, un exemple de kyste mucoïde orbitaire provenant d'un enclavement dans la partie profonde de la fente fronto-maxillaire, sans rapport originel avec le globe de l'œil ; et, en effet, ce kyste n'a paru qu'à l'âge de cinq ans, et il a mis sept ans à se développer. L'extirpation, qui put être faite en entier, démontra qu'il n'y avait pas d'attache entre la paroi kystique et le globe oculaire. L'examen anatomique fit voir de plus que la tumeur était composée de deux poches communiquant entre elles par un canal étroit, revêtues intérieurement d'un épithélium cylindrique analogue à celui du sac lacrymal, contenant un liquide transparent et albumineux. Détail essentiel, l'œil était normalement développé, et il n'avait subi d'autre modification qu'un déplacement de dedans en dehors par compression. Il paraît évident qu'il n'a existé aucune relation entre la pathogénie de cette tumeur et le développement du globe oculaire, puisque l'œil était normal et que, d'autre part, le kyste n'a paru qu'à l'âge de cinq ans, tandis qu'on l'a toujours reconnu à la naissance dans tous

1. Panas, *Bull. de l'Acad. de médecine,* 2e série, t. XV, p. 507, 1889.

les autres cas. Nous croyons donc avec Panas que c'est bien un exemple de kyste produit par un enclavement épithélial, conformément à la théorie que nous avons exposée des kystes mucoïdes[1]. En se développant dans la cavité orbitaire, le kyste mucoïde est venu comprimer secondairement le globe de l'œil. Il ne saurait donc être assimilé aux kystes congénitaux compliqués de microphthalmie ou d'anophthalmie dits colobomateux. Contrairement à l'opinion de Talko, nous ne pouvons considérer ces derniers comme des kystes dermoïdes ou mucoïdes ordinaires de l'angle interne de l'orbite primitivement indépendants de l'œil ; de trop fortes objections s'élèvent contre une semblable manière de voir. Les kystes dermoïdes du grand angle de l'orbite adhèrent très souvent au squelette et sont toujours indépendants de l'œil ; les kystes colobomateux n'ont pas d'attache aux os, et dans certains cas ils sont intimement liés au globe oculaire. Chez les premiers, l'œil est normal ou, par exception, un peu comprimé mécaniquement, et cet état ne se montre que longtemps après la naissance ; chez les seconds, l'œil est petit, rudimentaire, introuvable même, et cela se remarque dès la naissance. Un simple rapport de voisinage, comme on l'a invoqué, ne saurait expliquer la présence d'éléments rétiniens ou choroïdiens dans la paroi du kyste colobomateux ; enfin la bilatéralité fréquente de l'affection dans ce dernier cas ou la coïncidence d'un œil microphthalmique avec un coloboma de l'autre côté, sont, à nos yeux, des arguments décisifs pour rejeter toute analogie entre les deux variétés de kystes et pour faire considérer les kystes colobomateux comme liés au développement de l'œil.

On sait que la vésicule optique avec son pédicule consiste tout d'abord dans un prolongement tubuleux émané de l'encéphale de l'embryon. Ce tube se laisse déprimer à sa face inférieure et interne par un bourgeonnement du mésoblaste. De

1. V. *Kystes congénitaux*, p. 259.

telle sorte qu'un peu plus tard il est transformé en une gouttière ouverte en bas et en dedans, gouttière formée par l'adossement des deux moitiés de la vésicule et de son pédicule. Les deux bords de cette gouttière se rapprochent ensuite et doivent normalement se fermer en emprisonnant une certaine quantité de tissu mésoblastique, qui sera l'origine du corps vitré. En même temps que s'opèrent ces changements de forme, la vésicule est pénétrée par un bourgeon ectodermique qui fournira le cristallin. Le coloboma oculaire est la conséquence d'un retard dans l'occlusion de la fente de la vésicule et de son pédicule, le nerf optique. A son niveau, les membranes de l'œil sont amincies ou font défaut. Ce n'est pas ici le lieu d'examiner successivement en quoi consistent le coloboma de l'iris, du cristallin, de la sclérotique, de la choroïde et du nerf optique. Il suffit de savoir qu'un point faible et même une véritable solution de continuité peuvent persister sur une certaine longueur de la fente vésiculaire. Si cet amincissement local des membranes de l'œil ne va pas jusqu'à entraîner une modification dans la forme extérieure du globe lorsque la malformation est légère, les cas graves, au contraire, peuvent être compliqués d'un certain degré d'ectasie au point faible. Une saillie extérieure correspondant à une dépression interne se forme au niveau du coloboma. Arlt[1], Walmann[2], Demours[3], Von Ammon[4], Stellwag de Carion[5], ont observé des faits de ce genre. Si la hernie est considérable et que, par suite de la grande activité du mouvement nutritif dans la période embryonnaire, l'orifice de communication avec la cavité oculaire se ferme, un kyste est dès lors constitué, et ce kyste est appendu au globe de l'œil.

Or il peut arriver que le kyste continue à se développer en

1. Arlt, *Maladies des yeux*, t. II, p. 127; Prague, 1854.
2. Walmann, cité par Van Duyse, *loco cit.*
3. Demours, Traité de Græfe et Sæmisch, art. Colobome de la choroïde.
4. Von Ammon, *Zeitsch. f. ophthalm.*, Bd. V, p. 81.
5. Stellwag de Carion, *Zeitsch. des ges. der Wiener Aerzte*, 1854, Heft 9, p. 229.

prenant des proportions plus ou moins grandes, tandis, au contraire, que le globe de l'œil cesse de s'accroître : tout y est enrayé ou retardé; la spécialisation des éléments n'a plus lieu, et la formation des diverses parties de l'œil est d'autant plus atteinte que la tumeur est plus volumineuse. Comme le kyste est né en bas et en dedans sur le trajet de la fente vésiculaire, il se porte vers l'angle inférieur et interne de l'orbite, en soulevant la paupière inférieure. Quant au globe oculaire, il fait défaut ou il est introuvable si l'arrêt de développement est survenu à une époque très précoce, c'est-à-dire antérieure au moment de son existence distincte; on a alors les kystes colobomateux avec anophthalmie : cas de Talko (3e obs.), d'Ewetsky (1re obs.). L'œil n'est qu'amoindri, atrophié ou rudimentaire et plus ou moins informe si la modification pathologique est intervenue plus tardivement; ce sont les cas les plus nombreux. Quelques auteurs ont soutenu qu'il y avait toujours un rudiment d'œil derrière le kyste, celui-ci ne pouvant se former qu'en prenant son origine dans un œil en voie de formation. Cette considération théorique est sans grande importance : d'un vestige à peu près introuvable à l'absence complète il n'y a qu'un pas.

Telle est la théorie soutenue par Manz et Van Duyse. Elle est séduisante et fondée sur des notions d'embryologie parfaitement établies. Elle s'adapte d'une manière parfaite pour ainsi dire à un certain nombre de faits : celui de Walmann et ses analogues, où l'on a trouvé dans le kyste des portions de rétine et de choroïde; celui d'Ewetsky, où l'on a constaté la présence d'un épithélium cylindrique qui a été considéré comme une modification de la rétine et que l'on pourrait tout aussi bien faire dériver de l'épithélium épendymaire primitif, origine de la rétine elle-même. Mais la théorie n'est plus aussi satisfaisante lorsque la poche kystique est tapissée d'un épithélium pavimenteux stratifié, d'un véritable épiderme, comme dans les faits de Chlapowski, et lorsque à cet épiderme

se joignent des poils follets, comme l'indique Manz sur la pièce de Pflüger. Il faudrait une aberration considérable dans l'évolution des éléments histologiques pour que l'épithélium épendymaire de la vésicule optique devînt un épiderme avec glandes et poils, et on conçoit difficilement que ce fait, s'il est exact, se reproduise aussi fréquemment que l'exigeraient les observations où il est enregistré pour les besoins de la théorie de Manz. Rappelons cependant qu'on a publié un cas ancien de production pileuse dans un ventricule latéral, fait de même ordre que les précédents et concevable à la rigueur, puisque l'épendyme est d'origine ectodermique; mais ce doit être une exception infiniment rare; ce sont là des ectopies dans le sens où les entendait Lebert.

Les choses, au surplus, peuvent s'expliquer d'une autre manière. A l'époque où l'appareil visuel consiste dans la vésicule optique (rétine embryonnaire venue de l'encéphale), un bourgeon ectodermique venant de l'extérieur s'avance au-devant d'elle et la pénètre pour former le cristallin. La fente vésiculaire n'est pas fermée à cette période, si bien que le colobome peut atteindre le cristallin ou son noyau d'origine. Or, un trouble de développement survenant à ce moment peut amener la formation d'un kyste aussi bien aux dépens du bourgeon cristallinien qu'aux dépens de la rétine et de la choroïde; autrement dit, le kyste peut naître de la région antérieure de la fente vésiculaire aussi bien que de la postérieure. D'après cette théorie, on n'a plus de peine à expliquer pourquoi, parmi les kystes colobomateux, les uns contiennent des éléments nerveux et l'épithélium épendymaire, les autres un épiderme et des poils; on comprend même la possibilité de kystes mixtes pourvus de deux espèces d'éléments dans des points différents.

L'étude clinique des kystes colobomateux consiste surtout dans la constatation des caractères physiques que nous venons de passer en revue. Les fonctions visuelles sont nulles

avec l'œil rudimentaire caché derrière le kyste; mais une petite tumeur développée sur la fissure colobomateuse n'empêche pas un certain degré d'acuité visuelle. Si les deux yeux sont atrophiés, la vision est nulle; toutefois l'œil du côté opposé est assez souvent normal, comme aussi il est dans quelques cas amblyope; de là des degrés de gravité très divers dans le pronostic. En mettant à part ce qui concerne les fonctions oculaires, le kyste est une affection essentiellement bénigne, comme les kystes dermoïdes et mucoïdes, dans la catégorie desquels il doit être rangé par le mécanisme de sa formation et par ses origines.

Il est difficile de tracer une conduite thérapeutique d'après l'expérience. Cependant l'extirpation est indiquée dès que le kyste prend un volume notable et que l'ectropion inférieur entraîne des troubles inflammatoires sérieux de la conjonctive. Les ponctions ont été suivies de la reproduction du contenu : c'était à prévoir; on leur préférera donc l'extirpation du kyste.

### KYSTES CONGÉNITAUX DIVERS DE L'ORBITE

Barnes[1] a publié en 1817 l'observation d'un kyste intra-orbitaire caractérisé par la présence d'une dent dans sa cavité. Le malade était un jeune homme de dix-sept ans. La tumeur remontait à la première enfance. Grosse d'abord comme un petit pois et située sous la paupière inférieure, elle subit vers l'âge de douze ans une poussée d'accroissement rapide; si bien que cinq ans plus tard elle remplissait tout l'orbite. Au moment de l'ablation, on constata qu'elle se composait de deux sacs, dont l'un contenait des concrétions calcaires et une substance coagulée jaunâtre; l'autre était rempli d'un liquide laiteux et d'un coagulum jaunâtre au milieu desquels baignait une dent implantée à une distance de plus d'un pouce du

1. Barnes, *Medico-chir. Transactions*, vol. IV, p. 319, 1817.

rebord orbitaire, dans l'angle d'union de l'ethmoïde avec le maxillaire supérieur. Cette dent était unie à l'orbite par un canal renfermant des vaisseaux sanguins distincts. L'œil était déplacé sans être altéré. La guérison fut obtenue avec conservation de la vision.

Nous pensons avec Cusset[1] que la dent, qui servait en quelque sorte de pédicule à ce kyste, provenait de la migration anormale d'un follicule dentaire surnuméraire, les dents du maxillaire correspondant étant au complet. Quant à la nature du kyste, elle restera nécessairement indéterminée, puisque la paroi n'a pas été l'objet d'un examen suffisant et que les caractères du contenu ne la fixent pas non plus.

On a rencontré dans l'orbite des tumeurs kystiques de structure complexe. Holmes[2] rapporte l'observation d'une petite fille jumelle de sept semaines, chez laquelle une tumeur congénitale de l'orbite avait pris un accroissement rapide après la naissance. L'œil, chassé de l'orbite et détruit, pendait sur la joue. On apercevait sous les paupières deux kystes transparents supportés par une masse dure non adhérente aux parois orbitaires. Malgré l'état d'émaciation et de faiblesse de l'enfant, la tumeur fut enlevée avec succès. Elle était composée d'un grand nombre de kystes à contenu séreux et d'une partie solide, fibreuse.

Une tumeur kystique observée par Lawson diffère de la précédente sur un certain nombre de points. A la naissance, elle était déjà suffisamment développée pour produire une exophthalmie considérable, et deux jours après, Lawson[3] enleva l'œil déjà enflammé et douloureux, en laissant la tumeur. Après avoir survécu trois mois sans paraître incommodé, l'enfant succomba en deux jours à la suite d'accidents con-

1. Cusset, thèse citée, p. 201.

2. Holmes, *Congenital tumour removed from the orbite : Trans. of the pathol. Soc. of London,* vol. XIV, p. 248, 1863.

3. G. Lawson, *Congenital tumour of the orbite,* etc. : *Trans. of the pathol. Soc. of London,* vol. XXXV, p. 379, 1882.

vulsifs, puis comateux. A l'autopsie, on trouva que la tumeur non seulement remplissait l'orbite, mais encore faisait saillie dans la cavité crânienne à travers le sphénoïde et déprimait le lobe moyen du cerveau. Il y avait une méningite très caractérisée de la base. La portion intra-crânienne de la tumeur était constituée par quatre ou cinq kystes; la portion orbitaire en continuité avec la précédente renfermait un grand nombre de kystes, disséminés dans une masse solide. En certains points, de petits kystes faisaient saillie dans la paroi des kystes plus larges. Quelques-unes des cavités les plus petites étaient remplies de cellules en voie de dégénérescence colloïde. Ailleurs, on trouvait du tissu glandulaire. Les parties solides étaient formées de tissu conjonctif et de masses cartilagineuses. Lawson pense que cette tumeur provenait du corps du sphénoïde, et que le corps pituitaire avait pu en être l'origine.

---

## INDEX BIBLIOGRAPHIQUE DES KYSTES INTRA-ORBITAIRES

**De Wecker.** — *Annales d'oculistique,* vol. LXXVII, 1876, et *Traité d'ophthalmologie,* vol. I, 1879, p. 247. — Garçon âgé de six mois. Kyste congénital, fluctuant, bleuâtre sous la paupière inférieure de chaque côté. Ponction avec la seringue de Pravaz. Liquide limpide, contenant de l'albumine et des chlorures, dépourvu d'éléments anatomiques.

**Talko** (de Varsovie). — *Klin. Monatsbl. f. Augenheilkunde,* 1877, p. 137-141. — Cinq observations:

1° Fille âgée de dix-huit semaines. Ectropion des paupières inférieures. Petits globes oculaires au fond des orbites. Cornée ronde transparente. Paroi kystique mince comme la pellicule d'un œuf. Liquide kystique transparent contenant beaucoup d'albumine. La paroi du kyste est adjacente à l'œil sans communiquer avec lui.

2° Enfant à la mamelle. Œil droit gros comme une noisette, kyste volumineux sous la paupière inférieure droite, visible par transparence à travers la peau, recouvert par la conjonctive.

3° Garçon de dix ans. Ectropion inférieur droit. Globe de l'œil droit atrophié, relié à un kyste de l'angle antéro-inférieur. Cécité absolue. Œil gauche du volume d'une noix avec amblyopie et nystagmus.

4° Fille âgée d'un an. Les deux bulbes oculaires sont très petits. A gau-

che, kyste bleuâtre recouvert par la conjonctive dans l'angle interne de l'orbite, sous la caroncule lacrymale et la paupière inférieure. Liquide séreux jaunâtre. Cécité totale, nystagmus.

5° Fille âgée de dix ans. Anophthalmie double congénitale. Paupière inférieure droite distendue par un kyste élastique du volume d'une noix.

**Talko.** — *Société d'ophthalmologie de Heidelberg,* session de 1879. *Annales d'oculistique,* vol. LXXXVIII, p. 176. — Garçon de neuf mois. Œil gauche normal. Aucune déformation de la tête. A droite, paupière inférieure soulevée par une tumeur du volume d'une prune. Bulbe oculaire droit de la grosseur d'une lentille. Contenu kystique : liquide clair, séreux ; 22 grammes. Le globe atrophié contient toutes les parties d'un œil normal.

**Schlapowski.** — *Jahresb. des 2e Congr. der Polnischen aerzte und natürf,* in Lemberg, 1876, et *Annales d'oculistique,* 1877. — Garçon de dix-huit ans. Dans l'orbite gauche, kyste fluctuant participant aux mouvements du globe oculaire. Cette tumeur remplit l'orbite. Extirpation ; œil rudimentaire au fond de l'orbite. La paroi kystique présente un revêtement épidermique ; le liquide n'est pas examiné.

**Wicherkiewiez.** — *Klin. Monatsblatter de Zehender,* 1880, p. 399-405. — Enfant âgé de huit semaines. Les deux paupières inférieures sont soulevées par des tumeurs fluctuantes. Liquide non examiné. Absence complète de rudiment de globe oculaire.

**Berlin.** — Traité de Græfe et Sæmisch, t. VI, p. 685.

**Manz.** — *Archiv f. ophthalm.*, Bd. XXVI, p. 154. Deux observations :

1° Pièce recueillie par Pflüger sur un garçon de seize ans. Kyste remplissant entièrement la cavité orbitaire, revêtu extérieurement de faisceaux de fibres musculaires striées, rattaché au côté interne d'un globe oculaire rudimentaire. L'œil est représenté par une choroïde, une sclérotique et un pédicule, le nerf optique. La surface interne du kyste est revêtue d'une couche épidermique et présente quelques poils follets.

2° Pièce fournie par Sœmisch. Bulbe oculaire rudimentaire. — Kyste siégeant à la partie inférieure de ce bulbe et s'étendant jusqu'au nerf optique, dont les gaines sont hypertrophiées. Le kyste, en se développant dans la sclérotique, aurait entraîné l'atrophie de toutes les parties constituantes de l'œil.

**Walmann.** — Cité par Van Duyse, *Annales d'oculistique,* 1881, vol. LXXXVI, p. 144. — Garçon de quatre ans. Microphthalmie ; le globe oculaire est réduit à la moitié de son volume. Le kyste, relié au globe oculaire par un cordon solide, est tapissé par une portion de choroïde et de rétine.

**Van Duyse.** — *Colobome de l'œil et kyste séreux congénital de l'orbite. Annales d'oculistique,* 1881, t. LXXXVI, p. 144, Bruxelles. — Sujet de vingt-deux ans. Cinq frères et sœurs, dont deux sont morts avec un bec-de-lièvre. Double ectropion inférieur. Œil gauche : paupière supérieure peu développée, catarrhe conjonctival, colobome de l'iris. Œil droit : kyste soulevant la paupière inférieure, globe rudimentaire. Le kyste adhérent à l'œil rudimentaire renferme un liquide séreux riche en albumine et en chlorures.

**Von Reuss.** — *Société império-royale de Vienne,* 23 janvier 1885. *Semaine médicale,* 4 et 18 février 1885. — Enfant. Bulbe oculaire représenté par un petit nodule profondément situé. Kyste transparent sous la paupière inférieure. Le kyste adhère à la peau par une bride.

**Kundrat.** — *Société imperio-royale de Vienne,* 23 janvier 1885, d'après la *Semaine médicale, loco cit.* — Enfant de huit jours. L'œil droit, du volume d'un pois, présente une sclérotique non fermée en bas. Le bulbe contient un cristallin, mais pas de corps vitré. La couche pigmentaire de la rétine est normale. Un kyste du volume d'une cerise existe sous la paupière inférieure. L'œil gauche, plus gros que le droit, est dépourvu de sclérotique en bas. Derrière le cristallin, il y a une portion de corps vitré développé à la partie inférieure de l'œil. Une petite masse kystique est rattachée à la face inférieure du globe oculaire.

**Ewetsky.** — *Diss. inaug.,* Moscou, 1886, et *Annales d'oculistique,* 1886. — Deux observations :

1° Fille âgée d'un an et demi. Œil droit normal. Microphthalmie gauche. Kyste derrière la paupière inférieure gauche renversée en ectropion. Excision de la paroi antérieure du kyste. La poche contient un liquide brun rouge, sanguinolent. Sa couche interne est représentée par un épithélium cylindrique, représentant la rétine transformée. Le kyste est rattaché au globe rudimentaire.

2° Enfant de six mois. Œil droit normal. Œil gauche atrophié avec colobome inférieur et interne; kyste à paroi transparente rattaché à l'œil au niveau du colobome. On aperçoit au voisinage de l'équateur de l'œil une tache noire qui paraît indiquer la présence d'une ouverture conduisant dans le kyste.

**Panas.** — *Archives d'ophthalmologie,* 1887, p. 5. — Fille âgée de douze ans. Tumeur de la paupière inférieure gauche, aperçue à cinq ans, stationnaire jusqu'à onze ans, accrue ensuite notablement. Peau et conjonctive normales. Kyste transparent du volume d'un noyau de cerise, mis en évidence par compression sous le repli semi-lunaire de la conjonctive. Extirpation : la tumeur est formée de deux lobes communiquant par un conduit intermédiaire. Le plus petit lobe est pourvu d'un revêtement épithélial cylindrique. Le conduit intermédiaire contient des éléments cartilagineux.

---

# CHAPITRE IV

## KYSTES DE LA FENTE INTERMAXILLAIRE

Le premier arc branchial se divise dès son origine, à la base du crâne, en deux branches secondaires, dont l'une doit former le maxillaire supérieur et l'autre le maxillaire inférieur. Les deux maxillaires ainsi formés restent indépendants l'un de l'autre. Au contraire, les parties molles qui les recouvrent s'unissent pour constituer la joue, de telle sorte qu'il ne reste superficiellement aucune trace de la fente intermaxillaire depuis la base du crâne jusqu'à la commissure buccale. L'orifice de la bouche est la seule marque persistante de la séparation primitive. Lorsqu'un défaut d'union se produit entre les parties molles des deux bourgeons maxillaires, il devient l'origine de la fissure commissurale, et on verra dans l'étude de cette fissure que la ligne intermaxillaire ne se porte pas, comme on l'a dit, de la commissure buccale à l'oreille, mais qu'elle se dirige de la commissure vers la partie moyenne de l'arcade zygomatique, en décrivant une courbe à concavité supérieure. C'est sur ce trajet qu'on rencontre les kystes dermoïdes et mucoïdes provenant du pincement de l'ectoderme dans la fente intermaxillaire suivant le mécanisme ordinaire.

Ces kystes sont rares, surtout si l'on s'en rapporte au silence que les auteurs ont gardé jusqu'ici à leur sujet.

Le premier cas a été rencontré par Verneuil chez une dame de vingt-quatre ans[1]. La tumeur, située au-dessous de l'ar-

1. Obs. publiée *in* thèse de Cusset, Paris, 1877, p. 201.

cade zygomatique, faisait saillie à l'extérieur ainsi que du côté du vestibule de la bouche. Son origine semblait remonter à plusieurs années, mais c'était seulement depuis deux ans qu'elle avait pris un développement sensible. On avait déjà fait trois ponctions, qui n'avaient amené d'autre résultat que la suppuration du kyste, lorsque Verneuil, croyant avoir affaire à un abcès symptomatique d'une lésion osseuse, fit une large incision et pansa la plaie de manière à empêcher sa réunion. Deux mois plus tard, la malade vit sortir une mèche de cheveux par la fistule. Le diagnostic de kyste dermoïde étant dès lors établi, on pratiqua l'extirpation complète. La dissection fut laborieuse, la cavité kystique se prolongeant entre la face externe du maxillaire supérieur et la branche montante du maxillaire inférieur. Après cette opération radicale, la guérison fut complètement obtenue. La masse extirpée se composait d'un kyste principal à paroi distincte, revêtue d'un épithélium pavimenteux et de petits kystes. Le grand kyste renfermait de la matière caséeuse avec des poils follets; les petits kystes étaient remplis d'un liquide muqueux.

Tel est le fait de Verneuil, doublement intéressant: premièrement, parce qu'il est le premier cas de kyste de la fente intermaxillaire; secondement, parce que les kystes surajoutés au kyste principal que Verneuil n'a pas interprétés sont des exemples de kystes mucoïdes, ce qui indiquerait que l'inclusion a porté sur le point de la fente où la peau et la muqueuse sont en continuité directe; de là les deux variétés de kystes : l'une aux dépens du tégument externe, l'autre, comprenant les kystes multiples, aux dépens de la muqueuse de la fente en continuité avec la muqueuse buccale.

Nous avons observé trois cas de kystes intermaxillaires appartenant tous les trois à la variété dermoïde. Ils sont situés sur différents points du trajet de la fente intermaxillaire : un à la partie antérieure de la joue, à un centimètre et demi en arrière de la commissure buccale; un autre près du bord

antérieur du masséter, le troisième à la surface de ce muscle. Leur volume est moindre que dans le cas de Verneuil; il est indiqué par les comparaisons que nous avons faites avec une noisette, un marron; leur consistance est ferme, plutôt rénitente que fluctuante; les tumeurs sont, au reste, trop petites pour qu'on y distingue nettement la fluctuation. Développées au milieu des parties molles de la joue, elles sont indépendantes de la peau, qui est normale à leur surface, indépendantes aussi de la muqueuse buccale.

L'âge auquel sont apparus ces kystes est variable. Dans un cas, la tumeur a été remarquée dès le moment de la naissance; dans un autre, elle a été vue à deux ans; dans le troisième enfin, à seize ans. L'accroissement est très lent; le kyste dure dix, quinze, vingt ans et plus sans dépasser les faibles dimensions indiquées. Le père d'un de nos malades avait un kyste dermoïde intermaxillaire du volume d'une noisette, et chez lui l'origine de ce kyste remontait à la première enfance.

Les troubles fonctionnels sont nuls, et le seul inconvénient des kystes intermaxillaires se trouve dans la difformité qu'ils produisent sur une région découverte; c'est aussi la principale raison qui motive leur ablation.

Dans le fait de Verneuil, la nature dermoïde du kyste ne fut révélée que par l'issue d'une mèche de cheveux à la suite d'une incision; mais c'était le premier cas qui se présentait à l'observation. Le connaissant, nous n'avons éprouvé aucune difficulté à faire le diagnostic de ces kystes. On est guidé par la forme arrondie, la consistance ferme de la tumeur, l'indépendance de la peau et de la muqueuse, surtout par l'âge des sujets au moment de l'apparition du kyste ainsi que par la lenteur de son développement. Ces caractères suffisent pour faire écarter le diagnostic de kyste sébacé et de lipome, tumeurs qui peuvent affecter une certaine ressemblance avec les kystes dermoïdes.

Le seul traitement à proposer consiste dans l'ablation du

kyste, qui n'offre aucune difficulté spéciale, à moins que, comme dans le fait de Verneuil, la tumeur ne présente un prolongement profond en rapport avec le maxillaire; en pareil cas, l'opération devient un peu plus laborieuse.

Lorsque le kyste est situé au-devant du masséter et assez rapproché de la muqueuse, on peut, pour éviter une cicatrice extérieure de la joue, pratiquer l'extirpation par la bouche; c'est ce que nous avons fait chez un de nos malades.

Obs. IV. — *Kyste dermoïde intermaxillaire.* — Homme de vingt-neuf ans. Il porte une tumeur aplatie, du volume d'un marron, située dans la région du masséter et un peu en avant de la branche montante du maxillaire inférieur, en avant de la parotide par conséquent. Cette tumeur est fluctuante, peu mobile ; elle glisse cependant sur les parties profondes. Son origine remonte à la naissance : elle était alors assez petite et elle a gardé longtemps le volume d'une noisette. Restée stationnaire jusqu'il y a cinq ans, elle s'est mise, à cette époque, à grossir et à devenir un peu sensible ; elle est arrivée peu à peu aux dimensions actuelles. Elle est actuellement un peu adhérente à la peau, qui présente à ce niveau une légère dépression cicatricielle, comme si cette dépression paraissait être la trace d'une cicatrisation fistuleuse. L'extirpation de la tumeur ayant été faite sans difficultés et dans sa totalité, la guérison fut prompte. Le contenu était composé d'un liquide laiteux et d'une matière sébacée au sein de laquelle on voyait de nombreux poils follets enroulés. La paroi possédait des papilles et des glandes sébacées.

Obs. V. — *Kyste dermoïde de la joue, d'origine intermaxillaire.* — On m'amène, en mars 1888, une jeune fille de dix-huit ans habitant la campagne et portant une tumeur du volume d'une très petite noisette placée dans l'épaisseur de la paroi buccale, à un centimètre et demi environ de la commissure du côté droit, sur une ligne allant de la commissure vers le tragus. D'après les parents, cette tumeur aurait été reconnue il y a dix-huit mois environ; elle avait alors le volume d'un pois chiche et elle était à peine visible sur la joue. Au toucher, cette tumeur est tendue, élastique et d'une forme

sphérique. Son volume est trop médiocre pour qu'on puisse y sentir la fluctuation. Elle occupe l'épaisseur de la joue, soulevant un peu la peau; on n'aperçoit rien d'anormal sur le tégument qui la recouvre et ne glisse pas aisément au-devant d'elle, quoiqu'il n'y ait pas d'adhérence; elle est située dans le tissu cellulaire sous-cutané, et probablement au milieu des muscles. La muqueuse buccale se déplace aisément sur elle. Pour éviter une cicatrice cutanée, l'extirpation de cette tumeur, que je croyais être un kyste dermoïde, fut faite par la bouche; l'opération, un peu pénible avant qu'on pût bien dénuder une partie de la poche, devint facile à la fin; car, le kyste

Fig. 7. — Kyste dermoïde de la fente intermaxillaire.

ouvert, la paroi fut facilement amenée à l'extérieur par la plaie. La guérison fut prompte et sans complications. Le kyste contenait une matière caséeuse dans laquelle on ne voyait pas de poils tout d'abord; au microscope, on découvrit de nombreux poils très fins. La paroi présenta des papilles; on n'y vit pas de glandes.

Obs. VI. — *Kyste dermoïde congénital de la partie moyenne de la joue* (*sur la fente intermaxillaire*) (V. fig. 7). — Pidancier, âgé de treize ans, entré le 28 février 1889 à l'hôpital Trousseau, salle Denonvilliers, n° 1.

Les grands-parents, la mère, cinq frères et une sœur de cet enfant sont exempts de toute malformation congénitale. Le père porte un

kyste situé exactement sur la même région et remontant à son plus bas âge. Le kyste du fils, notre malade, a été aperçu à l'âge de deux ans. Il était alors un peu moins gros qu'aujourd'hui ; il a, en effet, depuis augmenté de volume, surtout dans ces derniers temps, et il a maintenant l'apparence d'une noisette de moyenne grosseur. Il est situé sur une ligne allant de la commissure des lèvres au conduit auditif du côté droit, à deux travers de doigt au-devant de l'oreille, au niveau du bord antérieur du muscle masséter.

La peau n'offre aucune modification; on n'aperçoit aucune trace de l'oblitération d'un follicule sébacé, et le tégument glisse librement sur la tumeur. Celle-ci est fluctuante et fuit sous le doigt en glissant dans l'épaisseur de la joue. Elle n'a jamais été douloureuse, ni même sensible. La famille de l'enfant s'oppose à ce qu'on enlève la tumeur, qui me paraît être très certainement un kyste dermoïde par sa forme arrondie, sa consistance ferme, sa mobilité dans les parties molles de la joue, sa non-adhérence à la peau, et enfin par son origine dans le bas âge du sujet.

# TROISIÈME SECTION

## KYSTES DERMOÏDES DU VOISINAGE DE L'OREILLE

L'oreille externe, la caisse du tympan et la trompe d'Eustache se développant à l'extrémité supérieure de la première fente branchiale, on aurait pu s'attendre à rencontrer des kystes dermoïdes dans ces organes; cependant on n'en connaît pas d'exemple. Le pavillon de l'oreille lui-même, qui est parfois le siège de fistulettes, paraît n'en être pas atteint.

Les faits peu nombreux réunis dans ce chapitre se rapportent tous à des kystes périauriculaires. Ces kystes se montrent indifféremment sur tous les points du pourtour de l'oreille.

J. Cruveilhier[1] reproduit à ce sujet une observation ancienne de Maurice Hoffmann, où il est question d'un homme de vingt-quatre ans auquel « un chirurgien venait d'ouvrir une tumeur située au-dessus de l'oreille droite. Cette tumeur avait mis deux ans à se développer; elle contenait une matière analogue à du miel et une mèche de cheveux plus noirs que ceux de la tête. La mèche naissait de la partie de la poche qui était appliquée à l'os temporal et était libre de toute adhérence avec les téguments intérieurs. » Hoffmann prit soin de démontrer aux assistants, qui criaient au sortilège, que la formation de ces cheveux, chose très naturelle, était due à des bulbes ovoïdes dans lesquels ils étaient implantés. Ce kyste appar-

1. J. Cruveilhier, *Essai sur l'anatom. pathol.* t. Ier, p. 186, d'après Maurice Hofmann, *Miscell. nat. cur.*, dec. 3, an. V, 1686.

tenait-il bien réellement à la région auriculaire, ou bien occupait-il dans la tempe un point assez voisin de l'orbite pour qu'il dût être rapporté plutôt à la fente fronto-maxillaire? En l'absence de détails suffisamment précis, on ne peut trancher la question. Maurice Hoffmann a rencontré une autre tumeur semblable, qu'il décrit sous le nom de plique sous-cutanée. Située à côté de l'oreille, cette tumeur, molle et indolente, avait le volume d'un œuf de poule. Elle s'ouvrit spontanément; il en sortit de la sérosité et des poils contournés sur eux-mêmes, de couleur, de longueur et d'épaisseur différentes. Le siège précis de ce second kyste n'est pas mieux indiqué que celui du premier.

Un certain nombre d'observations récentes sont racontées avec beaucoup plus d'exactitude. Osborn[1] a rencontré chez un sujet qui portait d'autre part un kyste dermoïde de la queue du sourcil, une autre tumeur de même nature située au-devant de l'oreille, un peu au-dessus du tragus. L'origine de cette tumeur doit être attribuée à un enclavement dans la première fente branchiale, qui sépare, comme on sait, le bourgeon maxillaire du premier arc branchial.

Mais c'est principalement en arrière du pavillon, dans la région mastoïdienne ou en bas dans la région parotidienne, que l'on a observé les cas les plus nombreux et les plus démonstratifs. En arrière, on rencontre des kystes dermoïdes dans le sillon qui sépare le pavillon de l'oreille de l'apophyse mastoïde, ou même à la surface de cette saillie osseuse. Gillette[2] rapporte l'observation d'un kyste à contenu huileux développé dans le sillon auriculo-mastoïdien chez une femme de trente ans. Il y avait quinze ou vingt ans qu'on avait reconnu la présence de la tumeur, qui avait acquis progressivement le volume d'un œuf de pigeon; elle était d'une trans-

1. Osborn, *Saint-Thomas's hospital Reports*, vol. VI, p. 72, et *Ophthalm. Reports*, vol. VIII, p. 245, cité *in* Wagstaffe, *Trans. of the pathol. Soc. of London, loco cit.*
2. Gillette, *Bull. et Mém. de la Soc. de chir.*, t. VIII, p. 560, 1881.

parence parfaite. Une ponction donna issue à un liquide légèrement jaunâtre ayant tous les caractères extérieurs de l'huile d'olive ; ce liquide perdit bientôt sa transparence et se prit en masse comme de l'huile sous l'influence du froid. Un cas de Bryant[1] est entièrement analogue au précédent. Une jeune fille de dix-neuf ans portait, en arrière et au-dessous du lobule de l'oreille, une tumeur congénitale ayant acquis un pouce et quart de hauteur et trois quarts de pouce de largeur, fluctuante et complètement transparente. Un autre lobe de la même tumeur ayant le volume d'une noisette était situé au-devant du lobule. L'incision démontra qu'il n'y avait qu'une seule cavité et donna issue à un liquide huileux. L'examen d'un fragment de la paroi y fit reconnaître la structure d'une peau rudimentaire avec un épiderme et des poils fins. La première opération, incomplète, fut suivie d'une récidive sous la forme d'un abcès, qui nécessita une nouvelle ouverture. L'observation ne dit pas si la cure définitive a été confirmée.

Reclus[2] a enlevé à un homme de vingt-six ans un kyste du volume d'une noix situé exactement derrière le pavillon de l'oreille. Ce kyste, apparu à l'âge de douze ans, était intimement appliqué à la surface de l'os temporal ; un bourrelet saillant d'hyperostose s'était formé autour de sa base. Le contenu kystique était demi-liquide et blanchâtre. La paroi, de structure dermoïde, contenait des glandes sébacées et des follicules pileux.

Un fait de Steinbrugge[3] nous offre une évolution clinique intéressante. Une jeune fille de dix-neuf ans était atteinte depuis l'enfance d'otorrhées et d'abcès répétés de l'apophyse mastoïde du côté gauche. A la suite d'une ouverture d'abcès, il s'écoule du pus en abondance avec des masses caséeuses.

1. Bryant, *Trans. of the pathol. Soc. of London*, 1881-1882, vol. XXXIII.
2. Reclus, *in* Isch-Wall, *Bull. de la Soc. anatom.*, 5e série, t. Ier, p. 434, 1887.
3. Steinbrugge, *Obs. de la clinique de Moos : Zeitschr. f. Ohrenheilk.*, 1881, Bd. IX, s. 137.

Le lendemain, il sort des blocs fétides comme des ganglions gangrenés, puis enfin une masse agglomérée blanchâtre de 2 centimètres et demi sur 13 millimètres, composée de lamelles concentriques supportant un petit renflement hémisphérique, probablement le moulage de la cavité mastoïdienne agrandie. La cavité osseuse vidée présente deux orifices ouverts, l'un dans le conduit auditif externe, l'autre à la surface de l'apophyse mastoïde. La membrane du tympan est détruite, et la paroi labyrinthique de la caisse, blanchâtre. Sous l'influence de pansements boriqués, la suppuration s'arrête, mais la cavité persiste avec son orifice situé à 7 millimètres en arrière de l'insertion du pavillon. Cet orifice, haut de 11 millimètres, large de 8 millimètres, correspondait par son extrémité inférieure au niveau du bord supérieur du conduit auditif. Ajoutons que la masse expulsée avait la structure des « cholestéatomes ». C'est là un exemple remarquable de kyste dermoïde intra-osseux, ouvert à l'extérieur probablement à un âge précoce par un orifice mastoïdien et par un orifice auriculaire.

Les kystes du creux parotidien peuvent acquérir des dimensions considérables et envahir plus ou moins la région latérale du cou. Tels sont les cas de Flaubert[1], de Virchow[2], de Fergusson[3], de Giraldès[4], de Saussure Ford[5]. Chacun d'eux présente quelques particularités à rappeler. Le kyste observé par Flaubert était apparu chez une femme de vingt-cinq ans, derrière la branche montante du maxillaire inférieur du côté gauche. En cinq ans, il avait acquis le volume du poing et descendait jusqu'à un pouce de la clavicule. L'incision démontra

1. Flaubert (de Rouen), obs. recueillie par Laloy, *Archives gén. de méd.*, 1839, 3e série, t. V, p. 269.
2. Virchow, *Archiv f. path. Anat.*, 1866, Bd. XXXV, s. 208.
3. Fergusson, *the Lancet*, 1869, I, p. 46.
4. Giraldès, obs. recueillie par Campenon, *in* thèse de Guérin, Paris, 1876, p. 23.
5. De Saussure Ford, *American Journal of the medical sciences*, 1879, 2e série, t. LXXVII, p. 91.

la présence d'un kyste uniloculaire contenant un liquide café au lait avec des paillettes micacées. Son extrémité supérieure se terminait au-dessus du lobule de l'oreille par un pédicule qui s'enfonçait dans l'excavation parotidienne. Le cas de Giraldès, observé chez un jeune garçon de onze ans, était congénital. La tumeur remplissait complètement la région parotidienne, soulevant en haut le lobule de l'oreille et descendant à deux doigts au-dessous de l'angle du maxillaire, sans faire aucune saillie du côté de la bouche. Une incision donna issue à une bouillie blanchâtre analogue à un caillot; l'examen microscopique d'une portion de la paroi, fait par Hayem, y démontra la présence d'un revêtement épithélial. La cavité kystique était uniloculaire.

Les deux faits de Virchow et de Saussure Ford sont l'un et l'autre remarquables par une structure beaucoup plus complexe de leur paroi. Virchow note la présence de masses cartilagineuses adhérentes à cette paroi en dehors du revêtement épidermique et des glandes sébacées. Quant à l'observation publiée par de Saussure Ford sous le nom de tératome ou de tumeur tératoïde, on a quelque peine à y découvrir les traits caractéristiques d'un kyste dermoïde. Il s'agit d'une mulâtresse de quarante-quatre ans chez laquelle s'était développée, vers l'âge de dix-huit ans, une tumeur qui, née derrière le lobule de l'oreille, s'accrut lentement pendant une longue période, puis avec rapidité dans les deux dernières années. Le chirurgien, voulant l'extirper, dut s'arrêter à cause d'une hémorragie menaçante. La portion de tumeur enlevée contenait des tissus complexes, des masses de tissu fibreux avec des noyaux cartilagineux irréguliers, des îlots graisseux, des plaques de tissu muqueux avec des glandes remplies de produits épidermiques. Bref, il résulte de cet exposé qu'on peut considérer cette tumeur comme un adéno-chondrome kystique plutôt que comme un kyste dermoïde, malgré le titre de tératome adopté par l'auteur.

L'exposé de ces faits dispense de tout autre commentaire, et les kystes dermoïdes périauriculaires n'offrent aucune considération qui mérite d'être mise en évidence en clinique ou au point de vue de la thérapeutique.

---

## INDEX BIBLIOGRAPHIQUE DES KYSTES DU VOISINAGE DE L'OREILLE

**Maurice Hoffmann.** — *Miscell. nat. cur.*, dec. 2, an. V, 1686 ; d'après J. Cruveilhier, *Essai d'anatom. pathol.*, t. Ier, p. 186. — Homme de vingt-quatre ans. Tumeur développée depuis deux ans au-dessus de l'oreille droite. Extirpation. Contenu semblable à du miel. Une mèche de cheveux est implantée sur la paroi.

**Maurice Hoffmann.** — *Miscell. nat. cur.*, déc. 2, an. VIII, 1689 ; d'après J. Cruveilhier, *loco cit.* — Plique sous-cutanée, du volume d'un œuf de poule, à côté de l'oreille. Contenu consistant en un liquide séreux et en poils contournés, de couleur et de longueur variées.

**Fergusson.** — *The Lancet,* 1869, vol. I, p. 46. — Homme à cheveux gris. Tumeur sous l'oreille derrière le maxillaire. Incision cruciale et extirpation. Contenu sébacé. L'origine remontait à vingt-sept ans.

**Osborn.** — *Saint-Thomas's hospital Reports,* vol. VI, p. 72. — Tumeur dermoïde au-devant de l'oreille, un peu au-dessus du tragus.

**Gillette.** — *Bull. et Mém. de la Soc. de chirurgie,* 1881, t. VII, p. 560. — Femme de trente ans. Kyste transparent, à contenu huileux, du volume d'un œuf de pigeon, situé dans le sillon auriculo-mastoïdien.

**Bryant.** — *Trans. of the pathol. Soc. of London,* 1881-1882, vol. XXXIII. — Femme âgée de dix-neuf ans. Kyste congénital, transparent, situé sous le lobule de l'oreille. Contenu huileux. Incision suivie de récidive. Incision partielle. Paroi revêtue d'épiderme avec poils rudimentaires.

**Steinbrugge.** — *Zeitschr. f. Ohrenheilkunde,* Bd. IX, 2, s. 137, 1881. — Femme de dix-neuf ans. Otorrhée depuis l'enfance. Issue d'une masse solide de 2 centimètres et demi de longueur et de 13 millimètres d'épaisseur, formée de lamelles concentriques. Cavité énorme ouverte à la fois dans le conduit auditif externe et à la surface de l'apophyse mastoïde.

**Isch-Wall.** — *Bull. de la Soc. anatom.*, 5e série, vol. Ier, p. 434, 1887. — Homme de vingt-six ans. Kyste dermoïde situé dans le sillon auriculo-mastoïdien. Début à l'âge de douze ans. Volume d'une noix. Contenu demi-liquide, paroi dermoïde. Extirpation.

# QUATRIÈME SECTION

## KYSTES DERMOÏDES ET MUCOÏDES DES FENTES BRANCHIALES

## I

## KYSTES DE LA RÉGION SUS-HYOÏDIENNE

---

## CHAPITRE PREMIER

### KYSTES MÉDIANS DE LA LANGUE ET DE LA RÉGION SUS-HYOÏDIENNE

Jourdain fournit déjà, dans son *Traité des maladies de la bouche*, deux observations de kystes sublinguaux à contenu mélicérique, sans en préciser, il est vrai, ni le siège ni les rapports avec les parties voisines[1]. En réalité ces kystes n'ont été étudiés qu'à une époque beaucoup plus récente. Un nombre considérable de faits ont été publiés isolément[2]. De plus,

1. Jourdain, *Traité des maladies de la bouche*, cité *in* Landetta, thèse de Paris, 1863.

2. Syme, cité *in* Bertherand, thèse de Strasbourg, 1845, p. 9. — E. Cruveilhier. *Bull. de la Soc. anatom.*, 1862, 2e série, t. VIII, p. 43. — Denonvilliers et Verneuil, obs. *in* thèse de Landetta, Paris, 1863, p. 47. — Linhart, *Gaz. hebdom.*, 1857, p. 134, et 1858, p. 502, extrait de l'*Œsterreich Zeitung*, 1857, n° 3, et 1858, n° 14. — Gallard, *Bull. de la Soc. anatom.*, 1865. — Richet, une observation, *in* thèse de Landetta, 1863, p. 45 ; une autre observation, *in* thèse de Barbès, Paris, 1879. — Verneuil, *Kyste dermoïde du plancher de la bouche : Bull. de la Soc. anatom.*, 1872, p. 110. — Meunier, *Kyste de la région sublinguale* (service de Després), *Bull. de la Soc. anatom.*, 1881, p. 122. — Neumann, *Archiv f. Klin. Chir.*, 1877, Bd. XX, p. 825. — Nicaise, *Kyste dermoïde canaliculé de la bouche : Bull. et Mém.*

l'histoire des tumeurs sublinguales, et spécialement des kystes dermoïdes, a été exposée dans plusieurs travaux[1] qui ne tiennent pas assez compte d'une distinction importante à faire entre les kystes médians et les kystes latéraux de la région. Il en résulte un manque de précision dans les faits. Les mémoires intéressants de Combalat[2], d'Ozenne[3], de A. Barker[4], de G. Marchand[5], ont le mérite de réunir la plus grande partie des faits antérieurs et d'en ajouter quelques nouveaux. Dans ces derniers temps, une théorie pathogénique conçue à priori et faisant naître les kystes dermoïdes et mucoïdes médians de la langue aux dépens d'un vestige du canal thyroïdien embryonnaire décrit par Bochdaleck[6] et His[7], a inspiré les travaux de Streckeisen[8], de Verchère et Denucé[9], de Bl. Sutton[10]. On verra ce qu'on doit penser de la théorie; mais ici du moins les

*de la Soc. de chir.*, 1881, t. VII, p. 498. — Combalat, *Kyste dermoïde du plancher de la bouche*, rapport de Polaillon : *Bull. et Mém. de la Soc. de chir.*, 1881, t. VII, p. 504. — Gruber, *Kyste hyo-maxillaire sans saillie du côté de la bouche : Archives de Virchow*, 1880, t. LXXXI, p. 442. — S. Paget, *Dermoïd cyst under the tongue : Trans. of the pathol. Soc. of London*, vol. XXXVIII, 1886, p. 224. — Hadden, *ibid.*, p. 225. — Dardignac, *Bull. et Mém. de la Soc. de chir.*, 1883, vol. IX, p. 710. — Favell and A. Jackson, *Congenital sublingual dermoïd cyst*, etc. : *the Lancet*, 1885, I, p. 843. — Reclus, *Kyste dermoïde du plancher buccal : Gaz. hebdom.*, 1887, nº 5, p. 75. — Ferron, *Kyste dermoïde du plancher de la bouche : ibid.*, p. 150.

1. Bertherand, *Recherches sur les tumeurs sublinguales*, thèse de Strasbourg, 1845, nº 15. — De Landetta, *Réflexions sur quelques tumeurs sublinguales*, thèse de Paris, 1863, nº 40. — Barbès, *Contribution à l'étude des kystes dermoïdes du plancher de la bouche*, thèse de Paris, 1879, nº 203. — Géhé, *Kystes de la langue*, thèse de Paris, 1882. — Pillon, thèse de Nancy, 1883.

2. Combalat, *loco cit.*

3. Ozenne, *des Kystes dermoïdes sublingaux : Archives gén. de méd.*, 1883, t. Ier, p. 278. — Vingt et une observations.

4. A. Barker, *Sebaceous or dermoïd cyst of the tongue : Clinical Society's Trans.*, vol. XVI, 1883, p. 215. — Seize observations.

5. G. Marchand, *Bull. de la Soc. anatom.*, 1886, 4e série, XV, p. 653. — Deux obs. nouvelles.

6. Bochdaleck, *Œsterreich Zeitschr. f. prakt. Med.*, 1866.

7. His, *Anatomie menschlicher Embryonen.*, Heft III, 1885.

8. Streckeisen, *Beitrage zur morph. der Schilddruse : Virchow's Archiv*, Bd. CIII, s. 131.

9. Verchère et Denucé, *Kystes du canal de Bochdaleck : Bull. de la Soc. anatom.*, 1886, p. 467.

10. J. Bland Sutton, *Ranula and Cysts in the neighbourhood of the hyoïd bone : Trans. of the pathol. Soc. of London*, 1887, t. XXXVIII, p. 387.

kystes médians linguaux et sus-hyoïdiens sont classés à part, et la chose est importante pour l'étude.

### ANATOMIE PATHOLOGIQUE

Lorsque les kystes médians de la langue et du plancher buccal acquièrent un certain volume, celui d'une amande, d'une noix, ils proéminent en général vers l'extérieur; ils apparaissent alors sous le menton, sous la langue ou dans les deux régions à la fois. Devenus plus volumineux, ils pénètrent peu à peu dans l'épaisseur de la langue, qu'ils transforment quelquefois en une cavité kystique plus ou moins vaste. Ils reposent alors en bas sur le plancher buccal déprimé et se moulent en haut sur la voûte palatine; ils peuvent même remplir la concavité du maxillaire inférieur, comme dans un fait de Bryant[1]. Ils ont le plus communément le volume d'une petite pomme, d'un œuf de poule, au moment où le malade, commençant à éprouver de la gêne, demande à être opéré.

Le siège exact de ces tumeurs mérite d'être examiné avec une attention particulière; mais avant de le discuter et de l'établir, il importe de connaître les variétés admises par les auteurs. Barker, qui a rassemblé seize cas de kystes dermoïdes de la langue, distingue des kystes :

1° *Unilatéraux*, entre le muscle génio-glosse et le mylo-hyoïdien de l'un ou de l'autre côté;

2° *Médians*, entre les deux muscles génio-glosses;

3° *Bilatéraux*, entre le muscle mylo-hyoïdien et le génio-glosse.

Cette dernière variété ne peut avoir une place distincte, attendu que toutes les fois qu'un kyste du plancher de la bouche aura pris un certain développement, il occupera nécessairement les deux côtés. Il est beaucoup plus important

1. Bryant, *Clinical Surgery*, 3e part., p. 169.

d'en rechercher l'origine, qui est exclusivement médiane ou latérale ; nous ne nous occuperons ici que des kystes médians.

Streckeisen[1], envisageant seulement les kystes médians, les classe minutieusement en kystes :

1° *Pré-hyoïdiens,* plus superficiels que le muscle mylo-hyoïdien, sous-cutanés par conséquent ;

2° *Supra-hyoïdiens,* entre les génio-hyoïdiens ou dans leur substance ;

3° *Épi-hyoïdiens,* entre les génio-glosses, au-dessus des muscles génio-hyoïdiens ;

4° *Intra-hyoïdiens,* dans la concavité de l'os hyoïde.

Toutes les variétés indiquées par cette classification ont été effectivement rencontrées, et il y en a d'autres encore. C'est ainsi qu'on a signalé des kystes dermoïdes ou mucoïdes pouvant siéger sur la pointe et sur la face dorsale de la langue. Mais il est bien difficile de déterminer la situation exacte qu'il convient d'attribuer aux kystes volumineux qui distendent la langue tout entière, transformée en cavité kystique, et appliquent la muqueuse linguale contre le palais en dessinant en bas un énorme double menton. Ces tumeurs, n'étant plus limitées dans l'intervalle de deux muscles, débordent dans toute la région. Si donc on veut créer une division topographique de quelque valeur, on doit considérer le lieu d'origine du kyste. Les faits sont déjà assez nombreux et assez variés pour qu'il soit dès maintenant démontré que les kystes dermoïdes peuvent naître au niveau de chacun des nombreux plans anatomiques que l'on rencontre, depuis la couche sous-cutanée sus-hyoïdienne jusqu'à la couche sous-muqueuse du plancher de la bouche et jusqu'à la couche sous-muqueuse de la langue. Toutefois nous n'avons pas rencontré d'exemples de kystes exclusivement sous-cutanés ; pas un seul des trente-sept cas que nous avons réunis, en les puisant à différentes sources,

1. Streckeisen, *loco cit.*

n'était limité à ce siège. Un kyste volumineux observé par Gruber ne faisait aucune saillie du côté de la bouche ; bien qu'il s'étendît transversalement d'une glande sous-maxillaire à l'autre, il n'était apparent qu'à la région sus-hyoïdienne ; mais la poche n'en pénétrait pas moins à travers le raphé médian qui sépare les deux muscles génio-hyoïdiens et les deux génio-glosses. Gross a aussi vu un kyste médian sus-hyoïdien ne faisant aucune saillie du côté de la bouche, mais se prolongeant néanmoins dans l'intervalle des génio-hyoïdiens. On voit, d'après ces exemples, que les kystes qui paraissent sous-cutanés sont en réalité profondément placés : ce caractère leur est commun avec ceux de l'orbite, de la surface du crâne, de la glabelle, du bregma et de l'inion, qui sont sous-musculaires ou sous-aponévrotiques.

Hadden[1] a observé, d'autre part, un kyste du dos de la langue, situé en arrière des papilles caliciformes, chez un enfant de quatre mois. La muqueuse de la langue était soulevée par la tumeur. Mais on ne peut tirer aucune conclusion de ce fait, rapporté très brièvement, en ce qui regarde le siège exact du kyste : on ne sait pas à quelle profondeur il pénétrait dans l'épaisseur de la masse musculaire de la langue.

Toutes les fois que, pendant l'opération ou à l'autopsie, on a pu examiner attentivement les rapports de la tumeur avec les muscles, on a constaté qu'elle pénétrait dans l'intervalle des muscles génio-hyoïdiens ou génio-glosses. Suivant qu'elle est plus ou moins développée, elle reste comprise entre les deux muscles, ou bien elle dépasse leurs limites. Dans ce dernier cas, la poche se trouve comme étranglée à sa partie moyenne par une sangle musculaire. Elle naît donc dans le plan médian de la langue et elle se développe dans le raphé fibreux ou celluleux qui unit les deux moitiés symétriques de sa masse musculaire. Cette donnée ressort de toutes les observations dans

1. Hadden, *Trans. of the pathol. Soc. of London*, 1886, vol. XXXVII, p. 226.

lesquelles les rapports anatomiques ont été établis avec précision. Nous l'avons relevée vingt-cinq fois sur trente-sept cas.

Streckeisen commet une erreur en rattachant en quelque sorte par sa classification tous les kystes dermoïdes et mucoïdes sus-hyoïdiens à l'os hyoïde. Les kystes dermoïdes, il est vrai, ont souvent, ici comme dans les autres régions, des connexions avec les os; mais l'os hyoïde est loin d'être toujours en cause; il l'est même moins fréquemment que le maxillaire inférieur. L'adhérence à l'os hyoïde est notée par Verneuil[1] dans une observation publiée à la Société anatomique en 1872; elle l'est de nouveau dans les faits de Barker[2], de Sutton[3], ce qui fait un total de trois cas. Nicaise, Combalat, Dardignac, Guinard, ont trouvé une adhérence de la paroi kystique à la symphyse du maxillaire inférieur; Gosselin constata une adhérence non avec l'os lui-même, mais avec les insertions du muscle génio-glosse, ce qui est cependant à peu près la même chose. A ces cinq observations nous devons ajouter celle d'un jeune garçon opéré par nous (V. obs. VII), ce qui fait en somme six adhérences à la symphyse maxillaire sur trente-sept cas. Lorsque le kyste est suppuré, des adhérences peuvent se former secondairement avec les parties molles, et spécialement avec le raphé médian. On doit interpréter de cette manière quelques faits, comme la première observation de Verneuil, dans lesquels le kyste se trouve adhérent sur une grande étendue. En résumé, le plus souvent il n'y a pas d'adhérence osseuse, et la facilité avec laquelle se fait l'énucléation du kyste éloigne toute idée d'une attache quelconque; il en était ainsi chez un enfant d'un an que nous avons opéré et dont l'observation est rapportée dans la thèse de Géhé (1882). La tumeur siégeait à la face inférieure de la langue et occupait les deux tiers postérieurs de cette face. Déjà apparente au moment de la

1. Verneuil, *loco cit.*
2. Barker, *loco cit.*
3. J. Bl. Sutton, *loco cit.*

naissance, elle avait ensuite grossi progressivement et elle gênait la succion. L'énucléation fut faite sans aucune difficulté.

Les attaches osseuses qu'on rencontre sont toujours primitives; la preuve en est fournie plus spécialement par les observations de Combalat et de Nicaise. Dans ces deux cas, le kyste était relié aux apophyses géni par un pédicule creux, cordon dur, résistant, rigide, de deux ou trois millimètres de largeur, qui légitimait la dénomination de kyste dermoïde canaliculé, employée par Nicaise. Il y a, en effet, une analogie frappante entre cette disposition et celle que Larrey a décrite aux kystes sous-hyoïdiens. Ajoutons que la similitude de ce moyen d'attache avec celui que l'on rencontre dans certains kystes dermoïdes de la queue du sourcil est non moins évidente, et il est à peine besoin de rappeler que les adhérences de ce genre ne peuvent être le résultat de l'agrandissement du kyste, qu'elles ne peuvent être qu'originelles. L'attache hyoïdienne n'a pas été rencontrée, que nous sachions, sous la forme d'un pédicule canaliculé, mais elle se fait aussi sur un point limité de la face postérieure de l'os. Il y aura lieu d'ailleurs de revenir sur l'interprétation qu'il convient de donner de ces insertions osseuses lorsque, à propos de la pathogénie des kystes médians sus-hyoïdiens, nous discuterons la théorie qui les fait naître du canal embryonnaire thyro-lingual. Il suffit pour le moment de savoir que, parmi les kystes médians de la langue, les uns, les plus nombreux, sont libres de toute connexion avec le squelette, les autres sont fixés soit à la symphyse du maxillaire, soit, moins souvent, au corps de l'os hyoïde.

Même lorsqu'ils sont indépendants de l'os et qu'ils paraissent superficiels du côté de la bouche ou du côté du menton, il est de règle que la partie profonde de leur paroi s'insinue dans l'intervalle des muscles génio-hyoïdiens et génio-glosses. Ainsi un kyste qui distend la muqueuse sublinguale peut,

d'autre part, traverser la langue d'avant en arrière et devenir ainsi sous-muqueux vers la base de la langue. D'autres fois la tumeur, se développant vers la pointe de la langue, transforme cette partie de l'organe en un kyste qui a la plus grande tendance à s'avancer entre les arcades dentaires vers l'orifice buccal, comme c'était le cas chez un enfant dont Verchère et Denucé ont recueilli l'observation. Caractère important, les kystes linguaux, en apparence superficiels, sont cependant encapsulés dans les muscles de la langue; et quand ils apparaissent superficiels au niveau du plancher de la bouche, ils n'y arrivent qu'en faisant irruption dans l'intervalle des génio-glosses. Au contraire, dans l'épaisseur de la langue, ils sont coiffés par les muscles amincis, et disposés en membrane.

## STRUCTURE

Les kystes médians sus-hyoïdiens sont de deux espèces d'après la structure de leur paroi et la composition de leur contenu : dermoïdes et mucoïdes. Les kystes dermoïdes sont de beaucoup les plus communs. Sur vingt-sept cas dans lesquels la nature du contenu est clairement indiquée, on a trouvé vingt-quatre fois une substance sébacée comparée à la matière cérébrale, à une châtaigne cuite, à une purée grisâtre, etc. En pareil cas, l'examen histologique, lorsqu'il a été fait, a révélé la présence d'un épithélium pavimenteux stratifié, d'un épiderme, en un mot. La présence de poils a été signalée sept fois[1]. Ce n'est que par exception qu'on a rencontré des glandes et quelques saillies papillaires. Nous n'avons relevé que trois cas de kystes mucoïdes : un de Verchère et Denucé, un second de Neumann; le troisième nous appartient. Dans ces trois cas, le contenu était un liquide

1. Obs. de Linhart, Denonvilliers et Verneuil, Combalat, Gross, Ozenne, S. Paget, Sutton. Voir l'Index bibliographique, p. 156.

muqueux. La paroi kystique était revêtue d'un épithélium cylindrique à cils vibratiles.

On ne saurait donc douter dès maintenant de la nature dermoïde du plus grand nombre des kystes médians sus-hyoïdiens et linguaux, et il est impossible d'admettre que de pareils kystes, revêtus d'un épithélium stratifié avec glandes sébacées, poils et follicules pileux, dérivent d'un organe embryonnaire muqueux et pourvu d'un épithélium cylindrique. Tout au plus cette origine pourrait-elle être attribuée aux trois cas de kystes mucoïdes; mais on verra plus loin que l'hypothèse qui les fait naître du canal de Bochdaleck est loin d'être confirmée.

## ÉTUDE CLINIQUE

On a observé les kystes médians de la langue chez le nouveau-né (cas de Richet), chez un enfant à la mamelle (Hadden), chez un enfant d'un an (Lannelongue), de trois ans (Nicaise), de cinq ans (Denucé et Verchère). Beaucoup plus souvent le sujet est un adolescent ou un jeune adulte, quinze à trente-cinq ans en général. Les cas rencontrés dans un âge plus avancé sont rares; tels sont cependant ceux de Neumann, cinquante-deux ans; de Meunier, cinquante-deux ans; de Cruveilhier, soixante-deux ans.

Sur trente-deux cas dans lesquels le sexe est désigné, dix-sept appartiennent au sexe masculin, quinze au sexe féminin.

Chez les jeunes enfants, on s'aperçoit souvent de la présence de la tumeur dès les premières phases de son développement; car elle ne tarde pas à occasionner une certaine gêne des mouvements de la langue, une difficulté de la succion. Lorsqu'il s'agit d'un adolescent ou d'un adulte, il est de règle que la tumeur soit déjà de date plus ou moins ancienne lorsqu'on est appelé à examiner le sujet. Sa présence a été souvent notée au moment même de la naissance, dans la pre-

mière enfance ou un peu plus tard, à six, huit, dix ans. Elle est restée de longues années avec un volume minime, celui d'un pois, d'une noisette; puis, à une certaine période, elle a pris de l'accroissement et a fini par gêner les fonctions de la bouche.

Chez la plupart des sujets, la tumeur fait saillie à la fois sous la langue et à la région sus-hyoïdienne. Il peut arriver cependant qu'elle ne soit apparente que dans l'un de ces points. Gruber et Gross ont vu des kystes sus-hyoïdiens médians ne faisant aucun relief du côté du plancher buccal; ordinairement le kyste est exclusivement buccal et ne se voit pas extérieurement. Tantôt il est très rapproché de la symphyse maxillaire et appliqué à la face postérieure de l'os au-dessous de l'insertion du frein, tantôt il s'en éloigne pour s'enfoncer dans le corps de la langue, et une gouttière transversale le sépare en ce cas du maxillaire. Le kyste peut aussi être appliqué à la face inférieure de la portion libre de la langue, Souvent enfin il est caché en grande partie ou même complètement dans l'épaisseur de la masse musculaire de l'organe. Le kyste observé par Hadden était situé sur le dos de la langue, en arrière des papilles caliciformes. Ces deux derniers sièges sont exceptionnels, et le plus souvent la tumeur est sublinguale. Le passage du frein à sa surface la divise quelquefois en deux lobes latéraux; alors elle se développe plus d'un côté que de l'autre.

On a comparé le volume de ces kystes à une noisette, à une aveline ou à une mandarine; mais ils peuvent acquérir des dimensions telles qu'ils remplissent la bouche tout entière. Leur consistance est molle, soit franchement fluctuante, soit rénitente. On sait déjà que la tumeur est à peu près toujours opaque; on comprend cependant qu'un kyste mucoïde puisse être plus ou moins transparent. Linhart a noté, dans une de ses observations, qu'on pouvait, avec le doigt, produire une dépression qui restait imprimée quelques instants sur la tumeur; ce symptôme est exceptionnel.

Lorsque le kyste est volumineux et profondément situé, on trouve les signes d'une large collection qui distend, soit le plancher de la bouche, depuis l'os hyoïde jusqu'à la symphyse maxillaire dans l'intervalle des deux glandes sous-maxillaires, soit la langue elle-même au niveau de sa pointe (Denucé et Verchère, Lannelongue) ou de son corps (Barker). La gêne des fonctions de la bouche est en rapport avec le volume de la tumeur, gêne de la succion chez les très jeunes enfants, gêne de la parole, de la mastication et de la déglutition chez les sujets plus âgés. L'affection est, au reste, d'une indolence absolue.

Le diagnostic n'est pas toujours sans difficulté. On peut, à première vue, s'arrêter à l'idée d'une grenouillette, tumeur commune dans le plancher de la bouche et qui est quelquefois à peu près médiane ; on pourrait aussi penser à une tumeur solide plus rare, telle que le lipome ou l'angiome. Mais la grenouillette est transparente et habituellement superficielle ; un angiome est en général reconnaissable à sa teinte foncée transmise à travers la muqueuse, à sa réductibilité, à la dilatation vasculaire qui s'y joint. On doit tenir grand compte de l'origine éloignée et même congénitale du kyste dermoïde, de son opacité, de sa mollesse particulière, de sa situation médiane et profonde, de la saillie qu'il fait au-dessous du menton.

Ces éléments de diagnostic ne se trouvent réunis dans aucune autre tumeur. Il est cependant permis de douter dans quelques cas, et on comprend que les chirurgiens aient eu recours à la ponction pour assurer leur jugement.

Citons, à titre d'exception, un fait de W. Wright[1], dans lequel le kyste lingual se présentait sous un aspect tout à fait spécial. Une fillette de six ans avait, depuis sa naissance, la langue un peu plus large qu'à l'état normal. A l'âge de deux ans survient un accroissement rapide, et il devient dif-

1. Williston Wright, *Case of congenital cyst of the tongue : the Medical Record*, 1885, vol. XXVII, p. 537.

ficile de retenir la langue dans la bouche et de fermer les lèvres. Un peu plus tard, les fonctions de la bouche sont empêchées, et la langue fait au-devant des incisives une saillie de deux pouces et demi. L'enfant peut, avec un grand effort, faire rentrer la langue dans la bouche, mais elle la laisse d'habitude pendante au dehors. La tumeur extérieure est obscurément fluctuante ; le maxillaire inférieur a subi un élargissement visible, et les dents sont déviées. Une incision fait sortir trois onces de liquide épais, jaunâtre, composé d'un détritus granuleux et de cellules graisseuses sans pus. Le doigt, introduit dans la cavité, trouve une paroi épaisse, inégale, étendue à une certaine distance, en arrière, dans la partie de la langue contenue dans la bouche. Le chirurgien crut devoir amputer toute la portion de la langue antérieure aux incisives. Dans ce cas, la tumeur rappelait dans une certaine mesure les caractères de la macroglossie, ce qui tenait à ce que le kyste s'était développé principalement dans la partie libre de la langue.

L'hésitation était excusable autrefois au sujet du traitement. Lorsque, en effet, il y a trente ans, on n'avait aucune donnée sur la nature des kystes, on était autorisé à en chercher la cure par la simple incision, suivie ou non d'une cautérisation légère au nitrate d'argent; cette conduite doit être rejetée d'une manière absolue.

La vraie opération curative est l'extirpation, qui doit être faite sans l'inutile préambule des incisions, des ponctions, des cautérisations. Ces moyens insuffisants exposent à des accidents inflammatoires parfois graves, et en tout cas ont l'inconvénient radical de ne donner aucun résultat décisif.

Si la tumeur ne fait pas de saillie du côté de la bouche, on est obligé d'opérer par la région sus-hyoïdienne, ainsi que l'a fait Gross et que nous l'avons fait nous-même. Comme elle est habituellement saillante et superficielle dans la région sublinguale, c'est par là qu'on pratique d'habitude l'incision et l'extirpation. L'énucléation du kyste est souvent très facile, ses adhé-

rences avec les muscles n'offrant aucune résistance. Il en est autrement pour les kystes volumineux et profonds, pour ceux qui descendent jusqu'à l'os hyoïde et y contractent des adhérences. Alors on éprouve quelque difficulté : il faut se servir des ciseaux ou du bistouri au lieu de la spatule, qui suffit pour libérer la plus grande partie de la surface. Les adhérences les plus sérieuses sont celles qui rattachent le kyste à l'os hyoïde, au raphé musculaire hyo-maxillaire et à la symphyse du menton. Lorsqu'on est en présence d'adhérences osseuses, on doit raser l'os le plus près possible, et il est prudent de ruginer le point d'insertion, à l'exemple de Nicaise et de Combalat.

## PATHOGÉNIE

L'étude pathogénique des kystes dermoïdes et mucoïdes de la langue n'exigerait pas beaucoup de considérations particulières si, dans ces derniers temps, on n'avait émis une opinion toute spéciale d'après laquelle ces kystes, au lieu de naître, ici comme dans les autres régions, par un simple enclavement ectodermique ou endodermique, se développeraient dans un canal muqueux allant du foramen cœcum vers le larynx et le corps thyroïde, le canal thyro-lingual décrit par Bochdaleck en 1866[1]. Nous ne pouvons discuter cette opinion qu'après avoir rappelé quelques notions d'embryogénie se rapportant à la région linguale.

Les arcs branchiaux apparus sur les côtés de l'extrémité céphalique de l'embryon vers la fin de la deuxième semaine s'avancent en avant et en dedans vers leurs congénères du côté opposé, mais avec une rapidité inégale ; ils se soudent successivement l'un après l'autre de haut en bas. Si l'on fait une coupe verticale et transversale d'un embryon à l'époque précise où les deux bourgeons maxillaires inférieurs viennent

1. Bochdaleck, *Œsterreich Zeitsch. f. prackt. med.*, 1866.

à se toucher, et qu'on examine la moitié antérieure par la face pharyngée, on voit que les deuxième, troisième et quatrième arcs sont encore écartés, et qu'il reste entre eux un espace triangulaire à sommet antérieur, correspondant à la symphyse maxillaire, et à base postérieure; c'est ce qu'on appelle le champ méso-branchial. Au centre de ce triangle, on voit le bulbe aortique qui fournit de chaque côté les arcs aortiques, appliqués à la face interne des arcs branchiaux auxquels ils sont destinés. En avant du bulbe aortique, sur la soudure maxillaire, apparaît un tubercule médian, premier rudiment du corps de la langue. En arrière, entre le deuxième et le troisième arc, une autre saillie se forme simultanément : c'est le tubercule laryngé, origine du larynx et en même temps de la base de la langue. Le bulbe aortique et ses ramifications subissent une évolution complète, sur laquelle il n'y a pas lieu d'insister. Au contraire, le tubercule lingual et le tubercule laryngé nous intéressent spécialement.

Reichert[1] a soutenu autrefois que la langue prenait naissance par un double bourgeon développé sur la face postérieure de la soudure maxillaire inférieure. Cette opinion a longtemps fait autorité. Dursy[2], dans un travail important sur le même sujet, admet aussi ce développement par un bourgeon primitivement double, mais dont le point de départ, au lieu d'être localisé sur l'arc maxillaire, s'étendrait aux trois premiers arcs branchiaux. Kœlliker[3] confirme cette dernière notion, mais d'après lui rien ne démontre la duplicité primitive du bourgeon lingual, qui est, au contraire, unique et médian.

On doit à His[4] d'avoir complété l'étude de ce point d'embryogénie. Cet auteur montre que la langue provient de deux rudiments : l'un, antérieur et principal, destiné à former le corps

1. Reichert, *Zur Controverse über der Primordialschædel : Muller's Archiv*, 1849.
2. Dursy, *Zur Entwicklungsgeschichte des Kopfes des Menschen*, etc., Tubingen, 1869.
3. Kœlliker, *Entwicklungsgeschichte*, 1879.
4. His, *Anatomie menschlicher Embryonen*, 1880-1885.

de la langue, n'est autre que le tubercule lingual, formé au niveau du sommet du triangle méso-branchial ; l'autre, postérieur et accessoire, ne devant former que la région de la base de la langue, dépend du tubercule laryngé situé au point d'union des deuxième et troisième arcs branchiaux. Ces deux rudiments s'avancent l'un vers l'autre en s'agrandissant. Le postérieur prend la forme d'un V ouvert en avant; d'où le nom de furcula (His), et emboîte l'extrémité correspondante de l'antérieur. Le V lingual des papilles caliciformes est une trace de cette disposition embryonnaire. Pendant la période de développement des deux portions de la langue, un organe particulier prend naissance dans leur intervalle sur la ligne médiane : c'est le canal thyro-lingual, décrit d'abord par Bochdaleck, bien étudié récemment par His. Il consiste en un simple cul-de-sac revêtu d'épithélium, qui s'allonge peu à peu et fournit par son extrémité profonde un organe glanduleux qui sera la portion moyenne du corps thyroïde. Cette masse est, à l'origine, appliquée à la surface du bulbe aortique. Plus tard, les organes d'origine branchiale changent de rapports : la tête, primitivement inclinée sur le tronc, se relève ; les arcs branchiaux, s'abaissant par leur extrémité antérieure, deviennent obliques ; l'aorte quitte le cou et descend dans le thorax ; la glande thyroïde enfin, suivant le même mouvement, descend dans une certaine mesure en s'éloignant des premiers arcs branchiaux et se place au-dessous du larynx. Nous ne parlons pas ici du développement des parties latérales du corps thyroïde qui naissent par le même mécanisme d'une invagination épithéliale au niveau des sinus branchiaux, c'est-à-dire de chaque côté de l'éminence laryngée primitive, entre cette éminence et le quatrième arc branchial. Les thyroïdes latérales, formant deux masses isolées d'abord, sont plus tard réunies ensemble et à la thyroïde moyenne qui nous occupe spécialement ici. Le canal thyro-lingual s'ouvre à la surface de la langue, au niveau du foramen, derrière la grande papille caliciforme médiane ou sur une

dépression médiane plus postérieure ; puis il chemine obliquement de haut en bas et d'avant en arrière, descend au-devant du larynx et se termine sur la thyroïde moyenne ou pyramide de Lalouette. On sait que cette partie de la glande thyroïde offre de nombreuses variétés de forme, de volume et de rapports. Le canal thyro-lingual lui aussi peut suivre des évolutions diverses. Tantôt il disparaît sans laisser de trace, c'est le cas le plus fréquent ; tantôt il persiste sur une partie plus ou moins grande de sa longueur. His a constaté dans plusieurs cas un canal complet étendu de la surface linguale au sommet de la pyramide de Lalouette, interrompu seulement au niveau du ligament thyro-hyoïdien moyen. Beaucoup plus souvent, treize fois sur cinquante sujets, d'après Bochdaleck, on retrouve seulement la portion du canal faisant suite à l'orifice du foramen cœcum sur une longueur de dix à quinze millimètres. Le calibre de ce canal est très variable. Sa cavité est tapissée par un épithélium cylindrique à cils vibratiles. Son tiers profond est richement pourvu de prolongements rameux ; il émet aussi un ou plusieurs diverticules dans lesquels s'ouvrent également de petits *acini* glanduliformes ; ces diverticules sont aussi revêtus d'un épithélium à cils vibratiles.

On rattache à une évolution anormale du canal de Bochdaleck la formation de glandes thyroïdes accessoires au voisinage de l'os hyoïde, au-dessous ou au-dessus, au-devant ou en arrière du corps de cet os ; ces glandes ont été décrites par Gruber[1], Verneuil[2], Zukerkandl[3], Kadyi[4]. On pourrait encore ajouter, pour compléter l'histoire anormale du corps thyroïde, que d'autres thyroïdes accessoires ont été rencontrées : 1° au-dessus de la crosse aortique, où leur présence est expliquée

1. Gruber, *Ueber die Glandula thyroidea accessoria*, *Archiv f. path. anatom.*, Bd. LXI.
2. Verneuil, *Archives gén. de méd.*, 1853.
3. Zukerkandl, *Ueber eine bisher nochnicht beschriebene Drüse in der Regio suprahyoidea*; Stuttgard, 1879.
4. Kadyi, *Archiv f. Anatom. und Physiol.*, 1878.

par les rapports primitifs de la thyroïde moyenne (Wœlfler); 2° de chaque côté de la trachée et du larynx ; celles-ci doivent être rattachées aux thyroïdes primitives latérales.

La partie de la thyroïde embryonnaire qu'il importe le plus de connaître au point de vue des théories émises sur la pathogénie des kystes linguaux et hyoïdiens est le canal thyro-lingual avec ses diverticules et avec les glandes accessoires auxquelles il peut donner naissance. A peine ces organes étaient-ils connus, qu'ils ont été considérés comme contribuant à la formation des kystes congénitaux de la langue et de la région hyoïdienne. C'est l'opinion émise par Streckeisen, Neumann, Bland Sutton, et chez nous par Denucé et Verchère. Or, cette application des connaissances embryologiques à la pathologie a été peut-être hâtive, et dans l'espèce l'opinion précédente, en tant que théorie générale appliquée aux divers kystes congénitaux de la langue, n'est pas suffisamment établie ; c'est dire que nous ne rejetons pas la possibilité pour le canal thyro-lingual et pour les thyroïdes accessoires de donner naissance à une variété de kyste. Mais l'histoire de ces kystes n'est pas encore faite. Hadden[1] rapporte qu'il a enlevé à un enfant de quatre mois un kyste muqueux, arrondi, d'un quart de pouce de diamètre, situé sur le plan médian de la langue, immédiatement en arrière de la grande papille caliciforme, et rempli d'une matière gélatineuse demi-solide.

Nous avons aussi enlevé chez un jeune nourrisson de trois mois un kyste médian de la base de la langue formant une tumeur du volume d'une noisette ; le kyste, légèrement enflammé, paraissait gêner la succion et la déglutition du lait. La mère ne s'était aperçue de la grosseur, qui proéminait à la surface de la langue immédiatement en arrière de la papille médiane du V lingual, que trois semaines environ avant qu'on nous montrât le bébé. La tumeur fut enlevée avec quelques

1. Hadden, *Trans. of the pathol. Soc. of London*, 1886, vol. XXXVIII, p. 225.

difficultés, et le sujet guérit assez vite. L'examen montra qu'il s'agissait bien d'un kyste à une seule loge avec paroi épaisse, un peu tomenteuse ; il s'était écoulé pendant l'opération un liquide visqueux. On n'a pas fait l'inspection histologique.

Le siège occupé par ces deux kystes semble indiquer d'une manière assez positive que ces tumeurs se sont développées dans le canal de Bochdaleck ; toutefois il serait bon de fournir un supplément de preuves par l'examen histologique de la paroi du kyste et, spécialement, de l'épithélium qui la revêt.

Quant à placer l'origine des kystes dermoïdes médians ou latéraux de la langue, des kystes sus-hyoïdiens, thyro-hyoïdiens ou même sous-laryngés médians dans un vestige de la thyroïde moyenne, dans l'appareil embryonnaire étendu depuis le foramen cœcum jusqu'au-dessous du larynx, on ne saurait y songer un instant. Un argument péremptoire contre l'adoption d'une pareille théorie est tiré de la structure dermoïde elle-même des kystes médians de la langue et des kystes thyro-hyoïdiens. Le canal thyro-lingual est revêtu d'un épithélium cylindrique à cils vibratiles ; il émet des prolongements acineux plus ou moins développés, pourvus eux-mêmes d'un épithélium vibratile. C'est par conséquent un organe essentiellement muqueux. Or la paroi d'un kyste dermoïde se compose d'un épithélium pavimenteux, d'une membrane contenant parfois des glandes sébacées et sudoripares, donnant quelquefois naissance à des poils ; le contenu est formé en partie ou en totalité par un produit de sécrétion épidermique et sébacée. En un mot, le kyste dermoïde est un organisme essentiellement ectodermique. N'est-il pas superflu d'ajouter que la théorie qui fait dériver les kystes dermoïdes du canal muqueux de Bochdaleck ne peut expliquer ni la situation de ces kystes près de la symphyse maxillaire, ni leur attache à cette symphyse ?

Sans doute les kystes dermoïdes développés au-dessus, en

arrière et au-dessous de l'os hyoïde se trouvent placés dans une région correspondant au trajet du canal thyro-lingual; mais ce seul rapport de situation ne peut servir de base à une théorie pathogénique, et l'argument tiré des différences de structure persiste ici tout entier.

On doit conclure que les kystes dermoïdes de la langue et de la région médiane du cou n'ont aucun rapport pathogénique avec la thyroïde embryonnaire. Seuls certains kystes muqueux ou mucoïdes peuvent être attribués soit à une rétention dans le canal thyro-lingual, soit à la transformation kystique d'une glande thyroïde accessoire.

La discussion qui précède nous autorise à ne dire qu'un mot de la pathogénie des kystes dermoïdes placés dans l'épaisseur de la langue et autour de l'os hyoïde ; elle est la même que partout ailleurs. Ces tumeurs ont pour origine un enclavement épithélial, et cet enclavement est favorisé ici par l'évolution des fentes branchiales.

Certaines questions accessoires réclament encore une solution. On doit, par exemple, se demander pourquoi les kystes dermoïdes sont souvent adhérents à la symphyse du maxillaire et pourquoi alors ils sont toujours fixés à la face interne de cette symphyse et jamais à sa face antérieure, ce qui semblerait plus naturel, puisque le kyste a une origine primitivement cutanée.

La langue étant formée par un tubercule médian unique, pair et indivis, on ne peut plus aujourd'hui, comme on aurait pu le faire avec la théorie de Reichert qui faisait naître la langue par deux bourgeons réunis secondairement, attribuer au développement de cet organe un rôle quelconque dans la formation des kystes dermoïdes. C'est au niveau même de la symphyse du menton, au niveau de la soudure des deux arcs mandibulaires, que se produisent les enclavements. Telle est la raison pour laquelle les kystes sont si souvent adhérents au maxillaire. Si ces tumeurs sont situées en arrière et non en

avant de la symphyse, on ne trouve la cause dans le mode d'ossification du maxillaire inférieur.

Cet os se constitue sur la face externe du cartilage de Meckel, organe en partie transitoire appartenant au bourgeon maxillaire; le cartilage de Meckel précède donc l'apparition du maxillaire, et comme lui il se compose de deux moitiés latérales symétriques qui viennent se mettre en contact d'abord et plus tard se souder par leurs extrémités antérieures. Or ce sont les extrémités de ce cartilage qui, en se réunissant entre elles, produisent le pincement de l'ectoderme ; il en résulte que le kyste est nécessairement placé en arrière du maxillaire.

Obs. VII. — *Kyste dermoïde sus-hyoïdien médian. Ablation.* — Auguste Semmeré, âgé de dix ans, entre à l'hôpital Trousseau le 8 mai 1887, salle Denonvilliers, n° 8.

Cet enfant porte à la partie supérieure du cou, dans la région sus-hyoïdienne, une tumeur médiane avec un peu de prédominance à droite.

Cette tumeur, du volume d'une petite mandarine, soulève la région cervicale en arrière du menton. Sa forme est régulièrement arrondie. Elle est sous-aponévrotique et n'adhère pas à la peau. Placée au-dessus de l'os hyoïde, elle ne semble pas affecter de rapport avec cet os; car, si on le fixe, elle paraît mobile. Lorsqu'on la refoule en haut, elle soulève le plancher de la bouche, bien qu'elle n'arrive pas jusqu'à la muqueuse.

Elle est médiocrement tendue, et ne paraît pas réductible. La fluctuation n'est pas facile à trouver.

Elle semble uniloculaire; sa consistance est uniforme. Lorsque l'enfant avale, la sangle musculaire, au-dessus de laquelle repose la tumeur, la comprime et la tend en la refoulant à droite.

D'après le siège et les caractères physiques de cette tumeur, on peut penser à un lipome. Je rejette cette hypothèse, à cause de la mollesse diffuse et uniforme de la masse.

La tumeur n'affecte aucun rapport direct avec les glandes du plancher de la bouche. Il est peu probable qu'il s'agisse d'une grenouillette antérieure.

L'enfant porte quelques ganglions au cou et un petit goître.

La maladie remonte à six mois.

On ne peut hésiter qu'entre un kyste dermoïde et un lipome profond : la première hypothèse est beaucoup plus probable.

Le 10 mai, opération.

Incision médiane verticale. Il faut couper une couche de muscles pour arriver sur la tumeur. Elle se montre à travers la boutonnière de l'incision. Sa surface est nacrée et blanche. L'isolement est facile à l'aide d'une sonde cannelée. La tumeur n'offre aucune adhérence, si ce n'est en haut et en avant aux apophyses géni. On sectionne la bride fibro-musculaire qui la fixe à ce niveau. L'énucléation est ensuite terminée. — Pansement iodoformé. — Réunion par première intention. — La tumeur a le volume d'un œuf de poule. La paroi est peu épaisse. Elle contient une bouillie blanche graisseuse.

Examen histologique. — La paroi est revêtue d'un épiderme. Mais on ne trouve ni poils, ni glandes, ni papilles.

---

## INDEX BIBLIOGRAPHIQUE DES KYSTES MÉDIANS DE LA LANGUE ET DE LA RÉGION SUS-HYOÏDIENNE

**Jourdain.** — *Traité des maladies de la bouche,* cité *in* Landetta. Thèse de Paris, 1863. — Deux observations :

1° Homme de vingt-deux ans. Kyste médian sublingual datant de six ans. Il contient une demi-livre de matière semblable au cerveau, mais plus molle. Incision.

2° Homme de vingt-six ans. Kyste médian sublingual, saillant du côté de la bouche et au-dessous du menton, contenant une grande quantité de matière mélicérique. Incision.

**Syme.** — Cité *in* Bertherand. Thèse de Strasbourg, 1845. — Femme de vingt-quatre ans. — Tumeur remontant à l'enfance, occupant toute la langue. Volume d'un œuf de poule d'Inde. Contenu consistant en une matière sébacée, épaisse. Incision.

**Linhart.** — *Gazette hebdomadaire,* 1857, p. 134, et 1858, p. 502, extrait de l'*Œsterreich Zeitung,* 1857, n° 9, et 1858, n° 14. Deux observations :

1° Femme de vingt et un ans. Début à deux ans. Kyste occupant tout le plancher buccal, saillant dans la bouche et sous le menton. Muqueuse non adhérente. Le kyste est bridé par les muscles génio-glosses. On sent l'os hyoïde après l'extirpation.

2° Homme de vingt-huit ans. Kyste exactement médian, s'élevant du plancher de la bouche au palais. Volume d'un œuf d'oie. Situé entre les

deux muscles génio-glosses. Contenu : matière épaisse et blanche, poils courts et décolorés. Extirpation après diagnostic posé.

**Richet.** — Observation *in* Landetta. Thèse de Paris, 1863, p. 45. — Nouveau-né atteint d'une tumeur du volume d'une petite noix, occupant le plancher de la bouche et gênant la succion. Contenu sébacé. Siège non précisé. Séton, puis incision et cautérisation au nitrate d'argent. Récidive.

**Denonvilliers** et **Verneuil.** — *In* Landetta, *loco cit.*, p. 47. — Homme de vingt-huit ans. Kyste sublingual médian, datant de l'enfance, ayant acquis le volume d'un œuf de poule. Incision suivie de récidive. Extirpation. Adhérence de la paroi kystique sur la ligne médiane depuis le maxillaire jusqu'à l'os hyoïde. Épithélium pavimenteux stratifié, poils follets et follicules pileux. Contenu ressemblant à des châtaignes cuites.

**Verneuil.** — *Bulletin de la Société anatomique,* mars 1872, p. 110. — Fille de dix-huit ans. Kyste du volume d'un œuf de poule, saillie buccale et sus-hyoïdienne. Adhérence à la partie antérieure de l'os hyoïde. Énucléation.

**E. Cruveilhier.** — *Bulletin de la Société anatomique,* 1862, 2e série, t. VII, p. 43. — Homme de soixante-deux ans. Kyste sublingual médian du volume d'une petite pomme d'api, situé entre les deux génio-glosses, n'adhérant à aucun organe voisin. Contenu sébacé blanchâtre. Poche épaisse de quatre millimètres. Étudié à l'autopsie.

**Gallard.** — *Bulletin de la Société anatomique*, 1865, 2e série, t. X, p. 301. — Femme de vingt ans. Kyste médian sublingual avec saillie buccale et sus-hyoïdienne, ayant débuté à douze ans. Volume d'un œuf de poule. Contenu sébacé. Incision et cautérisation.

**Bryant.** — *Clinical Surgery*, 1870, IIIe partie, p. 169. — Homme de vingt-cinq ans. Tumeur située sous la langue, la repoussant contre le palais et remplissant toute la concavité du maxillaire inférieur. Séton, puis incision. Guérison.

Autre cas semblable.

**Neumann.** — *Archiv f. Klin. Chirurgie,* 1877, Bd. XX, s. 825. — Homme de cinquante-deux ans. Kyste congénital sublingual. Épithélium à cils vibratiles, liquide rougeâtre, sale, visqueux. On croit à un kyste du canal de Bochdaleck.

**Meunier.** — *Bulletin de la Société anatomique,* 18 février 1881. — Homme de cinquante-deux ans. Kyste probablement congénital, médian, sublingual; volume d'une mandarine. Situé entre les deux génio-hyoïdiens. Revêtement épidermique avec très petites papilles, absence de glandes; contenu butyreux, cholestérine. Extirpation.

**Nicaise.** — *Bulletins et Mémoires de la Soc. de chir.*, 29 juin 1881, vol. VII, p. 498. — Fille de trois ans. Kyste sublingual médian, du volume d'une noisette, de forme canaliculée. Canal de 2 ou 3 millimètres de diamètre inséré sur les apophyses géni. Paroi cutanée. Contenu gris jaunâtre, comme du saindoux ramolli.

**Combalat.** — *Bulletins et Mémoires de la Soc. de chir.*, 1881, t. VII, p. 506. — Homme de trente-cinq ans. Début avant l'âge de six ans, peut-être

à la naissance. Volume d'une mandarine. Langue repoussée contre le palais. Kyste situé entre les deux muscles génio-glosses, attaché au-dessous des apophyses géni. Épiderme complet. Contenu sébacé avec poils follets. Extirpation suivie de rugination des points d'insertion.

**Gerster.** — *New-York med. journal,* may 26, 1883. — Enfant de vingt-six mois. Hygroma congénital de la base de la langue étendu jusqu'au tiers antérieur de l'organe. Incision et cautérisation sans succès. Extirpation. Pas d'examen histologique.

**Lannelongue.** — Thèse de Géhé, Paris, 1882. — Garçon d'un an. Kyste congénital occupant les deux tiers antérieurs de la langue. Épithélium à cils vibratiles. Liquide séreux, transparent. Extirpation.

**Barker.** — *Transactions of the clinical Society of London,* 1883, vol. XVI, p. 215. — Femme de vingt-huit ans. Début à vingt et un ans. Kyste situé dans le corps de la langue, ayant débuté derrière la symphyse, long de trois pouces, large d'un pouce et demi. Membrane blanche, ridée, revêtue d'épiderme. Liquide huileux, cholestérine et dépôt blanchâtre. Extirpation.

Autre cas semblable.

**Gosselin.** — *In* Ozenne. — *Archives générales de médecine,* 1883, vol. Ier, p. 281. Femme de vingt et un ans. Kyste sublingual médian du volume d'un œuf, adhérent aux apophyses géni et au frein de la langue. Épiderme complet, pas de papilles, glandes sébacées. Contenu sébacé. Extirpation.

**W. Gruber.** — *Archiv f. path. Anat.,* 1880, vol. LXXXI, p. 442. — Homme de vingt ans. Kyste médian sus-hyoïdien, sans saillie buccale. Étendu depuis les apophyses géni jusqu'à l'os hyoïde : à droite jusqu'à la glande sous-maxillaire, à gauche un peu plus loin. Contenu liquide avec dépôt granuleux. Suc blanc mat. Extirpation.

**Dardignac.** — *Bull. et Mém. de la Société de chirurgie,* rapport de Chauvel, 1883, t. IX, p. 710. — Homme de vingt et un ans. Kyste médian sublingual adhérent aux apophyses géni. Paroi dermoïde sans poils ni glandes. Contenu stéatomateux.

**Hofmokl.** — *Wien. Mediz. Presse,* 1881, n° 24, s. 761. — Femme de vingt-huit ans. Kyste médian sublingual. Membrane revêtue d'épiderme. Contenu formé de matière grasse.

**J. Paget.** — *Transactions of the pathol. Soc. of London,* 1886, vol. XXXVII. — Petite fille. Kyste médian du plancher de la bouche, incisé deux fois successivement, puis enlevé. Paroi dermique, quelques poils. Pigmentation noire des papilles. La couche de Malpighi ne contient pas de pigment.

**Hadden.** — *Transactions of the pathol. Soc. of London,* 1886, vol. XXXVII, p. 225. — Enfant de quatre mois. Kyste du dos de la langue, situé immédiatement en arrière des papilles caliciformes. Contenu gélatineux demi-solide. Aucun détail de structure. Spina bifida.

**Verchère** et **Denucé.** — *Bulletin de la Société anatomique,* 1886, p. 467. — Fille de cinq ans. Extrémité antérieure de la langue transformée en kyste. Branches du maxillaire écartées en dehors. Cavité du kyste

étendue jusqu'au V lingual. Épithélium cylindrique. Ponction et drainage. Récidive et suppuration fétide. Extirpation.

**Gross.** — *In* Pillon, thèse de Nancy, 1883. — Femme. Kyste sus-hyoïdien médian sans saillie buccale, ayant débuté dans la première enfance. Prolongement entre les deux muscles génio-hyoïdiens. Contenu sébacé avec poils. Énucléation.

**Favell.** — *The Lancet*, 1885, vol. I, p. 843. — Fille de dix-sept ans. Kyste sublingual, datant de la première enfance. Volume d'une orange. La bouche est remplie, la langue repoussée contre le voile du palais. Contenu sébacé avec cheveux. Incision partielle de la paroi.

**J. W. Wright.** — *The medical Record,* 1885, vol. XXXVII, p. 537. — Fille de cinq ans. Langue volumineuse depuis la naissance. Kyste à contenu épais, jaunâtre. Détritus granuleux, cellules graisseuses. Extirpation.

**G. Marchand.** — *Bulletin de la Société anatomique,* 1886, 4e série, vol. XV, p. 653.

1° Homme de vingt-cinq ans. Kyste dermoïde sus-hyoïdien médian, existant depuis longtemps, accru surtout depuis l'âge de vingt ans, adhérent à l'os hyoïde. Extirpation par une incision médiane sus-hyoïdienne.

2° Femme de vingt-quatre ans. Kyste médian avec double saillie, buccale et sus-hyoïdienne. Épithélium pavimenteux stratifié. Paroi conjonctive avec saillies papillaires.

**Reclus.** — *Gazette hebdomadaire,* 1887, n° 5, p. 75. — Homme de trente ans. Kyste sus-hyoïdien du volume d'une noisette à vingt-sept ans, du poing à trente ans. Incision suivie de récidive. Extirpation. Contenu constitué par 400 grammes de matière granuleuse. Paroi pourvue de glandes sébacées.

**Ferron.** — *Gazette hebdomadaire*, 1887, p. 150. — Jeune soldat. Kyste médian sublingual d'origine non déterminée obligeant le malade à tenir la bouche ouverte. Incision et lavage phéniqué ; la paroi est éliminée à la suite de la suppuration. Contenu crémeux.

**J. Bl. Sutton.** — *Transactions of the pathol. Soc.,* 1887, vol. XXXVIII, p. 387. — Homme de vingt-quatre ans. Kyste intermédiaire aux deux muscles génio-glosses, adhérent à l'os hyoïde. Contenu sébacé avec quelques poils. Épithélium pavimenteux stratifié ; quelques glandes sébacées.

**Guinard.** — *Bulletin de la Société anatomique,* 1888, p. 184. — Homme de dix-sept ans. Kyste dermoïde sublingual du volume d'une noisette à deux ans, du volume d'un œuf de poule à dix-sept ans. Extirpation faite par Verneuil. Adhérence à la symphyse du maxillaire inférieur et au raphé qui sépare les deux génio-glosses. Contenu constitué par une purée grisâtre, renfermant quelques poils.

---

# CHAPITRE II

## KYSTES LATÉRAUX DE LA RÉGION SUS-HYOÏDIENNE

La région sus-hyoïdienne latérale, limitée, ainsi qu'on le sait, en haut par le bord inférieur du maxillaire inférieur, en bas et en arrière par le muscle sterno-mastoïdien, forme avec le creux parotidien qui la continue en arrière une gouttière allongée, assez étroite, dans laquelle se trouvent très rapprochées l'une de l'autre les trois premières fentes branchiales tout entières ainsi que la partie sus-hyoïdienne de la quatrième. On voit par là combien il sera difficile, sinon impossible, dans beaucoup de cas, de distinguer sur laquelle des quatre fentes se sont développés les kystes dermoïdes sus-hyoïdiens ou parotidiens que l'on y rencontre ; on ne peut donc pas examiner séparément ce qui appartient à chaque fente : tous les kystes dermoïdes sus-hyoïdiens latéraux ont trop de ressemblance entre eux pour n'être pas réunis dans une description commune. Ajoutons que, comme pour les kystes sus-hyoïdiens et linguaux de la ligne médiane, on doit étudier dans un seul groupe tous les kystes sus-hyoïdiens latéraux, quel que soit le plan anatomique qu'ils occupent, depuis la peau jusqu'à la muqueuse du plancher de la bouche.

C'est à ces kystes que l'on a donné quelquefois le nom de grenouillette sébacée, qualification impropre et très justement abandonnée. Bien que ces tumeurs soient d'une observation peu commune, leur histoire est déjà fort ancienne. Au dix-septième siècle, Pierre de Marchettis [1], de Padoue, dont

1. Pierre de Marchettis, *Sylloge observationum medico-chirurgicorum rariorum*, Padoue, 1664 ; traduit en français par Warmont, thèse de Paris, 1858, p. 69.

Warmont nous a fait connaître les œuvres, relate le cas d'un révérend père théatin de Modène, auquel il incisa une tumeur mélicérique qui avait pris naissance sous la langue, près des ranines; de là elle s'était étendue le long de la partie droite du cou, jusqu'à la gorge, en portant obstacle à la respiration et à la déglutition. Girard[1] mentionne aussi les loupes sublinguales et montre qu'elles sont difficiles à distinguer de la grenouillette commune. On verra que les difficultés du diagnostic n'ont pas encore disparu complètement aujourd'hui. Jourdain[2], à la même époque, rapporte également des cas de mélicéris sublinguaux, mais sans préciser très exactement quel en est le siège; dans l'un de ces faits cependant, il paraît bien établi qu'il s'agissait d'une tumeur médiane. Desault a vu chez une femme de vingt-quatre ans une tumeur sublinguale datant de l'enfance et contenant une matière grumeleuse et blanchâtre dans une cavité unique. Sans remonter à ces observations anciennes, il nous a été facile de réunir vingt-six cas publiés dans ces cinquante dernières années; on les trouve disséminés dans les recueils périodiques ou dans divers mémoires en Allemagne, en Angleterre et en France. Lorsqu'il ne s'agit pas de faits rapportés isolément à titre de cas rares et curieux, tous ces kystes sont classés tantôt parmi les tumeurs sublinguales, tantôt parmi les kystes du cou. Il nous paraît cependant plus naturel d'en former un groupe topographique particulier. Le fait seul de leur siège dans la région sus-hyoïdienne latérale, où se trouvent toutes les fentes branchiales, établit entre eux un lien intime et explique très aisément leur origine.

D'après leur situation plus ou moins profonde, ces kystes peuvent être divisés en trois variétés : sus-hyoïdiens, sublinguaux et mixtes. Sur vingt-six observations pourvues de détails suffisants, il y a six kystes sublinguaux, treize kystes

1. Girard, *Traité de lupiologie*, 1775.
2. Jourdain, *Traité des maladies de la bouche*, cité *in* Landetta, thèse de Paris, 1863.

sus-hyoïdiens, sept kystes faisant saillie à la fois du côté de la bouche et du côté du cou. Enfin Legroux[1] a publié, dans les *Bulletins de la Société anatomique*, un cas de kyste dermoïde siégeant dans l'épaisseur du pilier antérieur droit du voile du palais chez un nouveau-né. Cette tumeur, du volume d'une petite pomme d'api, gênait beaucoup la respiration; elle fut extirpée par A. Richard. La paroi kystique contenait quelques glandes sébacées et sudoripares et, en outre, des noyaux cartilagineux et osseux.

Les kystes branchiaux sus-hyoïdiens peuvent acquérir des dimensions considérables. Si, dans la plupart des cas, leur volume a été comparé à celui d'une noisette, d'un œuf de pigeon, d'une noix, quelquefois ils remplissaient pour ainsi dire complètement la région au moment où le malade s'est présenté au chirurgien. Denonvilliers[2] fit, chez une jeune fille de dix-sept ans, l'extirpation d'un kyste dermoïde remontant à l'âge de cinq ans. Ce kyste, du volume d'un œuf de dinde, occupait le côté gauche du plancher buccal, faisant saillie à la fois du côté de la bouche et du côté du cou. Dans un cas de Schede[3], qui a rapport à une femme de vingt-deux ans, la tumeur, datant de l'âge de onze ans, s'étendait de l'apophyse mastoïde jusqu'à un pouce de la ligne médiane. Hulke[4] incisa chez une femme de vingt-trois ans un kyste remplissant tout le côté droit de la bouche entre la langue et le maxillaire inférieur, appliquant la langue contre le voile du palais. Ce kyste s'avançait en avant jusqu'à la symphyse, en arrière jusqu'au pilier antérieur, et descendait du côté du cou jusqu'au niveau du cartilage cricoïde.

1. Legroux, *Hétérotopie fœtale à forme de kyste dermoïde : Bull. de la Soc. anatom.*, 1867, p. 10.
2. Denonvilliers, obs. publiée par Paquet, *Archives gén. de méd.*, 1867, t. II, p. 27.
3. Max Schede, *Archiv f. Klin. Chir.*, 1872, Bd. XIV et *Archives gén. de méd.*, 1874, t. Ier, p. 236.
4. Hulke, *Medical Times and Gazette*, 1872, vol. II, p. 628.

Le siège primitif de ces tumeurs n'est le plus souvent pas déterminé d'une manière exacte dans les observations. Cependant celles qui se développent exclusivement du côté de la bouche prennent naissance sous la muqueuse buccale : cela est évident. De même celles qui ne font relief que sous la peau doivent être dès l'origine situées dans un plan anatomique voisin de la peau. Il n'est pas démontré pourtant qu'on en ait rencontré dans le tissu cellulaire sous-cutané sans prolongement sous-aponévrotique ou intermusculaire. Les kystes dermoïdes peuvent d'ailleurs apparaître sur tous les points compris entre l'os hyoïde et la région auriculo-mastoïdienne en dehors, et entre la symphyse du maxillaire et le pharynx en dedans. Leur accroissement a lieu, ici comme ailleurs, dans le sens de la moindre résistance de la part des couches anatomiques du plancher buccal; de là les variétés sublinguales, sus-hyoïdiennes et mixtes. Les kystes proéminant exclusivement du côté de la peau n'occupent qu'un côté du cou. Ils se développent principalement de haut en bas, les muscles sus-hyoïdiens s'opposant à leur extension vers le plan médian. Gross[1], de Nancy, a opéré une femme de vingt-deux ans qui portait depuis dix ans un kyste sus-hyoïdien latéral. Cette tumeur s'étendait depuis l'apophyse mastoïde jusqu'à la ligne médiane antérieure. Elle faisait saillie à l'extérieur et du côté de la bouche. Les kystes sublinguaux, arrêtés en dehors par le maxillaire, en bas par les muscles mylo-hyoïdien et digastrique, par l'aponévrose cervicale, repoussent facilement la langue en dedans et s'avancent en avant jusqu'au frein et même au delà sans rencontrer d'obstacle. C'est ainsi que Buchanan[2] a eu l'occasion d'enlever chez une femme de vingt et un ans un kyste dermoïde volumineux du plancher de la bouche occupant à peu près la ligne médiane. Mais ce kyste avait débuté de très bonne heure,

1. Gross, obs. *in* thèse de Pillon; Nancy, 1883.
2. Buchanan, *Glasgow med. Journal*, 1882, p. 212.

vers trois ans, sur le côté droit du plancher, et avait gagné plus tard la région médiane et le côté opposé. Il est à peine besoin de rappeler que les kystes sous-muqueux ont été généralement compris dans le groupe complexe des grenouillettes, tandis que les kystes développés extérieurement étaient rangés parmi les kystes du cou. Quelle place faudrait-il donc donner à ceux qui font saillie à peu près également dans la bouche et dans le cou? Ce sont justement ces derniers qui justifient le classement régional que nous avons adopté.

La forme des kystes sus-hyoïdiens est en général arrondie ou ovoïde, au moins dans les premiers temps; plus tard, ils se modèlent d'après la configuration et la résistance des organes adjacents. On peut observer ici la forme spéciale dite canaliculée. Lievin et Falkson[1] ont rapporté un cas de kyste dermoïde en forme de bouteille, étendu depuis le conduit auditif externe jusqu'à l'os hyoïde. Cette tumeur était évidemment produite non par le développement d'un simple noyau épithélial, mais plutôt par la dilatation d'un long canal interstitiel sans ouverture; elle correspondait à la plus grande partie de la longueur d'une fente branchiale.

Le plus souvent le kyste est complètement libre de toute adhérence et se laisse énucléer sans aucune difficulté. Ses connexions avec les os sont plus rares qu'à la tête. Cependant Langenbeck[2] a rencontré un kyste dermoïde étendu de l'angle de la mâchoire au cartilage cricoïde, et adhérent à la gaine des vaisseaux carotidiens et à l'apophyse styloïde. Lucke[3] et Gueterbock[4] signalent aussi dans deux cas cette attache styloïdienne.

Un kyste dermoïde du volume d'une orange, observé par Giraldès[5] sur une petite fille, était fixé par un pédicule à l'os hyoïde, au niveau d'une légère saillie osseuse, sorte de

1. Lievin et Falkson, *Deutsche Zeitsch. f. Chir.*, 1880, Bd. XIII, s. 391.
2. Langenbeck, *Archiv f. Klin. Chir.*, 1861, Bd. I.
3. Lucke, *in* Pitha et Billroth, Bd. II, s. 126.
4. Gueterbock, *Archiv f. Klin. Chir.*, 1878, s. 985.
5. Giraldès, *Gazette des hôpitaux*, 1860, p. 13.

petite corne surnuméraire. Une autre portion de la paroi de ce même kyste, épaissie par la présence de végétations en grappe en partie cartilagineuses, adhérait au larynx.

Les kystes dermoïdes développés du côté du cou, ceux qui paraissent avoir leur point de départ vers le bord antérieur du sterno-mastoïdien, ont une certaine tendance à s'enfoncer dans le cou à mesure qu'ils augmentent de volume. Leur face profonde est souvent alors en contact avec les carotides et la jugulaire interne. Ce rapport a été noté dans certaines observations (Virchow[1], Langenbeck[2]).

Aucun des vingt-six cas que nous avons analysés ne se rapporte au type mucoïde ; toutes les fois qu'on a procédé à un examen histologique, on a trouvé dans la paroi les caractères des kystes dermoïdes. Nous avons dit déjà que, chez les sujets de Legroux et de Giraldès, la paroi kystique épaissie présentait en certains points des végétations fibreuses et cartilagineuses. Le contenu offre les caractères variés de la matière sébacée. La présence de poils n'est signalée que deux fois par Richet[3] et Gueterbock[4]. Enfin Malherbe[5], de Nantes, a publié, dans le *Bulletin de la Société de chirurgie,* un cas de kyste dermoïde sous-maxillaire à contenu huileux ; c'est le seul exemple que nous connaissions. Sur vingt-quatre cas dans lesquels le sexe est spécifié, quatre seulement appartiennent au sexe masculin, vingt au sexe féminin. Mais cette prédominance chez la femme ne serait peut-être pas confirmée par une autre série de faits : il convient toutefois de la mentionner.

Un certain nombre de ces kystes possèdent, avons-nous dit, une constitution complexe qui les distingue des kystes dermoïdes ordinaires. La paroi du kyste observé par Legroux[6] con-

1. Virchow, *Cas de kyste du creux parotidien : Archiv. f. path. anat.,* 1866, Bd. XXXV, s. 208.
2. Langenbeck, *loco cit.*
3. Richet, obs. *in* thèse de Barbès, 1879.
4. Gueterbock, *loco cit.*
5. Malherbe, *Bull. et Mém. de la Soc. de chir.,* 1878, t. IV, p. 258.
6. Legroux, *loco cit.*

tenait des masses fibreuses et cartilagineuses ; de même dans le cas de Giraldès[1], une grappe de parties solides avec noyaux ostéo-cartilagineux était rattachée à une portion de la paroi épaissie et fixée au côté gauche du larynx. On doit encore à Gilles[2] deux cas de kystes congénitaux sous-maxillaires, dont un paraît être d'origine branchiale. Il contient « une masse saillante de nouvelle formation et dans laquelle on peut facilement reconnaître un condyle et une apophyse coronoïde ». Il est à remarquer que les tumeurs qui présentent cette structure plus complexe ont été observées à la naissance. C'est là d'ailleurs une règle générale, sur laquelle nous aurons dans la suite l'occasion de revenir, que les kystes dermoïdes ont d'autant plus de tendance à prendre le caractère végétant qu'ils se développent à une période plus précoce ; les productions complexes, dites tératoïdes, remontent à la période de l'embryon où les arcs branchiaux à peine formés sont constitués surtout par du tissu embryonnaire, dont les transformations anormales peuvent conduire aux productions les plus diverses. Il semble que l'activité nutritive qui préside au développement de la tumeur ne cesse plus depuis lors, c'est-à-dire qu'elle se continue durant la vie fœtale. Aussi ces tumeurs sont-elles apparentes dès la naissance même. Elles ont, de plus, une structure complexe comme si elles avaient participé aux transformations de tissu dont les arcs branchiaux sont le siège.

On constate, au contraire, que les kystes dermoïdes simples, c'est-à-dire sans végétation de la paroi, ne sont pas apparents à la naissance et ne se montrent guère qu'entre dix et vingt-cinq ans. L'enclavement épithélial s'est cependant fait sans

1. Giraldès, *Gazette des hôpitaux*, 1860, p. 13.

2. Gilles, *Archives gén. de méd.*, 1853, t. Ier, 5e série, p. 82. Deux observations. L'une de ces observations paraît se rapporter aux kystes séreux, multiloculaires. L'autre, à laquelle nous faisons allusion, est plus complexe : il s'agit d'un kyste contenant une masse osseuse rattachée au maxillaire inférieur, et une autre masse également osseuse, rappelant : la première, un condyle ; la seconde, une apophyse coronoïde. Cette tumeur doit manifestement être rattachée à un trouble de développement du bourgeon maxillaire inférieur.

aucun doute à la période branchiale ; mais les éléments qui donnent naissance au kyste dermoïde restent à l'état latent pendant une longue période. Ils entrent en activité à un âge où les arcs branchiaux ont fini depuis longtemps leur évolution, et où l'activité nutritive des tissus est beaucoup moins grande qu'à la période embryonnaire. Ainsi s'explique dans une certaine mesure la structure relativement simple de la paroi des kystes dermoïdes développés tardivement.

Si on voulait tracer un tableau clinique des kystes dermoïdes sus-hyoïdiens latéraux, on n'aurait, pour ainsi dire, qu'à répéter ce qui a été dit précédemment des kystes sus-hyoïdiens médians : tumeur apparue dans l'enfance ou l'adolescence, développée lentement, souvent avec des périodes d'état stationnaire et des périodes d'accroissement rapide, indolente, opaque ou par exception transparente, fluctuante, n'altérant ni la peau du cou ni la muqueuse buccale, c'est-à-dire sans adhé rence avec ces membranes. Sous la langue, la tumeur se développe comme une grenouillette ; au-dessous du maxillaire, elle peut affecter une certaine ressemblance avec une adénite chronique.

Il ne survient pas de troubles fonctionnels sérieux, si ce n'est lorsque le kyste a pris un volume considérable ; ce sont alors des troubles de la mastication, de la parole, de la déglutition et parfois même des troubles respiratoires. Les complications inflammatoires spontanées sont très rares ; aussi la tumeur reste-t-elle indolente à toutes les périodes, même lorsqu'elle progresse au point de constituer une difformité très visible. On doit considérer comme une exception le cas de Bl. Sutton, dans lequel la paroi kystique était tellement amincie qu'elle se déchira et s'ouvrit dans la bouche pendant l'exploration de la tumeur.

L'accroissement est plus ou moins lent. Certains kystes atteignent en quelques mois le volume d'une noix, d'autres mettent quinze ou vingt ans à prendre ces proportions ; on observe souvent des périodes stationnaires de plusieurs années.

Mais une nouvelle poussée d'accroissement peut toujours survenir, en sorte qu'il y a tout avantage à pratiquer l'extirpation le plus tôt possible.

Le diagnostic clinique n'est pas toujours facile ; on est guidé par la marche de l'affection, par son origine souvent lointaine avec une indolence complète, par les caractères physiques enfin ; mais on conçoit qu'en certaines circonstances un kyste affecte quelque ressemblance avec un ganglion tuberculeux et même avec un abcès froid. Si on hésite, on aura recours à une ponction exploratrice qui résoudra le plus souvent la question d'après les qualités du contenu.

Obs. VIII. — *Kyste dermoïde de la région sus-hyoïdienne latérale.* — La nommée G. Lydia, âgée de onze ans et demi, entre le 18 janvier 1890 à l'hôpital Trousseau, salle Giraldès, n° 1.

Cette enfant présente, dans la région sus-hyoïdienne du côté droit, une tumeur saillante du volume d'une grosse noix. On sent cette tumeur immédiatement au-dessous du maxillaire, à un travers de doigt de la ligne médiane. En bas, elle arrive au niveau de la partie moyenne du cartilage thyroïde. Elle soulève la peau en formant un relief sensible. Elle est sous-aponévrotique et s'enfonce dans le plancher de la bouche ; cependant elle ne forme aucune saillie au-dessous de la langue, mais le doigt la sent facilement par la bouche. Les parents se sont aperçus de la présence de cette tumeur dès la naissance de l'enfant. A l'examen elle paraît adhérente à l'os hyoïde. La tension et la surface unie de la tumeur font penser à un kyste dermoïde plutôt qu'à un lymphangiome.

*Opération.* — La tumeur est énucléée complètement. Elle est intra-musculaire, adhérente par un petit pédicule fibreux à la partie latérale de l'os hyoïde.

La poche contient une petite quantité de liquide séreux transparent, à peine un peu laiteux, et un magma blanc ressemblant à du riz cuit. La paroi est très mince ; son examen histologique y a fait reconnaître un derme avec des papilles, et on a trouvé des poils dans le contenu sébacé.

---

## INDEX BIBLIOGRAPHIQUE DES KYSTES DE LA RÉGION SUS-HYOÏDIENNE LATÉRALE

**Laloy.** — *Observation du service de Flaubert de Rouen : Archives gén. de médecine,* 1839, vol. V, p. 269. — Femme de trente ans. Kyste apparu à l'âge de vingt-cinq ans derrière la branche montante du maxillaire, ayant acquis le volume du poing. Pédicule enfoncé dans la région parotidienne. Extrémité inférieure descendant jusqu'à un pouce de la clavicule. Incision. Contenu café au lait, avec paillettes de cholestérine. Excision partielle de la paroi.

**Gilles.** — *Archives gén. de médecine,* 1853, 3e série, vol. Ier, p. 82. — Enfant de vingt-six mois. Tumeur complexe contenant un fragment de maxillaire.

**Sicherer.** — *In* thèse de Bertherand, Strasbourg, 1845, p. 9. — Homme de dix-sept ans. Tumeur du côté droit du plancher de la bouche, développée depuis deux ans. Extirpation. Kyste contenant une once et demie de matière homogène athéromateuse.

**Rigaud.** — *In* thèse de Bertherand, Strasbourg, 1845, p. 9. — Femme de trente-quatre ans. Tumeur molle fluctuante, située sous le côté droit de la langue. Incision et injection d'une solution de nitrate d'argent. Contenu kystique : matière ressemblant à du suif fondu.

**Quain.** — *Medical times,* 1850, vol. XXI, p. 295. — Femme de trente-six ans. Kyste à sac mince et à contenu séreux développé depuis l'âge de seize ans, au-dessous et en avant de l'angle du maxillaire. Périodes successives d'accroissement et d'arrêt. Volume d'un œuf de pigeon.

**Hulke.** — *Medical times,* 1862, vol. II, p. 628. — Femme de vingt-trois ans. Kyste remplissant tout le côté droit de la bouche, situé entre la langue et le maxillaire inférieur, allant d'avant en arrière, depuis la symphyse jusqu'au pilier antérieur, descendant jusqu'au cartilage cricoïde, appliquant en haut la langue contre le palais. Incision. Issue d'une quantité considérable de matière fétide, ressemblant à du mastic, pendant plusieurs jours. Guérison.

**Giraldès.** — *Gazette des hôpitaux,* 1860, p. 13. — Petite fille. Tumeur congénitale, étendue depuis le lobule de l'oreille jusqu'au sternum, contenant des noyaux de cartilage et d'os, des kystes et de la matière graisseuse, attachée à l'os hyoïde au niveau d'une petite corne supplémentaire. Paroi épaissie recouverte d'une couche molle.

**Langenbeck.** — *Archiv f. Klin. Chir.,* 1861, Bd. I, s. 14 et 25. — Femme de dix-sept ans. Kyste situé sous l'angle du maxillaire, adhérent à l'apophyse styloïde, descendant jusqu'au cartilage cricoïde. Contenu athéromateux. Épithélium pavimenteux stratifié.

**Virchow.** — *Archiv f. pathol. Anat.,* 1866, Bd. XXXV, s. 208. — Femme de vingt-quatre ans. Kyste sous-maxillaire. Volume d'une noisette à

quatorze ans; volume d'un œuf d'oie à ving-deux ans. Deuxième kyste au-dessus du sternum. Extirpation de la tumeur supérieure; adhérences avec les carotides. Contenu sébacé, gras, épais. Paroi revêtue d'épiderme, contenant des masses cartilagineuses et des glandes sébacées.

**Legroux.** — *Bulletin de la Société anatomique,* 1867, p. 10. — Nouveau-né. Tumeur siégeant sur le pilier antérieur du voile du palais. Volume d'une pomme d'api. Extirpation. Kyste du volume d'une noisette renfermant dans sa paroi des glandes sébacées et sudoripares; masses cartilagineuses adjacentes.

**Paquet.** — *Observation de Denonvilliers : Archives gén. de médecine,* 1867, vol. II, p. 27. — Femme de dix-sept ans. Kyste ayant apparu, il y a cinq ans, avec le volume d'une noisette, puis ayant acquis la grosseur d'un œuf de dinde, occupant le côté gauche du plancher de la bouche. Extirpation. Épithélium pavimenteux stratifié.

**Lücke.** — *In* Pitha et Billroth, Bd. II, Abth. I, s. 126. — Femme de vingt-quatre ans, kyste dermoïde sous-maxillaire droit. Adhérence à l'apophyse styloïde. Extirpation.

**Schede.** — *Archiv f. Klin. Chir.,* 1872, Bd. XIV, p. 1, et *Archives gén. de médecine,* 1874, vol. I, p. 236. — Femme de vingt-deux ans. Kyste sous-maxillaire, apparu à onze ans. Accroissement rapide à partir de dix-sept ans. Étendu depuis l'apophyse mastoïde jusqu'à la partie médiane du cou. Extirpation. Contenu athéromateux. Paroi dermoïde.

**Esmarch.** — *Archiv f. Klin. Chir.,* 1876, Bd. XVIII, s. 224. — Garçon de cinq ans. Kyste sous-maxillaire droit, contenant un liquide brun, trouble. Épithélium plat, cholestérine.

**Padieu.** — *France médicale,* 1874, n° 32, p. 249. — Femme de vingt-quatre ans. Kyste sous-maxillaire. Contenu ressemblant à du miel fondu.

**Campenon.** — *In* thèse de Guérin, Paris, 1876, p. 28. *Observation du service de Giraldès.* — Garçon de onze ans. Kyste congénital du volume d'un œuf, situé entre le sterno-mastoïdien et le maxillaire inférieur, étendu depuis le lobule de l'oreille jusqu'à l'angle du maxillaire. Aucun relief dans la bouche. Ponction sans résultat, puis incision et excision partielle. Bouillie brunâtre comme un caillot.

**Malherbe.** — *Bulletins et Mémoires de la Soc. de chirurgie,* 1878, vol. IV, p. 258. — Femme de vingt-cinq à trente ans. Kyste à contenu huileux, ayant débuté à l'âge de cinq ou six ans. Injection d'alcool, guérison.

**Gueterbock.** — *Archiv f. Klin. Chir.,* 1878, Bd. XX, s. 985. — Homme de vingt-six ans. Kyste dermoïde sublingual gauche, développé depuis un an, gênant la phonation, la déglutition, la respiration. Énucléation. Adhérence à l'os hyoïde. Liquide épais avec cheveux crépus.

**Barbès.** — Thèse de Paris, 1879. — Femme de vingt-huit ans. Kyste dermoïde du volume d'un œuf de poule, siégeant sur le côté droit du plancher de la bouche, saillant du côté du cou. Incision. Matière sébacée et cholestérine. Bouquet de cheveux.

**Th. Anger.** *Bulletins et Mémoires de la Soc. de chirurgie,* 1881, vol. VII, p. 476. — Jeune femme. Kyste sus-hyoïdien avec saillie buccale. Extirpation partielle.

**Lievin** et **Falkson.** — *Deutsche Zeitsch. f. Chir.,* 1880, Bd. XIII, s. 391. — Fille de seize ans. Kyste en forme de bouteille, étendu depuis le conduit auditif externe jusqu'à l'os hyoïde. Extirpation. Contenu sébacé, paroi dermoïde.

**Buchanan.** — *Glasgow medical Journal,* 1882. — Femme de vingt et un ans. Kyste dermoïde du plancher de la bouche du côté droit, développé depuis trois ans, ayant gagné la ligne médiane et même le côté opposé. Extirpation. Matière sébacée. Épithélium plat.

**Gross.** — *In* thèse de Pillon, Nancy, 1883. — Deux observations : 1° Femme de trente ans. Kyste à contenu caséeux, développé depuis l'âge de vingt ans, sous le maxillaire inférieur du côté droit. Extirpation. Absence de poils.

2° Femme de vingt-deux ans. Kyste dermoïde à contenu caséeux ayant débuté à l'âge de onze ans, situé entre l'apophyse mastoïde et la région médiane du cou, saillant à l'extérieur et du côté de la bouche.

**H. Morris.** — *Medical Times and Gazette,* 1884, vol. I, p. 43. — Homme de quarante-cinq ans. Gros kyste sous-maxillaire saillant du côté de la bouche et du cou. Plusieurs ouvertures suivies de récidives. La cavité s'étend du maxillaire inférieur à l'os hyoïde.

Autre cas analogue.

**J. Bl. Sutton.** — *Transactions of the pathol. Soc. of London,* 1887, vol. XXXVII, p. 387. — Femme de vingt-sept ans. Kyste dermoïde du plancher de la bouche du côté droit. Contenu sébacé, sans poils.

**Tillaux.** — *Gazette des hôpitaux,* 23 juin 1885, p. 569. — Fille de dix-huit ans. Kyste dermoïde sus-hyoïdien médian et latéral gauche, dont l'origine remonte à l'âge de sept ans. Extirpation.

**Observation personnelle,** p. 168.

# II

## KYSTES DES RÉGIONS SOUS-HYOIDÏENNES

---

## CHAPITRE PREMIER

### KYSTES THYRO-HYOÏDIENS

On aurait pu réunir les kystes thyro-hyoïdiens aux kystes sus-hyoïdiens et linguaux dans une même description. Beaucoup de caractères communs rapprochent ces deux groupes : situation médiane sus-laryngée, attache à l'os hyoïde, développement vers la peau et quelquefois du côté de la bouche et du pharynx, origine branchiale, structure dermoïde ou mucoïde. Mais ayant surtout ici en vue une étude topographique des kystes branchiaux, on doit tenir compte de ce que la petite région intermédiaire à l'os hyoïde et au cartilage thyroïde est très distincte et très bien limitée. De plus, les kystes thyro-hyoïdiens ont mérité depuis longtemps d'occuper un chapitre à part dans les livres classiques, en raison de leur fréquence et de leur physionomie propre. Nous devons donc continuer à les étudier séparément, bien que leur analogie avec les kystes sus-hyoïdens entraîne quelques redites inévitables.

Boyer[1] est le premier chirurgien qui ait signalé les fistules interminables qui suivent l'ouverture spontanée ou chirurgicale des kystes thyro-hyoïdiens. « Il se forme quelquefois,

1. Boyer, *Traité des maladies chirurgicales*, 4e édition, t. VII, p. 31.

dit-il, entre l'os hyoïde et le cartilage thyroïde, sur la membrane qui les unit, derrière le muscle thyro-hyoïdien et le peaucier, une tumeur enkystée contenant une matière visqueuse jaunâtre. Cette tumeur a déjà pris un certain volume avant de devenir apparente en soulevant les parties qui la couvrent : elle peut subsister longtemps sans acquérir un volume considérable et sans causer aucune gêne ; mais elle est un objet de difformité, surtout pour les femmes, et les malades désirent en être débarrassés. Comme l'extirpation de cette tumeur est impossible, on pourrait croire qu'il suffit, pour la guérir, d'en faire l'ouverture avec un caustique ou avec l'instrument tranchant et de faire suppurer la poche au moyen des cathérétiques. L'expérience m'a appris le contraire. » Boyer rapporte ensuite que dans deux cas l'ouverture est restée fistuleuse malgré tous ses efforts. « On en conçoit, ajoute-t-il, aisément la raison : pour que des parties couvertes de bourgeons charnus et en suppuration se réunissent, il faut qu'elles se touchent immédiatement ; or la chose est impossible ici ; de quelque manière qu'on s'y prenne, il restera toujours un intervalle entre la partie du foyer qui correspond au muscle thyro-hyoïdien et la partie postérieure qui repose sur la membrane thyro-hyoïdienne. » Après cela l'illustre chirurgien conclut qu'il convient de retarder autant que possible l'ouverture, et de prévenir le malade des conséquences de cette ouverture. Il était intéressant de rappeler ces premières considérations sur les kystes thyro-hyoïdiens, car les difficultés de la cure et la théorie mécanique de Boyer pour expliquer ces difficultés sont restées des notions classiques pendant plus de cinquante ans. Aujourd'hui on doit encore admirer l'exactitude avec laquelle Boyer sut observer les faits cliniques ; mais ses interprétations n'ont plus qu'un intérêt historique.

D'ailleurs Dupuytren[1] démontra de bonne heure que l'extir-

1. Dupuytren, *Gazette des hôpitaux*, t. IV, 26 juillet 1831, n° 26, p. 101.

pation des kystes thyro-hyoïdiens était parfaitement praticable, contrairement à l'assertion de Boyer. Il fit, en effet, dès 1831, cette opération sur une fillette de treize ans pour un kyste dont l'origine remontait à l'âge de quatre ans. Ce kyste était adhérent par sa face profonde et contenait « une véritable matière mélicérique dans laquelle le chirurgien crut apercevoir quelques poils. » La présence d'un pareil contenu kystique n'inspira pendant longtemps aucune théorie pathogénique rationnelle. On ne pouvait pas alors établir une relation entre la nature du produit sécrété et la structure de la paroi sécrétante. Malgaigne[1], ayant décrit, au lieu et place de l'intervalle creux de Boyer, une bourse muqueuse, considéra les kystes thyro-hyoïdiens comme des hygromas, et son opinion fut assez généralement acceptée jusqu'à Nélaton. Ayant remarqué que le liquide d'un de ces kystes était muqueux plutôt que séreux et que, de plus, la cavité se prolongeait jusque sous la base de la langue, Nélaton[2] pensa qu'il s'agissait « d'un kyste formé par l'ampliation d'un follicule sous-muqueux » et proposa le nom de grenouillette sous-hyoïdienne, comme pour rappeler l'analogie de cette tumeur avec les grenouillettes vulgaires sublinguale et sous-maxillaire. Enfin, J. Paget[3] rapporte une observation de kyste thyro-hyoïdien chez un homme de cinquante à soixante ans, avec un contenu jaune brunâtre semblable à du miel, mélangé de cristaux de cholestérine. Ce kyste, comme celui de Dupuytren, était probablement dermoïde; mais le chirurgien anglais n'en eut pas non plus la pensée.

Il faut arriver au traité des tumeurs de Broca pour voir appliquer aux kystes thyro-hyoïdiens la théorie pathogénique de l'enclavement épithélial développée par Verneuil. Broca[4]

1. Malgaigne, *Traité d'anatomie chirurgicale,* t. II, p. 131; 1859.
2. Nélaton, *Éléments de pathologie chirurgicale,* 1854, t. III, p. 384.
3. J. Paget, *Lectures on surgical pathology,* 1865, p. 391 et 415.
4. P. Broca, *Traité des tumeurs*, t. II, p. 79, notes 1 et 2; 1869.

rapporte deux cas de kystes dermoïdes thyro-hyoïdiens. L'un fut observé sur une fillette de dix ans : il existait depuis quatre ans et offrait le volume d'une noisette ; l'ouverture donna issue à de la matière sébacée. L'autre appartenait à un garçon de dix-sept ans. Découvert à l'âge de treize ans, il avait acquis les dimensions d'un œuf de poule ; il contenait de la matière sébacée et des poils.

A partir de la publication des faits de Broca, les observations se succèdent en devenant moins rares : observations du *Bordeaux médical*[1] en 1872, de Heurtaux[2], de Panas[3], de Houel[4], de Faucon[5] en 1874, de Tillaux[6], de Tapret[7] en 1875, de Gironde[8] en 1879, de Demons en 1885, de Lannelongue[9] en 1886, de Duménil[10] en 1887. La question a d'ailleurs été déjà résumée dans les thèses inaugurales de Affre (1875) et de Jacques Fauvel (1887).

## ANATOMIE PATHOLOGIQUE

Il est intéressant de rappeler tout d'abord une observation qui établit directement l'origine branchiale des kystes dermoïdes et mucoïdes thyro-hyoïdiens, et qui montre que, dans cette région comme en d'autres, on trouve la plus étroite parenté entre les kystes et les fistules branchiales ; c'est une observation de Heschl[11], qui rencontra « sur le cadavre d'un

1. *Bordeaux médical*, 1872, p. 211.
2. Heurtaux, *Nouv. Dict. de médecine et de chirurgie pratiques*, t. XIX, p. 753, art. Kystes ; 1874.
3. Panas, *Bull. de la Soc. de chir.*, 1874, 3e série, t. III, p. 235.
4. Houel, *Bull. de la Soc. de chirurgie*, 23 avril 1874, 3e série, t. III, p. 220, et *Gazette des hôpitaux*, 1874, p. 491.
5. Faucon, *Bull. de la Soc. de chir.*, 1874, 3e série, t. III, p. 245, obs. II.
6. Tillaux, obs. *in* Affre, thèse de Paris, 1875, n° 373, p. 31.
7. Tapret, obs. *ibid.*, p. 36.
8. Gironde, *Lyon médical*, 1879, t. XXXI, p. 537.
9. *Traité des kystes congénitaux*, 1886, obs. XXVI, p. 149.
10. Duménil, *in* Fauvel, thèse de Paris, 1887, p. 64 et suiv., 2 obs.
11. Heschl, *Ueber die Dermoid-Cysten, Prager Vierteljahrschrift f. die prakt. Heilk.*, XVIIter jahrg., 1860, IVter Bd. *Original Aufsætze*, s. 48. Déjà cité *in Traité des kystes congénitaux*, 1886, p. 22 et p. 224.

homme de soixante-trois ans un petit sac du volume d'une aveline, à contenu sébacé, reposant sur une petite dépression peu profonde de l'os hyoïde, tapissé d'un épiderme couvert de poils et qui s'ouvrait par l'intermédiaire d'un étroit canal à la surface de la peau, un peu à gauche et au-dessous du milieu de l'os hyoïde. Dans ce cas intéressant, le revêtement du sac se continuait avec l'épiderme, et l'orifice cutané était tout à fait uni, sans trace de cicatrice, en sorte que la communication avec l'extérieur était primitive et non accidentelle. » C'est le seul cas de fistule primitive qui soit venu à notre connaissance. On ne doit pas le confondre avec les faits de fistules consécutives, qui sont très communes et que Boyer connaissait déjà.

Bien que les kystes thyro-hyoïdiens d'un certain volume se montrent à découvert immédiatement après l'incision de la peau et des couches sous-cutanées, ils ne se développent pas dans le tissu cellulaire sous-cutané. La description de Boyer est exacte ; la tumeur est placée au-dessous de l'aponévrose superficielle du cou, qui engaine de chaque côté superficiellement les muscles sterno-hyoïdiens et au-dessous les muscles thyro-hyoïdiens ; elle occupe l'espace compris entre cette couche musculo-aponévrotique et la membrane thyro-hyoïdienne, sous le bord inférieur de l'os hyoïde. A mesure qu'elle s'accroît, elle dilate la loge qui la contient ; elle pourrait repousser en arrière la membrane thyro-hyoïdienne et faire saillie du côté du pharynx, entre l'épiglotte et la base de la langue, comme Dupuytren l'avait déjà noté dans un cas ; mais le développement dans cette direction est exceptionnel. La tumeur se dessine beaucoup plus souvent en avant au-dessus du larynx ; elle soulève et rejette en dehors de chaque côté le peaucier et les muscles sterno et thyro-hyoïdiens, et elle n'est plus séparée de la peau sur la ligne médiane que par le tissu cellulaire sous-cutané et l'aponévrose cervicale superficielle distendue et amincie. Ses parties latérales sont recouvertes en plus par les muscles précédents.

En général, les kystes thyro-hyoïdiens deviennent apparents de bonne heure. On les aperçoit dès qu'ils ont le volume d'un pois ou d'une noisette. Plus tard ils atteignent les dimensions d'un œuf de poule. Leur forme la plus commune est celle d'un ovoïde à grand axe dirigé transversalement ; s'ils sont quelquefois médians et symétriques, ils s'étendent en général un peu plus d'un côté que de l'autre. Les gros kystes dépassent la région thyro-hyoïdienne et remontent parfois un peu au-dessus de l'os hyoïde ; mais le plus souvent ils descendent au-devant du cartilage thyroïde, de telle sorte que le point culminant de la tumeur correspond dans certains cas à la face antérieure du larynx.

On a noté à peu près constamment une adhérence de la paroi kystique avec l'os hyoïde, adhérence primitive comme toutes celles du même genre, siégeant sur un point limité du bord inférieur ou de la face antérieure de l'os. La surface osseuse offre quelquefois à ce niveau une petite dépression en fossette. L'adhérence s'établit par contact direct de la paroi arrondie du kyste avec le périoste, ou par un pédicule tantôt creux, tantôt plein, disposé en ligament. Nous avons enlevé chez un petit garçon un kyste dermoïde thyro-hyoïdien du volume d'une noisette, qui était relié à la surface de l'os hyoïde par un mince cordon fibreux. D'autres adhérences plus ou moins solides, mais celles-ci secondaires, peuvent unir le kyste à différents points de la loge thyro-hyoïdienne, aux muscles en particulier, et principalement à la membrane thyro-hyoïdienne.

Les deux variétés de kystes dermoïde et mucoïde se montrent dans des proportions différentes : sur vingt-deux cas réunis, dix-huit fois la nature du contenu et la structure de la paroi sont indiquées ; on compte quinze kystes dermoïdes et trois kystes mucoïdes. Il n'y a pas lieu de décrire longuement ni la paroi ni le contenu. Le contenu est une matière sébacée blanchâtre, plus ou moins molle, parfois mélangée d'une certaine quantité de liquide (Panas), quelquefois teintée en brun

par du sang épanché (Paget). On y trouve de la matière grasse, des débris d'épithélium, des cristaux de cholestérine, enfin, dans la moitié des cas, huit fois sur quinze, des poils plus ou moins nombreux, tantôt fins et courts, tantôt longs de plusieurs centimètres (Panas, Duménil), généralement décolorés. L'épithélium de la paroi est pavimenteux, stratifié, et pourvu quelquefois d'une couche cornée et d'un stratum granulosum avec grains d'éléidine (Vassaux, Lannelongue et Achard). Le derme avec ses papilles ou privé d'elles (Gironde, Chandelux) contient quelquefois des glandes sébacées (Lannelongue, Vassaux), des follicules pileux avec des poils implantés, et même des glandes sudoripares imparfaitement développées, formées seulement d'un tube simple sans pelotonnement de l'extrémité profonde et analogue aux glandes sudoripares que Moll a décrites dans les paupières.

Le contenu des kystes mucoïdes est un liquide filant, transparent ou trouble, en rapport avec la constitution de la paroi, qui est revêtue d'un épithélium vibratile (cas de Nélaton[1], de Houel[2], de Tapret[3]).

## ÉTUDE CLINIQUE

Sur dix-neuf cas dans lesquels le sexe est indiqué, treize appartiennent au sexe masculin, six au sexe féminin. L'âge des sujets, au moment où le kyste est examiné, varie entre quatre et soixante ans; dix-sept fois sur vingt-deux, il s'agissait d'enfants ou de jeunes hommes au-dessous de vingt-cinq ans. Cette désignation de l'âge n'a d'ailleurs qu'une importance secondaire, car lorsque le malade réclame un traitement, il porte son kyste depuis un temps plus ou moins long, depuis plusieurs mois ou plusieurs années. Un malade opéré

1. Nélaton, obs. recueillie par Th. Anger, *in* Dumoulin, thèse de Paris, 1866.
2. Houel, *loco cit.*
3. Tapret, obs. *in* thèse de Affre, Paris, 1875, obs. II, p. 36.

par Dupuytren[1] à l'âge de cinquante ans avait son kyste depuis l'enfance. C'est, en général, dans l'enfance ou l'adolescence que la tumeur devient apparente. On n'a pas rencontré ici de kystes à proprement parler congénitaux, c'est-à-dire visibles chez le nouveau-né; comme Broca le faisait déjà remarquer en 1869, le bourgeon d'origine du kyste est seul congénital, et non le kyste lui-même, caractère commun aux kystes dermoïdes et mucoïdes de plusieurs régions.

La tumeur se montre d'abord sous la forme d'une petite masse arrondie du volume d'un pois ou d'une noisette, sur le plan médian au-dessus du cartilage thyroïde. Son développement est plus ou moins rapide; en quelques mois, en quelques années, le kyste atteint le volume d'une noix, d'un œuf de poule. Sa surface est arrondie et lisse; et comme la poche est peu tendue d'habitude, la consistance est en général mollasse; on constate assez aisément la fluctuation. La peau qui recouvre le kyste est normale et conserve sa mobilité; en prenant la tumeur entre les doigts, on arrive souvent à la séparer des tissus qui la supportent et à circonscrire une base assez étroite, une sorte de pédicule. Mobile par son sommet, elle paraît adhérente par sa face postérieure.

Par exception, la poche se développe en arrière en même temps qu'en avant. Dupuytren avait déjà constaté le fait; il avait vu un kyste du volume d'une orange faire saillie au-devant de l'épiglotte en soulevant la muqueuse de la base de la langue.

Les kystes thyro-hyoïdiens étant quelquefois étroitement rattachés à la partie supérieure du larynx, on conçoit qu'ils suivent les mouvements d'ascension et de descente de cet organe, comme les tumeurs du corps thyroïde. C'est ce qu'a vu Panas dans un cas. Cependant il suffit que le kyste, au lieu de descendre au-devant du cartilage thyroïde, se développe au

1. Dupuytren, obs. recueillie par Rognetta, *Rev. médicale française et étrangère*, 1834, t. Ier, p. 379, obs. VI.

niveau de l'os hyoïde pour que cette mobilité devienne moins sensible. Elle peut même paraître manquer complètement (Tapret). Les troubles fonctionnels sont habituellement nuls ou peu importants. Gironde a noté cependant un peu de salivation; Panas, une difficulté dans les mouvements du larynx. Mais le principal inconvénient est la difformité, et il est, en général, le seul, tant qu'il ne survient pas de complication.

La région thyro-hyoïdienne est celle où les kystes dermoïdes ont le plus de tendance à s'ouvrir spontanément après inflammation et à se transformer par suite en fistules. La mobilité extrême de l'appareil laryngo-hyoïdien explique aisément cette terminaison. La parole et principalement la déglutition impriment au larynx des mouvements énergiques d'ascension et de descente pendant lesquels le kyste est non seulement entraîné, mais comprimé par les contractions musculaires, ce qui l'expose à de nombreux froissements. Il n'en faut pas davantage pour qu'il survienne fréquemment des poussées inflammatoires légères, qui ont pour conséquence tôt ou tard l'ouverture spontanée du kyste. Cette ouverture peut du reste avoir lieu de bonne heure. Un malade de Tapret âgé de cinq ans et demi était déjà atteint d'une fistule consécutive. Nous avons vu un collégien âgé de seize ans qui portait une de ces fistules depuis l'âge de huit ans; le kyste avait été reconnu à quinze mois. Le volume de la tumeur et la distension de la peau n'ont qu'une médiocre importance au point de vue de ces complications, et un kyste volumineux peut rester clos et indolent pendant de longues années. C'est qu'en effet l'intervention de l'élément inflammatoire semble être la cause déterminante de la perforation du kyste. Nous avons dit que les mouvements du larynx provoquaient une irritation plus ou moins vive; l'action des topiques irritants peut aussi faciliter l'ouverture, témoin le cas de Tapret : « Il est facile, dit-il, de s'assurer que la tumeur grossit et durcit sensible-

ment quand on provoque une production de salive pendant un certain temps. La tumeur, dans l'intervalle des repos, diminue de volume et de consistance. Peu après la peau rougit, s'amincit sous l'influence de la teinture d'iode, et l'ouverture spontanée du kyste laisse échapper un liquide légèrement opalin et filant. » Deux points ressortent de cette relation; d'abord l'inflammation a été peu vive, puisque le contenu expulsé ne ressemble pas à du pus; en second lieu, la tumeur paraît s'être ouverte en partie sous l'influence des applications iodées.

Le cas de Heschl, dans lequel l'état fistuleux est primitif et congénital, est tellement exceptionnel dans la région qu'il doit être rappelé; il est comparable à tous égards aux kystes médians du nez précédemment décrits. L'âge peu avancé des malades chez lesquels l'ouverture spontanée a eu lieu pourrait faire soupçonner que, chez eux, le kyste était en rapport plus intime avec la peau que dans les cas ordinaires. Ce n'est pas nécessaire; mais il est possible que les fistules congénitales soient moins rares que ne le ferait croire l'unique observation de Heschl. C'est un point qui reste à déterminer.

La fistule une fois créée, de quelque manière que ce soit, reste permanente. Le trajet n'a aucune tendance à se cicatriser; il résiste même en général à tous les irritants employés, comme l'a si bien vu Boyer. La raison n'en est pas dans la mobilité du larynx ni dans l'impossibilité pour la paroi de la cavité de se rapprocher, mais dans la présence du revêtement épithélial et des glandes de la paroi, qui continuent à sécréter de la matière sébacée et même fournissent des poils. Tout cela s'oppose à la réunion définitive. Il arrive parfois que, l'orifice cutané se fermant passagèrement, le produit de sécrétion s'accumule dans la partie profonde de la cavité; la collection qui se forme ainsi ne tarde pas à s'ouvrir de nouveau; de là des récidives, des fistules qui peuvent se reproduire plusieurs fois. La fistule persiste sur toute la longueur du

trajet, de telle sorte qu'un stylet arrive facilement jusqu'à l'os hyoïde, point d'attache des kystes et lieu de terminaison des fistules après que la rétraction a ramené la poche kystique au diamètre d'un trajet. On pourrait donner à ces fistules, dont la longueur varie selon le siège de l'orifice cutané, le nom de dermo-hyoïdiennes branchiales. A mesure que la poche kystique se développe, elle s'étend sous la peau beaucoup plus loin vers le larynx que vers le menton. Aussi n'y a-t-il pas lieu de s'étonner si l'on trouve l'orifice cutané de la fistule à la partie moyenne du cartilage thyroïde, au niveau du cricoïde et même plus bas. Ainsi donc l'extrémité profonde de la fistule est fixe et correspond à l'os hyoïde; l'extrémité cutanée occupe un siège variable selon le point où a lieu l'ouverture accidentelle du kyste.

En résumé, les kystes thyro-hyoïdiens présentent deux inconvénients principaux : le premier est une difformité, le second est la transformation du kyste en une fistule persistante.

Le diagnostic n'offre pas de difficulté sérieuse. L'âge peu avancé des sujets au moment de l'apparition de la tumeur, le siège de cette tumeur, son développement lent et progressif, son indolence parfaite, une longue période stationnaire succédant à une phase d'accroissement : tous ces caractères réunis doivent faire penser au kyste branchial thyro-hyoïdien. Ce diagnostic est basé sur les études faites dans ces vingt dernières années : l'examen anatomique de ces kystes après leur ablation a démontré leur nature dermoïde ou mucoïde. En s'appuyant sur des conceptions hypothétiques, Boyer, et surtout Malgaigne, qui a décrit une bourse séreuse thyro-hyoïdienne, ont admis la possibilité d'un hygroma de cette bourse séreuse. D'un autre côté, Nélaton a pensé qu'un kyste muqueux de la base de la langue pouvait se développer vers la région thyro-hyoïdienne. Mais ni l'hygroma ni le kyste muqueux n'ont été l'objet d'une démonstration anatomique. Ajoutons que le jeune

âge des sujets et la marche spéciale des kystes dermoïdes ne sont en rapport ni avec l'idée d'un hygroma ni avec celle d'un kyste muqueux. On ne comprend pas pourquoi un hygroma se montrerait de préférence et presque exclusivement dans le jeune âge. Quant aux kystes glandulaires, leur tendance naturelle les porterait à se développer sous la muqueuse dont ils dépendent, et nullement du côté de la peau. Les hypothèses de Boyer, de Malgaigne et de Nélaton attendant encore une démonstration, et, n'étant nullement d'accord avec les faits, il n'y a pas lieu de s'y arrêter davantage.

Le traitement des kystes thyro-hyoïdiens est le même que celui des kystes sus-hyoïdiens. La guérison peut être obtenue et l'a été sans doute quelquefois à l'aide d'injections caustiques, injections iodées, injections d'alcool (Duménil); mais il est amplement démontré que ces moyens sont généralement insuffisants, et l'opinion de Boyer à cet égard est vraie. Les kystes et les fistules résistent à tous les procédés autres que l'extirpation ou la destruction entière de la paroi du trajet. L'extirpation, n'offrant ni grande difficulté ni danger sérieux, doit être préférée comme plus sûre ; mais elle doit être faite minutieusement et être très complète si l'on veut éviter une récidive.

On pratiquera l'incision des tissus au-devant du kyste suivant le grand axe de la tumeur, plutôt transversalement, de manière à dissimuler la cicatrice dans un pli transversal du cou. La dissection de la paroi est la partie délicate de l'opération, à cause de la minceur de cette membrane. Le kyste se laisse d'habitude énucléer aisément sur la plus grande partie de sa surface. Ce n'est qu'au niveau de la partie postérieure adhérente, sur la membrane thyro-hyoïdienne, sur l'os hyoïde, qu'on est obligé de recourir au bistouri et aux ciseaux courbes. En cas d'incertitude sur l'ablation complète de la partie adhérente à l'os, il est prudent de ruginer ou de cautériser la surface osseuse. On doit ensuite chercher la réunion par première intention en drainant la plaie qu'il est impossible de comprimer.

Contre les fistules consécutives à l'ouverture accidentelle, c'est encore l'extirpation qui convient le mieux; mais elle n'est pas sans difficulté. La dissection est rendue moins laborieuse par l'introduction préalable d'une sonde volumineuse dans le trajet, ou mieux par l'introduction d'un stylet rigide en forme d'une *L* italique dont un aide maintient l'une des branches dans la fistule durant toute l'opération; nous avons vu Nélaton et Denonvilliers employer ce moyen et le recommander.

On peut encore obtenir la guérison plus simplement par le procédé du raclage. Le trajet étant incisé sur toute sa longueur, la paroi peut être enlevée à l'aide de la curette tranchante. Dans ce genre d'extirpation, tout comme dans le procédé par dissection, il importe de n'oublier aucun point, aucun diverticule de la fistule, et pour cela il convient d'enlever partout une épaisseur suffisante des tissus autour du trajet.

---

## CHAPITRE II

### KYSTES MÉDIANS SOUS-LARYNGÉS

On a vu que les kystes dermoïdes pouvaient être rencontrés sur tous les points du plan médian du cou, depuis le cartilage thyroïde jusqu'au plancher buccal. On en trouve également plus bas, au-devant du larynx et de la trachée jusqu'au sternum et même jusque dans le médiastin, et dans les poumons, organes d'origine médiane. Il en existe aussi sur la face antérieure du sternum.

Les observations de kystes dermoïdes médians sous-laryngés

du cou sont rares. Nous n'en connaissons qu'un petit nombre d'observations, dont trois se rapportent à des kystes de la partie moyenne du cou : une nous est personnelle, les deux autres sont celles de Jouon[1] et de Giraldès[2]. Dans trois autres faits il s'agit de kystes dermoïdes de la fossette sus-sternale (Bidder[3], Tachard[4], Després[5]); enfin nous avons opéré ces jours derniers un cas complexe et curieux. Deux poches dermoïdes, l'une sous-laryngée, l'autre sus-sternale et presque intra-thoracique, indépendantes l'une de l'autre, étaient accolées à une fistule congénitale ouverte en avant du sternum, sans communiquer avec elle.

La petite fille de onze ans qui est le sujet de notre première observation nous a offert un exemple de la transformation d'une fistule branchiale en kyste. Elle portait, près de la ligne médiane, sur la partie antérieure du cartilage cricoïde, une tumeur du volume d'une noisette, et cette tumeur présentait à son centre un point semblable à la trace d'un follicule pileux; elle était très mobile sur les parties profondes, et la peau était aussi mobile au-devant d'elle. La mère nous apprit que l'enfant était venue au monde avec une fistule congénitale qui s'était fermée, et à laquelle avait succédé une petite grosseur qui, après être restée longtemps stationnaire, avait ensuite augmenté peu à peu de volume. L'incision donna issue à un liquide visqueux couleur gelée de groseille; j'excisai la plus grande partie de la poche et cautérisai le fond avec le nitrate d'argent. La poche adhérait probablement au larynx, mais on ne put s'en assurer. La plaie guérit rapidement. L'examen de la partie enlevée montra qu'il s'agissait d'une membrane

1. Jouon, *in* Heurtaux, *Nouv. Dict. de médecine et de chirurgie pratiques,* art. Kystes, p. 736.
2. Giraldès, *Bull. de la Soc. anatom.,* 1847, p. 96.
3. Bidder, *Archiv f. Klin. Chir.,* 1876, Bd. XIX, s. 434.
4. Tachard, *Rev. médicale de Toulouse,* 1878, p. 321.
5. Després, *Kyste dermoïde de la fossette sus-sternale : Gazette des hôpitaux,* 1888, p. 393.

à structure cutanée, pourvue de papilles aplaties et presque effacées en certains points, mais saillantes et normales en d'autres, revêtue d'un épithélium pavimenteux. Cette structure ne permettait pas de s'arrêter à l'hypothèse d'un kyste sébacé, qui aurait pu se présenter à l'esprit tout d'abord, à cause de la présence d'une petite dépression qui occupait le sommet du kyste. C'est un exemple de kyste branchial consécutif à l'occlusion d'une fistule.

Le sujet de l'observation de Jouon était un homme de vingt-cinq ans entré dans le service de Velpeau, en 1859, pour une tumeur du volume d'une noix, située immédiatement au-dessous du larynx, sur la ligne médiane, au-devant des premiers anneaux de la trachée, arrondie et mobile sous la peau. Cette tumeur avait débuté quinze ans auparavant. Restée longtemps avec le volume d'une noisette, elle s'était accrue depuis un an. Une ponction faite deux mois avant l'entrée à l'hôpital avait retiré un liquide comparé à de l'huile. L'énucléation fut faite sans difficulté, le kyste n'étant pas adhérent. La paroi, épaisse d'un demi-millimètre, était revêtue d'un épithélium cylindrique à cils vibratiles.

Giraldès a eu l'occasion d'extirper à un jeune homme de vingt et quelques années un kyste médian du cou situé à égale distance du cartilage thyroïde et de la poignée du sternum. Ce kyste, du volume d'une grosse noix, mobile sous la peau, fluctuant, ne suivait pas les mouvements d'ascension du larynx au moment de la déglutition. Une ponction donna issue à un liquide crémeux, puriforme, dans lequel se trouvaient quelques poils blancs. Après l'extirpation, on trouva une paroi à surface libre, blanche et nacrée, sur laquelle étaient encore implantés quelques poils blancs, comme ceux qui avaient été extraits par la ponction. La nature dermoïde de ce kyste ne saurait donc être l'objet d'un doute.

Les observations des kystes de la fossette sus-sternale ont beaucoup de ressemblance entre elles. Les malades de Bidder

et de Tachard étaient deux femmes de vingt-cinq et vingt-huit ans. Leurs kystes, datant de l'âge de douze ans dans le premier cas, de l'âge de huit ans dans le second, avaient acquis un volume assez considérable. Celui de Bidder n'avait pas moins de six centimètres de hauteur sur sept de largeur et pénétrait dans le médiastin en arrière du sternum. Le malade de Després, jeune homme de dix-neuf ans, avait sa tumeur depuis l'âge de six ans. Après un accroissement lent durant quelques années, cette tumeur avait atteint le volume d'un œuf de poule, remontait vers le larynx et empiétait en bas sur le sternum. Elle ne s'élevait pas avec le larynx. Pendant l'extirpation, Després put constater une adhérence de la paroi avec le sternum. Tachard avait trouvé une adhérence avec la trachée.

Un exemple complexe de double kyste sous-laryngé et rétro-sternal avec fistule congénitale s'est offert à nous récemment et a présenté tout d'abord de sérieuses difficultés de diagnostic. Une petite fille portait sur la région médiane du cou une tumeur du volume d'une petite orange, sphérique, empiétant sur le larynx et descendant au-dessous de la fourchette sternale. Cette tumeur, d'origine congénitale, s'était déjà enflammée il y a deux ans; prise alors pour un goitre kystique, elle avait été incisée. Un examen attentif fit porter le diagnostic de kyste dermoïde. Mais en outre un orifice fistuleux s'ouvrait au-devant du sternum, sur la ligne médiane, à un centimètre et demi au-dessous de la fourchette sternale. Contrairement à ce qu'on aurait pu croire, un stylet engagé dans la fistule ne pénétrait pas dans la poche précédente; il suivait un trajet ascendant sur le côté droit du cou, au-devant des gros vaisseaux. Le kyste fut incisé; il en sortit du pus mélangé à du sang et une matière solide ressemblant à du mastic. Ensuite on procéda à l'extirpation du trajet fistuleux; quand on fut arrivé au-dessus du sternum, l'extrémité du stylet s'engagea dans un nouveau kyste, situé en partie sur la fourchette sternale et en partie dans le

thorax. Sa paroi était accolée à l'aorte. Cette seconde poche contenait de la matière sébacée et des poils follets.

En résumé, un trajet canaliculé, ouvert au-devant du sternum, aboutissait profondément à un kyste intra-thoracique. On peut supposer que la poche sous-laryngée s'est développée primitivement dans ce même trajet, ou qu'elle représente un kyste indépendant (V. obs. IX, p. 190).

Le contenu de ces kystes était constitué par de la matière sébacée épaisse, comparée à du fromage blanc. Dans un cas, celui de Tachard, il y avait aussi des poils. Bidder n'arriva à évacuer le contenu qu'après l'avoir liquéfié au moyen d'injections répétées d'acide phénique. Il fit ensuite une injection iodée, et la guérison aurait été complète au bout de quinze jours. Sans discuter ce résultat opératoire, on doit le réserver, quinze jours ne suffisant pas pour donner l'assurance qu'il n'y aura pas de récidive ultérieurement.

Un certain nombre de kystes dermoïdes ont été observés sur la ligne médiane au-devant du sternum : six observations de ce genre ont été réunies dans le *Traité des kystes congénitaux*[1]; H. Clutton en a publié une nouvelle en 1887. Ces kystes médians peuvent être adhérents au sternum plus ou moins profondément déprimé (cas de Nélaton), ou complètement indépendants de la surface osseuse, d'ailleurs restée normale (cas de Clutton)[2]. Ce rapport profond est, avec la situation médiane, la seule particularité à noter.

Chrétien[3], de Poitiers, a publié récemment, dans les *Bulletins de la Société anatomique,* l'observation d'une femme de vingt-six ans, atteinte d'un kyste congénital de la région présternale. A l'âge de dix ans, une rupture spontanée du kyste

1. *Traité des kystes congénitaux,* p. 234, et obs. XXVIII, p. 195. — Obs. de Venot, *Gaz. médicale de Paris,* 1837, p. 618 ; de J. Cloquet, *Bull. de la Soc. de chir.,* 1855, t. V, p. 235 ; de Ed. Simon, *Bull. de la Soc. anatom.,* 1858, p. 129 ; de Nélaton, thèse de Dumoulin, Paris, 1866, p. 26 ; de Landrieux, *Bull. de la Soc. anatom.,* 1868, p. 439.
2. H. Clutton, *Trans. of the pathol. Soc. of London,* 1888.
3. Chrétien (de Poitiers), *Bull. de la Soc. anatom.,* octobre 1889.

fut suivie d'un état fistuleux, puis le kyste finit par se reconstituer. De nouvelles ruptures également spontanées se reproduisirent en 1883 et en 1888. Enfin l'extirpation mit fin aux accidents. On trouva une paroi kystique revêtue d'un épithélium cylindrique. C'était donc un cas de kyste mucoïde pré-sternal.

Les kystes sous-thyroïdiens sont les plus intéressants au point de vue pratique. Leur histoire clinique, tout incomplète qu'elle est encore, nous offre déjà un certain nombre de caractères qui méritent d'être relevés. Ils occupent différentes hauteurs, depuis le larynx jusqu'au sternum. Ils sont encadrés, pour ainsi dire, entre les deux muscles sterno-mastoïdiens. Giraldès et Després ont noté que les kystes qu'ils ont observés n'étaient pas mobiles avec le larynx. Ce fait est en rapport, dans le cas de Després, avec l'adhérence de la paroi kystique au sternum, et, sans doute dans les deux cas, avec l'indépendance de cette paroi et de la trachée. Quoi qu'il en soit, l'immobilité du kyste pendant l'ascension du larynx est un caractère clinique important, en ce qu'il permet d'établir qu'il ne s'agit pas d'une tumeur du corps thyroïde. Ajoutons que les kystes adhérents à la trachée (Tachard) doivent nécessairement être mobiles avec cet organe.

L'apparition des kystes remonte plus souvent à la deuxième enfance qu'à la naissance; leur développement est lent et dure plusieurs années. La puberté peut être l'occasion d'une poussée d'accroissement (Bidder). Parvenus à un certain volume, ils forment des tumeurs arrondies parfaitement régulières et fluctuantes.

Les caractères anatomiques sont ceux des kystes dermoïdes dans la plupart des cas. Le fait de Jouon était cependant un exemple de kyste mucoïde : revêtement de la paroi par un épithélium cylindrique, et contenu liquide, muqueux. Le kyste pré-sternal observé par Nélaton était revêtu en grande partie d'un épithélium pavimenteux et sur une petite région par un épithélium cylindrique à cils vibratiles.

Lorsqu'on hésite sur le diagnostic de l'affection, on peut faire une ponction exploratrice. C'est même une précaution nécessaire, dans un certain nombre de cas au moins. Mais on ne saurait attribuer à cette ponction un effet curatif. La vraie méthode de traitement est l'extirpation, qui est facile à faire en général. Les difficultés n'apparaissent que dans les cas exceptionnels, comme celui de Bidder et le nôtre, où le kyste présente un prolongement rétro-sternal. En pareille occurrence on pourrait être contraint de se borner à une résection partielle de la poche, sauf à soumettre la partie profonde à l'action d'un liquide caustique, comme une solution de chlorure de zinc.

Obs. IX. — *Kyste branchial pré-laryngé. Fistule pré-sternale et deuxième kyste situé derrière la fourchette du sternum.* — La nommée Bertin (Louise), âgée de dix ans, entre le 12 juin 1890 à l'hôpital Trousseau, salle Giraldès.

Le père et la mère sont bien portants; on ne trouve dans la famille aucune anomalie congénitale.

L'enfant elle-même n'a pas d'autre antécédent pathologique qu'une rougeole survenue à l'âge de trois ans.

Elle est venue à l'hôpital pour une tumeur du volume d'une orange, sphérique, occupant la région médiane du cou, empiétant sur le larynx en haut et descendant jusqu'au voisinage du thorax. Latéralement, elle dépasse le muscle sterno-mastoïdien. La peau qui la recouvre est un peu œdématiée; on voit à sa surface deux cicatrices : une médiane, trace d'une trachéotomie faite il y a longtemps; une latérale, provenant d'une incision faite il y a deux ans pour ouvrir la tumeur. Elle donna issue à du pus, dit l'enfant.

L'origine de la tumeur remonte à la naissance. Dès cette époque, les parents s'aperçurent que le cou était anormalement gros. Cette tuméfaction a augmenté ensuite avec lenteur.

L'enfant porte aussi sur la ligne médiane du tronc, à un centimètre au-dessous de la fourchette sternale, une fossette de la largeur d'une petite lentille, circulaire, à bord déprimé, avec le commencement d'un trajet qu'on voit se diriger de bas en haut. L'orifice fistuleux est entouré d'une zone pigmentée large d'un centimètre,

avec un peu d'hypertrophie de la peau et des poils follets qui n'existent pas ailleurs. Il s'écoule de temps en temps de la fistule une goutte transparente comme perlée. Il n'en est jamais sorti ni pus ni matière sébacée.

Nous pensons que l'orifice fistuleux est l'ouverture de la quatrième fente branchiale restée ouverte en un point. Il a été reporté un peu en bas par le développement.

La tumeur du cou est nettement fluctuante. Au premier abord on pense à un abcès ganglionnaire pré-trachéal ou à un goitre kystique enflammé. L'un ou l'autre de ces diagnostics est admis par quelques personnes. La présence de la fistule pré-sternale nous fait croire à un kyste dermoïde développé aux dépens de la quatrième fente branchiale.

*Opération,* le 17 juin 1890. — On commence par inciser la collection cervicale. Il en sort un liquide comparable à celui des hématocèles, et un dépôt de matière solide ressemblant à du mastic. La cavité est nettoyée et la paroi excisée.

Un deuxième temps consiste à enlever la paroi du trajet fistuleux. Lorsqu'on est arrivé au-dessus de la fourchette sternale, on suit le prolongement de la fistule avec un stylet, et on arrive non dans la cavité du cou déjà ouverte, mais dans un deuxième kyste complètement indépendant, qui est situé derrière le sternum et pénètre dans le médiastin.

Ce deuxième kyste est isolé et enlevé. Sa paroi n'est adhérente à aucun organe environnant. L'opération terminée, on aperçoit au fond de la plaie les gros vaisseaux du médiastin. Ce kyste contient de la matière sébacée et des poils follets.

Le 26 juin l'enfant va bien. Il ne s'est produit aucune complication, et la plaie est fermée.

---

# CHAPITRE III

## KYSTES SOUS-HYOÏDIENS LATÉRAUX

La quatrième fente branchiale, très rapprochée des trois précédentes au-dessus de l'os hyoïde, s'en sépare plus bas et devient isolée, puisqu'elle est la seule qui se prolonge dans la partie inférieure du cou, depuis l'os hyoïde jusqu'au sternum. Les kystes que nous étudions maintenant prennent naissance dans la portion latérale sous-hyoïdienne de la quatrième fente branchiale.

Nous verrons dans la suite que les fistules provenant de cette même fente s'ouvrent sur la peau en regard du bord interne du muscle sterno-mastoïdien, et que leur trajet se dirige vers la grande corne de l'os hyoïde en suivant d'abord la direction du muscle, pour la quitter en se rapprochant du larynx à mesure qu'il pénètre plus profondément. Or, un kyste branchial n'est pas autre chose, eu égard à sa pathogénie, qu'une fistule branchiale dont les orifices sont oblitérés, et cette définition ne se vérifie nulle part avec plus d'exactitude que dans la région sous-hyoïdienne latérale. En effet, les kystes branchiaux qu'on y rencontre prennent souvent la forme d'un canal plus ou moins long, dont l'extrémité inférieure correspond au bord interne du muscle sterno-mastoïdien, et dont l'extrémité supérieure aboutit à la partie latérale de l'os hyoïde ; de telle sorte qu'à l'époque où la similitude d'origine des kystes et des fistules branchiales n'était pas encore une notion généralement acceptée, H. Larrey[1], ayant

1. H. Larrey, *Bull. de la Soc. de chir.*, 1852-1853, t. III, p. 489, 503 et 607.

eu l'occasion de traiter un malade atteint de kyste branchial sous-hyoïdien, fut si frappé de la forme allongée et cylindrique de la tumeur, qu'il la désigna sous le nom de *kyste canaliculé* de la région antérieure du cou. Le terme mérite de ne pas être oublié, car il indique avec justesse une forme commune de l'affection.

Malheureusement le compte rendu de la communication de Larrey n'est pas assez explicite sur le siège exact de la tumeur. Toutefois, si l'on considère qu'elle était primitivement située au niveau de l'angle antérieur du cartilage thyroïde, et que « le cordon, du volume et de la consistance d'un tuyau de plume, non adhérent à la peau, mais fixé à la tumeur, descendait en ligne droite à la région sus-sternale », on peut être porté à croire qu'il s'agissait d'une lésion médiane. On sait d'ailleurs que les fistules consécutives à l'ouverture des kystes thyro-hyoïdiens peuvent s'ouvrir plus ou moins bas, au niveau ou au-dessous du larynx. Il importe peu que le kyste observé par H. Larrey, qui a le premier attiré l'attention sur une forme particulière et assez rare de kystes du cou, ait été médian ou latéral. Le fait n'en est pas moins intéressant, et il doit être consigné.

Le sujet était un jeune soldat qui portait une tumeur préthyroïdienne depuis quatre ans. Il attribuait l'origine de son mal aux frottements de l'agrafe de son habit. La tumeur fut, à trois reprises successives, le siège de poussées inflammatoires à la suite desquelles il se forma un prolongement inférieur en forme de cordon cylindrique, terminé en bas par un petit renflement arrondi. Elle s'ouvrit spontanément et resta fistuleuse. Larrey, après avoir obstrué artificiellement l'orifice extérieur de manière à provoquer la distension du trajet, put introduire un stylet depuis cet orifice jusqu'au fond du foyer, à une profondeur de neuf centimètres, en donnant au malade la sensation du contact de l'instrument à la base de la langue. Une injection d'eau émolliente parvint aisément jusqu'à la

cavité kystique, qui sembla « communiquer avec le larynx en occasionnant de la toux et une expectoration légère ». Le malade parut même reconnaître la saveur de l'eau sucrée, de l'eau vineuse, de l'eau vinaigrée ; une autre fois, il aurait même expectoré un peu de vin qu'on avait aussi injecté dans le trajet. « Il résultait donc évidemment de ces recherches qu'une communication directe aurait existé entre le kyste préthyroïdien et la fistule sus-sternale par l'intermédiaire d'un canal assez long, à parois extensibles, et tapissé sans doute d'une pseudo-membrane muqueuse. »

D'après cela, Larrey aurait observé une fistule borgne interne transformée en kyste, lequel se serait ouvert extérieurement de manière à transformer la fistule borgne en fistule complète.

Tous les kystes sous-hyoïdiens canaliculés observés après Larrey sont situés latéralement. Duplay[1] en a vu deux cas. Le premier a été rencontré chez un soldat de vingt-deux ans ; la tumeur, située entre la trachée et le bord interne du muscle sterno-mastoïdien, à l'union de son quart inférieur avec ses trois quarts supérieurs, avait le volume d'une noisette. Un cordon en partait supérieurement et pouvait être suivi jusqu'à l'os hyoïde. Ce cordon était creux ; on pouvait faire refluer le contenu liquide de la tumeur principale dans le prolongement. Le malade refusa toute opération. Le second cas a trait à une jeune fille de quatorze ans, chez laquelle Duplay observa une petite tumeur sus-sternale développée depuis un an, qui s'était ouverte spontanément. Un stylet introduit dans la fistule consécutive pénétrait dans un cordon canaliculé étendu jusqu'à la moitié droite de l'os hyoïde.

Baumgarten[2] a observé aussi sur un homme de cinquante-huit ans un kyste développé depuis un an et correspondant

1. Duplay, *Archives gén. de méd.*, 1875, t. Ier, p. 85, et *Progrès médical*, 1877, p. 321.
2. Baumgarten, *Archiv f. Klin. Chir.*, 1877, Bd. XX, s. 819.

au bord antérieur du muscle sterno-mastoïdien droit, depuis la clavicule jusqu'à la grande corne de l'os hyoïde. Ce kyste avait la forme d'une bouteille longue de six centimètres, large de deux centimètres en haut, de trois centimètres en bas. On pratiqua l'extirpation de la tumeur : le contenu était constitué par une matière jaune, pâteuse, renfermant des cellules plates. La paroi était revêtue d'un épithélium cylindrique supérieurement, pavimenteux inférieurement.

Nous avons aussi rencontré plusieurs exemples de kystes canaliculés[1]. Un homme de vingt-huit ans portait au côté droit du cou, à deux centimètres de la ligne médiane, immédiatement au-dessus du bord inférieur du cartilage thyroïde, une



Fig. 8. — Kyste canaliculé de la quatrième fente branchiale (V. obs. XIII, p. 204).

ouverture grosse comme une tête d'épingle, provenant de l'incision d'une tumeur à l'âge de cinq mois. La nourrice se rappelle avoir vu la grosseur dès la naissance. A cinq mois J. Cloquet l'incisa, et depuis il est toujours resté une fistule qui tantôt se fermait, tantôt se rouvrait, et qui en définitive a toujours persisté malgré les injections iodées. Le liquide qui s'en écoule est épais et ressemble à du blanc d'œuf. Un stylet introduit dans le trajet monte jusqu'au bord supérieur du cartilage thyroïde ; il paraît s'engager en ce point sous le bord inférieur de l'os hyoïde, et il ne semble pas libre dans une cavité ; en tout cas il atteint le fond du trajet, qui dans toute son étendue se dessine sous la peau comme un cordon.

Il est à peine besoin de faire remarquer la similitude par-

1. *Traité des kystes congénitaux*, obs. XXVII, p. 195.

faite pour ainsi dire entre les fistules consécutives aux kystes canaliculés et les fistules congénitales; la seule différence est dans les dimensions et la forme de l'orifice cutané. Le trajet suit le bord du sterno-mastoïdien et aboutit à la partie latérale de l'os hyoïde. Cette disposition paraît constante, marquant une fois de plus la tendance commune aux kystes branchiaux de se rattacher à un point du squelette. Deux fois sur cinq le kyste s'est ouvert spontanément et a laissé un trajet fistuleux permanent. Cette terminaison établit un rapprochement avec les kystes thyro-hyoïdiens, qui, eux aussi, se rattachent à l'os hyoïde, s'enflamment facilement, puis s'ouvrent en se transformant en fistules. Les mouvements de l'os hyoïde sont probablement la cause irritante qui amène ce résultat dans les deux cas.

Les kystes branchiaux sous-hyoïdiens latéraux n'affectent pas toujours la forme canaliculée. Langenbeck[1] a enlevé à une jeune fille de vingt ans un kyste développé depuis l'âge de neuf ans entre le cartilage thyroïde et le sterno-mastoïdien. Ce kyste contenait de la matière athéromateuse et de la cholestérine. Il était adhérent aux gros vaisseaux du cou, à la jugulaire interne en particulier, qui fut blessée pendant l'opération. Neumann[2] a rapporté un cas de kyste dermoïde sus-sternal du volume d'un œuf d'oie, dont l'origine remontait à l'âge de trois ans. Il s'élevait vers le larynx en suivant le bord antérieur du sterno-mastoïdien droit. L'extirpation fut faite. Le contenu était constitué par une matière gris jaunâtre ayant l'aspect de la terre glaise. L'épithélium de revêtement était vibratile en certains points, pavimenteux en d'autres. A leur tour, Max Schede[3] et Esmarch[4] ont réuni, le premier deux cas, et le second trois cas de kystes dermoïdes du volume

1. Langenbeck, *Archiv f. Klin. Chir.*, 1861, Bd. I, s. 25.
2. Neumann, *Archiv f. Klin. Chir.*, 1877, Bd. XX, s. 819.
3. Max Schede, *Archiv f. Klin. Chir.*, 1872, Bd. XIV, et *Archives gén. de méd.*, 1874, vol. Ier, p. 236.
4. Esmarch, *Archiv f. Klin. Chir.*, 1876, Bd. XIX, s. 224, avec figures.

d'une noix à un œuf de poule, et situés sous le bord interne du muscle sterno-mastoïdien, à différentes hauteurs, entre le sternum et l'os hyoïde. De même Gross[1] a enlevé chez un sujet de quinze ans un kyste dermoïde du volume d'un œuf de poule, situé sous la partie moyenne du muscle sterno-mastoïdien. Ce kyste s'étendait jusqu'au rachis; il était appliqué à la surface de la gaine des gros vaisseaux, mais sans y adhérer.

En quelques mois nous avons opéré quatre jeunes enfants dont les observations (obs. X, XI, XII, XIII) peuvent à elles seules servir à faire en grande partie l'histoire clinique des kystes sous-hyoïdiens latéraux.

Les sujets, deux garçons et deux filles, avaient des âges différents : deux mois, onze mois, un an, cinq ans. Chez trois d'entre eux, la tumeur, à peu près sphérique ou légèrement pyriforme, du volume d'une noix environ, occupe la région inférieure et latérale du cou, au-devant du bord antérieur du sterno-mastoïdien, descendant même sur le thorax dans un cas. De là elle se développe de bas en haut le long de ce bord, de telle sorte que, presque médiane en bas, elle est franchement latérale plus haut. Au premier abord on croit ces tumeurs sous-cutanées ; mais en réalité elles sont sous-aponévrotiques, et elles soulèvent le bord antérieur du sterno-mastoïdien, s'enfonçant plus ou moins, de manière à se rapprocher des vaisseaux carotidiens.

Chez le quatrième de nos sujets, la tumeur, occupant le même siège, présente en bas une forme arrondie ; mais lorsqu'on la prend entre les doigts ou qu'on la comprime, on reconnaît qu'elle est réductible, ou plutôt on refoule le contenu dans une et même deux autres poches plus petites, qui se dessinent profondément le long de la région carotidienne et qui remontent au-dessus de l'os hyoïde (V. fig. 8,

1. Gross, *in* Pillon, *des Kystes dermoïdes du cou,* thèse de Nancy, 1883.

p. 195). En général ces tumeurs ne sont pas franchement fluctuantes; leur petit volume, un défaut de tension, la présence d'un contenu sébacé ou très visqueux, et aussi ce fait que la tumeur fuit sous les doigts quand on l'explore, tels sont les motifs pour lesquels la fluctuation est peu distincte. Néanmoins, comme la peau est distendue et par suite plus fine au niveau du kyste et que sa paroi elle-même est en général très mince, on a la notion bien positive d'une tumeur liquide, et quelquefois on aperçoit la transparence du contenu et une couleur bleuâtre faisant tache. Sur la peau de la tumeur on découvre assez souvent, vers la partie culminante, un point déprimé en godet, de couleur différente, plus pigmenté, dans lequel on reconnaît, quand on veut déplacer la peau à ce niveau, une adhérence avec la paroi du kyste. Ce point de la peau, déprimé et adhérent, est incontestablement la marqua persistante d'une fistule branchiale de la quatrième fente; il correspond à l'orifice de cette fistule, et son oblitération a été la cause occasionnelle de la formation du kyste, qui dans l'espèce n'est qu'une dilatation du trajet. Cela est tellement vrai, que dans une de nos observations le kyste présente une série de dilatations successives du trajet sur son parcours, et que dans une autre la tumeur est en réalité fistuleuse, car le liquide suinte par la fistulette qui persiste (V. obs. X, p. 201).

En résumé, nous avons trouvé constamment sur quatre de nos malades la marque précédente, et il est probable, bien que les auteurs n'y insistent pas, que c'est là un caractère propre à ces tumeurs et qui a sa signification pour leur diagnostic différentiel. Sur un de nos sujets, le kyste était suppuré, et la suppuration, rouvrant l'orifice externe de la fistule, s'écoulait au dehors, difficilement d'ailleurs, en présentant un caractère fétide.

Il arrive fréquemment que le même malade porte à la fois un kyste d'un côté et une fistule de l'autre côté. Ce fait s'est rencontré chez trois de nos enfants, et la fistule occupait un siège absolument symétrique à celui de la dépression cutanée

du kyste de l'autre côté. La fistule laissait suinter un produit muqueux.

Le contenu de ces tumeurs est de la matière sébacée ou un contenu poisseux, quelquefois plus séreux, séro-sanguinolent, purulent enfin si le kyste a été l'objet d'une infection ; on n'y a pas noté la présence de poils.

La paroi se compose d'une chorion riche en fibres élastiques et d'un épithélium de nature variable. Sur quatre examens (V. obs. X, XI, XII et XIII), nous avons trouvé deux fois un épi-

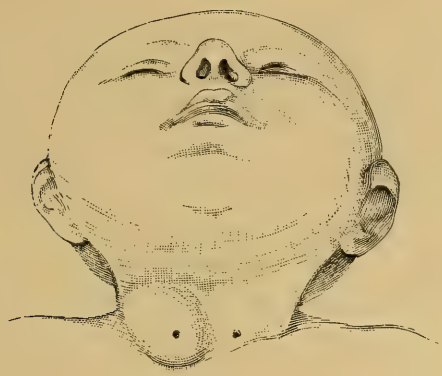

Fig. 9. — Kyste de la quatrième fente branchiale droite, avec orifice fistuleux. Fistule congénitale de la même fente du côté gauche (V. obs. X, p. 201).

thélium cylindrique avec ou sans cils vibratiles, selon les points, et ce revêtement est caractéristique des kystes mucoïdes. Le troisième kyste était mixte. Sa partie inférieure était tapissée d'un épiderme ; son prolongement canaliculé présentait un épithélium cylindrique à cils vibratiles. Nous avons déjà dit que la forme mixte avait été observée par divers auteurs à la région sous-hyoïdienne latérale. Le quatrième kyste était dermoïde.

Les rapports de ces kystes avec les parties profondes méritent une attention particulière. A part le cas exceptionnel dans lequel la tumeur peut être suivie se prolongeant de bas en haut et des parties superficielles vers les parties profondes, on n'a la notion d'un prolongement du kyste qu'au moment où l'on

en pratique l'extirpation. Et encore, si on en juge d'après les faits publiés, les prolongements ou plutôt les adhérences profondes de ces kystes seraient rares. Cependant Langenbeck avait ouvert la jugulaire interne en extirpant une de ces tumeurs, et Max Schede note expressément cette adhérence aux gros vaisseaux du cou dans l'une de ses observations. Nous avons trouvé constamment un pédicule aux quatre kystes que nous avons extirpés sans les ouvrir. Ce n'est pas à proprement parler un pédicule, mais un prolongement fibreux de la paroi du kyste, qui se dessine comme un cordon unique ou, au contraire, va se dissociant en faisceaux divergents. Ce cordon repose, en général, sur la gaine des vaisseaux ; il a une direction ascendante, et on le perd d'habitude promptement, car il est inutile d'en faire la dissection, puisqu'il est constitué par du tissu fibreux exclusivement. Néanmoins on se rend compte qu'il remonte vers l'os hyoïde, le pharynx, etc. On le trouve quelquefois creux et canaliculé ; tel est le cas d'un de nos exemples. Après avoir disséqué le kyste principal et un second renflement sans les ouvrir, on procéda à un examen minutieux du pédicule qu'on avait sous les yeux, bien qu'il fût profond et immédiatement en avant des vaisseaux. On essaya même, par la compression du kyste, de distendre le pédicule ; mais cet effet ne se produisit pas, et, après avoir pris l'avis de ceux qui assistaient à l'opération, on sectionna le pédicule. On reconnut qu'il était encore creux ; la viscosité du contenu du kyste était telle qu'il n'avait pas reflué dans le canal du pédicule par le fait de la compression du kyste. Il fut impossible de retrouver le bout supérieur du prolongement, qui s'était retiré entre les carotides interne et externe, paraissant se diriger vers la base du crâne. L'enfant guérit de l'opération et n'a pas encore eu de récidive depuis trois mois qu'on l'observe.

Ainsi les kystes à forme canaliculée présentent des adhérences naturelles, parce qu'ils comprennent une partie notable

et quelquefois presque toute la quatrième fente ; ils affectent des rapports avec la grande corne de l'os hyoïde ou avec l'apophyse styloïde. Au contraire, les kystes à forme nettement arrondie peuvent n'en point présenter, lorsqu'ils n'occupent qu'une section limitée et terminale de la quatrième fente, loin de tout rapport avec l'appareil stylo-hyoïdien.

Obs. X. — *Kyste mixte, dermoïde et mucoïde, de la quatrième fente branchiale droite et fistule de la quatrième fente branchiale gauche.* (V. fig. 9, p. 199).—La nommée Feldmann, fillette âgée de deux mois, est apportée à l'hôpital Trousseau, comme malade externe, le 27 janvier 1890.

Elle offre, à la partie inférieure du cou, de chaque côté de la ligne médiane, deux lésions de même nature, symétriquement placées, mais très différentes d'aspect. A droite, on voit une tumeur, du volume d'une petite noix, reposant sur la partie inférieure du sterno-mastoïdien, empiétant en dedans sur la région médiane ; en bas, cette tumeur descend un peu sur le thorax, recouvrant l'articulation sterno-claviculaire. En mobilisant la peau à sa surface, on découvre une espèce de petit nid valvulaire indiquant en ce point une adhérence de la peau à la paroi kystique ; la pression fait sortir une gouttelette de liquide blanc par la fistule partant du kyste et s'ouvrant dans la dépression cutanée dont on vient de parler.

La tumeur est sous-aponévrotique, quoique très mobile. On sent derrière elle un cordon qui paraît la rattacher aux parties profondes, mais on ne peut le suivre.

L'issue du liquide par l'orifice fistuleux ainsi que la fluctuation indiquent qu'on a affaire à une collection qui ne peut être qu'un kyste.

A gauche de la ligne médiane on voit un très petit orifice, qu'un léger suintement rend plus apparent de temps en temps. Cet orifice occupe un siège symétrique relativement à la fistule qui occupe la surface de la tumeur du côté droit. On le rend plus visible en soulevant la peau entre les deux doigts ; il se forme alors une dépression à son niveau. La peau est adhérente aux parties profondes, à l'aponévrose et au bord interne du sterno-mastoïdien, mais on ne sent pas de cordon.

Les deux orifices droit et gauche sont placés à un demi-centimètre au-dessus de l'articulation sterno-claviculaire, mais un peu plus en dehors, sur le bord interne du tendon du sterno-mastoïdien. L'in-

tervalle qui les sépare est d'environ trois centimètres. Ils sont à égale distance de la ligne médiane.

La fistule du côté gauche est trop étroite pour qu'on puisse l'explorer avec un stylet. La tumeur du côté droit n'est autre qu'un kyste dermoïde : comme elle augmente de volume assez rapidement, on en conseille l'extirpation.

*Opération,* le 30 janvier 1890. — Une incision verticale découvre la tumeur en formant un léger lambeau convexe en dedans. L'aponévrose cervicale et le muscle sterno-mastoïdien étant incisés, la dissection de la tumeur est faite jusqu'à sa face postérieure. Le muscle sterno-mastoïdien étant adhérent à la paroi, il en est séparé. De la tumeur part un pédicule ayant la forme d'un cordon arrondi. On peut le disséquer sur une longueur d'environ un centimètre et demi. Plus loin il s'enfonce et arrive à la surface des gros vaisseaux, carotide et jugulaire interne. Enfin, en haut il se divise en deux filaments, dont l'un se perd sur la gaine des vaisseaux et l'autre s'attache probablement à l'os hyoïde. En somme, la tumeur est enlevée avec un pédicule long de trois centimètres, large de deux millimètres environ, plein avant sa bifurcation.

*Pansement.* — Suture au crin de Florence, petit drain à la partie inférieure de la plaie. Gaze au salol et ouate hydrophile. Guérison sans suppuration.

*Examen histologique.* — La paroi du kyste est tapissée d'épiderme avec stratum granulosum et stratum lucidum ; mais on ne constate pas de filaments d'union. La surface du chorion, presque lisse, présente seulement quelques rudiments de papilles. Le chorion est infiltré d'éléments embryonnaires très abondants.

Le prolongement canaliculé est tapissé d'un épithélium cylindrique vibratile à cellules très allongées. En quelques points il y a plusieurs rangs de cellules. Le chorion est infiltré de nombreux éléments embryonnaires. En dehors de lui est un tissu fibreux riche en fibres élastiques.

Obs. XI. — *Kyste de la quatrième fente branchiale à gauche. Fistule de la quatrième fente à droite.* — B. Joreaux, garçon âgé de onze mois, est amené à l'hôpital Trousseau le 14 mai 1890.

Aucun antécédent héréditaire ; aucune difformité congénitale dans la famille. La grossesse a été sans accident.

L'enfant porte sur le côté gauche du cou, en avant du muscle

sterno-mastoïdien, une petite tumeur oblongue mesurant environ cinq ou six centimètres de longueur, qui avait, au moment de la naissance, le volume d'une petite noisette ; elle a grossi progressivement ; on peut la comparer maintenant à une noix. Au centre de sa surface, on aperçoit une petite tache plus foncée que la peau voisine, se déprimant, quand on soulève la peau, et dessinant alors un petit godet adhérent au kyste.

A droite de la ligne médiane du cou, on observe un petit trou circulaire placé en regard de la tache de la tumeur, par où il s'écoule un peu de liquide clair de temps en temps.

Au-dessus de la tumeur et au-dessus de la fistule, on sent, à travers la peau, un petit cordon vertical qui s'élève vers le larynx et se perd profondément.

Ablation du kyste. Incision le long du bord antérieur du sterno-mastoïdien. La tumeur est disséquée tout entière, et son pédicule, qui est plein, est incisé à un centimètre au-dessus.

L'examen histologique démontre qu'on a affaire à une paroi dermoïde.

Obs. XII. — *Kyste mucoïde de la quatrième fente branchiale.* — La nommée Frielich, âgée de cinq ans, se présente à l'hôpital Trousseau le 9 février 1890. On ne trouve aucune anomalie congénitale, semblable ou différente, ni chez ses parents ni dans sa famille. Elle a eu seulement la rougeole il y a un an.

Le kyste a été reconnu à la naissance de l'enfant ; il avait alors le volume d'une petite noisette. Depuis, la tumeur a un peu augmenté progressivement ; mais c'est surtout depuis un an, et particulièrement dans les six derniers mois, que l'accroissement a été actif.

Aujourd'hui la tumeur, qui occupe principalement le cou, descend sur la poitrine au-dessous de l'articulation sterno-claviculaire. Elle est de forme sphérique. En haut, elle remonte le long du bord antérieur du sterno-cléido-mastoïdien, et on la perd au niveau de la partie moyenne du cou ; elle s'écarte ainsi de la ligne médiane, pour être tout à fait latérale. Le kyste n'est pas sous-cutané, mais sous-aponévrotique, et il porte à sa partie moyenne et un peu en dehors la trace de la fermeture de la fistule. La tumeur a le volume d'une petite pomme ; elle est transparente et fluctuante.

*Opération,* le 11 février. — Dissection facile et sans ouvrir la poche, en prenant toutefois des précautions assez minutieuses. On

arrive sur le bord antérieur et la face interne du muscle sterno-mastoïdien, auquel la tumeur adhère ; pour ne pas ouvrir le kyste, l'opérateur sectionne quelques fibres du muscle. La tumeur présente à sa face postérieure un pédicule remontant vers la partie moyenne du cou, pédicule plein, formant d'abord un cordon du volume d'une plume de corbeau, allant ensuite en diminuant, après un trajet d'un centimètre. On l'a coupé en cet endroit, et on constate qu'il est bien réellement formé par un cordon plein sans communication avec la cavité de la tumeur. Celle-ci contient un liquide séreux, louche, presque purulent. La paroi est jaunâtre, parsemée de granulations saillantes, ayant l'aspect de grains de mil.

*Examen histologique.* — La paroi présente des papilles ; elle est tapissée d'épithélium vibratile à longues cellules et dans lequel se trouvent des cellules caliciformes.

Les saillies mamelonnées correspondent à une infiltration de cellules embryonnaires très abondantes dans le chorion. A leur niveau, les cellules épithéliales s'aplatissent et s'arrondissent, tout en conservant leurs cils vibratiles ; mais en des points limités l'épithélium a complètement disparu.

Obs. XIII. — *Kyste mucoïde de la partie inférieure de la quatrième fente branchiale* (V. fig. 8, p. 195). — Le nommé Tual, âgé d'un an, s'est présenté à l'hôpital Trousseau le 7 février 1890 pour être opéré d'une tumeur du cou.

Les antécédents des parents sont bons au point de vue de l'absence chez eux d'anomalies congénitales. L'enfant se porte bien ; cependant il aurait eu une fluxion de poitrine à sept mois. La tumeur a été reconnue par la mère immédiatement après la naissance de l'enfant; elle siège du côté droit du cou, immédiatement au-dessus de l'articulation sterno-claviculaire, et va se développant de bas en haut vers les parties latérales du cou, en suivant le bord antérieur du sterno-mastoïdien. Le volume du kyste est celui d'une assez grosse prune. Son grand axe est oblique de bas en haut ; sa forme est ovoïde. Sur la partie saillante et presque centrale du kyste, on remarque une dépression manifeste de la peau avec adhérence du tégument à la tumeur ; on met en évidence cette adhérence en soulevant la peau, qui reste déprimée en ce point, tandis qu'elle glisse sur le reste du kyste. Il n'est pas douteux que cette dépression est la trace de l'orifice inférieur de la quatrième fente, qui en se

fermant a produit cette dépression et qui est restée libre au-dessus d'elle; on saisit en quelque sorte le mécanisme de la formation du kyste aux dépens d'une fistule antérieure. Lorsqu'on cherche à isoler la tumeur des parties profondes, on sent en haut un pédicule large qui se dirige vers le pharynx; il remonte très haut, et on le suit jusqu'au-dessous de l'angle de la mâchoire. De plus, quand on veut réduire la tumeur, on distend ce pédicule, qu'on n'aperçoit pas, qu'on sent seulement et qui forme alors des bosselures cylindroïdes.

La tumeur est transparente. Elle offre une petite teinte bleue particulière, et on y développe de la fluctuation.

En résumé, tumeur placée d'abord en avant du sterno-mastoïdien, mais remontant très haut le long du bord antérieur, et plus loin à la face profonde de ce muscle par un pédicule que nous connaissons.

*Opération.* — Incision le long du trajet du bord antérieur du muscle remontant au-dessus de la partie moyenne du cou. Dissection minutieuse. — La tumeur s'engage derrière le bord antérieur du sterno-mastoïdien, et elle remonte très haut. On la poursuit ainsi, et on arrive jusqu'au niveau de la bifurcation des carotides. Là, le kyste se résout en un pédicule, qu'on dissèque au-dessus de cette bifurcation. A ce moment, on est juste au-dessous du tendon du digastrique, et on reconnaît que le pédicule ne va pas vers l'os hyoïde, mais plus en arrière. Au toucher, ce pédicule fait l'effet d'un cordon plein, et pour s'en assurer on fait une expérience en apparence démonstrative. Un aide refoule le liquide de la poche vers le pédicule, et le liquide n'arrive pas jusqu'au point où l'opérateur tient le pédicule entre ses deux doigts. Après avoir lié le pédicule à sa partie supérieure, on l'a excisé. Il est sorti immédiatement un liquide muqueux, très visqueux, tellement visqueux qu'il ne se déplace pas, ce qui explique bien pourquoi le pédicule a pu être coupé dans un endroit creux, mais qu'on croyait plein. Il est donc resté une portion du pédicule creux remontant vers la base du crâne, et au moment où l'opérateur a continué la dissection du pédicule, le fil à ligature s'est rompu; on a jugé inutile de poursuivre plus loin la dissection, qui se présentait avec de nouvelles difficultés; on a raclé avec la curette le prolongement.

L'enfant a été suivi durant cinq mois : il n'a pas eu de récidive, quoiqu'il soit resté la partie profonde du trajet canaliculé.

*Examen histologique.* — Le contenu est liquide, filant et clair comme du blanc d'œuf.

La paroi est revêtue d'un épithélium stratifié; les cellules profondes sont cubiques; les moyennes polyédriques, mais sans filaments d'union; les superficielles, aplaties. L'épaisseur de cet épithélium est très variable suivant les points. Le chorion est riche en fibres élastiques. La surface présente quelques ondulations, mais il n'y a point de papilles.

Le prolongement canaliculé du kyste est tapissé d'un épithélium dont l'épaisseur est très inégale. En certains points il y a des mamelons épais avec plusieurs couches de cellules allongées, cylindriques, fusiformes; les superficielles moins hautes sont dépourvues de cils. En un point du trajet, sur la coupe transversale, on trouve un épithélium cylindrique stratifié pourvu de cils vibratiles. En ce point la paroi contient des glandes muqueuses, et au milieu de leurs lobules on peut distinguer la coupe de leurs conduits excréteurs.

---

## INDEX BIBLIOGRAPHIQUE DES KYSTES SOUS-HYOÏDIENS LATÉRAUX

**Langenbeck.** — *Archiv f. Klin. Chir.*, 1861. Bd. I. — Femme de vingt-six ans. Kyste développé entre le cartilage thyroïde et le muscle sterno-mastoïdien. Contenu athéromateux, cholestérine.

**Schede.** — *Archiv f. Klin. Chir.*, 1872, Bd. XIV, et *Archives gén. de méd.* 1874, vol. I, p. 236. — Deux observations :

1° Garçon de dix-sept ans. Kyste du volume d'un œuf d'oie, situé sur le bord antérieur du muscle sterno-mastoïdien à sa partie moyenne. Début depuis deux ans. Ponction: liquide crémeux contenant des cellules plates. Extirpation : adhérence aux gros vaisseaux, prolongement entre le pharynx et le larynx.

2° Garçon de quinze ans. Kyste dermoïde du volume d'un œuf de poule, situé sur le bord antérieur du sterno-mastoïdien. Il y a dix-huit mois, le kyste avait le volume d'une noisette. Extirpation. Contenu athéromateux, paroi dermoïde.

**Duplay.** — *Archives gén. de méd.*, 1875, vol. Ier, p. 85. — Soldat de vingt-deux ans. Kyste du volume d'une noisette situé entre le sterno-mastoïdien et la trachée. Un cordon s'étend de la partie supérieure de la tumeur à l'os hyoïde. Ce cordon renferme un liquide qu'on peut faire refluer dans la tumeur.

**Id.** — *Progrès médical*, 1877, p. 321. — Fille de quatorze ans. Petit kyste sus-sternal développé depuis un an. Ouverture spontanée, fistule consécutive. Cordon canaliculé étendu depuis l'orifice fistuleux jusqu'à la moitié droite de l'os hyoïde.

**Esmarch.** — *Archiv f. Klin. Chir.*, 1876, Bd. XXX, s. 224.

1° Femme de vingt-deux ans. Kyste développé depuis deux ans sous le sterno-mastoïdien droit. Contenu formé de pus et d'épithélium.

2° Garçon de vingt ans. Kyste développé depuis quinze mois à la partie supérieure et latérale du cou. Contenu : liquide jaunâtre mélangé de grumeaux blanchâtres, riche en cellules épithéliales.

3° Homme de vingt-huit ans. Kyste dermoïde de la région sterno-mastoïdienne droite, au niveau et au-dessous du larynx.

**Neumann.** — *Archiv f. Klin. Chir.*, 1877, Bd. XX, s. 819. — Homme de vingt-trois ans. Kyste congénital du volume d'un pois, situé dans le creux sus-sternal, sous le bord antérieur du sterno-mastoïdien gauche. A dix-neuf ans, ce kyste a le volume d'un œuf d'oie. Extirpation. Contenu gris jaunâtre comme de la terre glaise. Épithélium cylindrique à cils vibratiles en certains points, pavimenteux ailleurs. Ni glandes ni papilles.

**Baumgarten.** — *Archiv f. Klin. Chir.*, 1877, Bd. XX, p. 821. — Homme de cinquante-huit ans. Kyste en forme de bouteille, développé depuis un an sous le bord antérieur du sterno-mastoïdien, étendu depuis la clavicule jusqu'à la grande corne de l'os hyoïde. Extirpation. Saillies et cryptes sur certains points de la paroi. Épithélium cylindrique en haut, pavimenteux en bas.

**Gross.** — *Thèse de Pillon*, Nancy, 1883. — Garçon de quinze ans. Kyste dermoïde du volume d'un œuf de poule, situé sous la partie moyenne du sterno-mastoïdien, étendu jusqu'au contact des vertèbres, appliqué sur la gaine des gros vaisseaux, sans y adhérer.

**Observations personnelles,** X, XI, XII, XIII.

---

## ÉTUDE MICROBIOLOGIQUE DES KYSTES DERMOÏDES ET MUCOÏDES DE LA TÊTE ET DU COU

La recherche de microorganismes dans les kystes dermoïdes, c'est-à-dire dans des tumeurs qui paraissent se développer en dehors de tout état infectieux, a fait l'objet d'un certain nombre d'investigations. Déjà, en 1886, Poncet[1] (du Val-de-Grâce) avait fait des études sur le contenu de diverses productions sébacées, chalazion, kystes, etc.; peu après lui, Garré[2], examinant quatre cas d' « athérome », dénomination qui s'applique particulièrement aux kystes dermoïdes, n'obtenait que des résultats négatifs. Plus récemment, Verneuil et Clado[3] ont trouvé des microorganismes trois fois sur quatre kystes dermoïdes de la face, et ils ont mis en relief cette circonstance spéciale, à savoir que les kystes étudiés par eux étaient en voie d'accroissement.

Sur neuf kystes dermoïdes de structure et de contenu variés siégeant à la face et au cou, que nous avons étudiés à ce point de vue, deux seulement ont donné des cultures de microbes[4]. Les sept cas négatifs comprennent deux kystes du cou et cinq kystes de l'orbite et de son pourtour. L'un des kystes cervicaux contenait un liquide clair et filant comme du blanc d'œuf,

1. Poncet, *Genèse des kystes sébacés, Microcoque sébacé : Bull. et Mém. de la Soc. de chir.*, mai 1886, p. 455.

2. Garré, *Bacterioscopische Untersuchungen von serosen Trans- und Exsudaten und von Atheromen. Correspondenz-Blatt für Schweizer Aerzte,* 1886, 1er sept., Bd. XVI, s. 473.

3. Verneuil et Clado, *De la Présence des microbes dans les kystes dermoïdes congénitaux de la face :* C. R. de l'Académie des sciences, décembre 1888, t. CVII, p. 973.

4. *Étude microbiologique de dix kystes congénitaux : Annales de l'Institut Pasteur,* mai 1890, p. 293.

et sa paroi présentait un mélange d'épithélium pavimenteux et d'épithélium cylindrique à cils vibratiles (V. obs. XIII, p. 204); l'autre avait une paroi dermoïde à structure simple et contenait un liquide laiteux et une bouillie graisseuse mélangée de grumeaux blancs ressemblant à du riz cuit (V. obs. VIII, p. 168). Parmi les kystes de l'orbite, un seul appartenait à la variété des kystes huileux ; les autres renfermaient le magma sébacé qu'on rencontre d'habitude dans les kystes dermoïdes de cette région.

Les deux kystes qui ont donné des cultures de microbes siégeaient à la région sterno-mastoïdienne (V. obs. X, p. 201, et XII, p. 203). Tous deux offraient des particularités qu'il importe de relever. Leur contenu était un liquide jaunâtre, crémeux, purulent. La suppuration était facile à expliquer dans l'un de ces cas : la cavité kystique communiquait avec l'extérieur par un orifice fistuleux ; dans l'autre, une cicatrice déprimée très apparente à la surface de la tumeur témoignait certainement de l'existence plus ou moins prolongée et plus ou moins ancienne d'une ouverture fistuleuse, suffisante aussi pour rendre compte de la suppuration; en outre, l'enfant avait eu récemment la rougeole, nouvelle cause capable d'ouvrir la porte à une infection secondaire.

On voit que ces deux cas n'appartiennent pas aux kystes dermoïdes simples, mais bien aux kystes modifiés par la suppuration. Ainsi s'explique la présence, dans les cultures, de bacilles de différentes dimensions, parmi lesquels nous en avons trouvé un se rapprochant par sa forme du *staphylococcus pyogenes albus;* il en différait en ce que les cultures liquéfiaient la gélatine avec une extrême lenteur.

En somme, les kystes dermoïdes et mucoïdes que nous avons observés dans les conditions les plus variées chez des sujets de différents âges, depuis le nouveau-né jusqu'à l'adulte, soit à l'état de repos, soit en voie d'accroissement lent ou rapide, avec un contenu sébacé, huileux ou muqueux, se sont montrés

le plus souvent dépourvus de microbes. Dans les deux cas où la présence de microorganismes a été constatée, elle était liée à une condition particulière en laquelle elle trouvait sa raison d'être : ouverture permanente du kyste dans l'un de ces faits, suppuration d'origine mal déterminée dans l'autre.

Nous croyons donc pouvoir conclure de ces recherches que les kystes dermoïdes et mucoïdes, tant que leurs parois ont conservé les caractères des tissus normaux et que leur cavité n'a pas été mise en communication avec l'extérieur, ne renferment pas de microbes, ou du moins ne renferment pas de microbes cultivables dans les milieux qui sont actuellement d'un emploi ordinaire en bactériologie.

# DEUXIÈME PARTIE

## FISTULES EMBRYONNAIRES DE LA TÊTE ET DU COU

Les fistules et les fissures embryonnaires sont deux lésions de même ordre, témoignant l'une et l'autre de la persistance anormale, en partie ou en totalité, d'une disposition anatomique qui ne devait avoir qu'une durée transitoire. On est donc très naturellement tenté de les considérer comme deux degrés différents d'une même anomalie, car on peut supposer qu'une fissure labiale ou bec-de-lièvre n'est, après tout, qu'une fistule complète, énorme, dans laquelle le trajet et les orifices se confondent pour constituer la division de la lèvre elle-même, et le même raisonnement conduirait à ne voir dans une fistule qu'une fissure atténuée réduite à un trajet se terminant par un ou deux petits orifices, suivant que la fistule est complète ou incomplète. On pourrait donc traiter les deux sujets à la fois et chercher le lien naturel qui mène d'un état à l'autre.

Mais un premier point nous arrête : il n'y a aucune ressemblance apparente entre une fistulette presque imperceptible occupant le cou ou le voisinage de l'oreille et un bec-de-lièvre simple ou compliqué de gueule-de-loup. D'autre part, toute fissure est le résultat d'un défaut de soudure d'une fente embryonnaire ; elle rappellerait donc exactement l'état embryonnaire, si le développement n'y apportait des modifications qui en général l'aggravent, c'est-à-dire en augmentent l'étendue. Dans la fistule, au contraire, le travail de réunion a été consi-

dérable, presque complet. Il a manqué seulement dans une partie très minime et sur des bords déjà réunis : la plupart de ces fistules, en effet, sont incomplètes; et, de plus, elles n'ont pas le même siège que les fissures. Ces dernières occupent la face, tandis que les fistules y sont exceptionnelles; nous dirons plus loin pourquoi. Ces différences touchant l'apparence, le siège et la pathogénie des fistules et des fissures, conduisent à séparer l'étude de chacune de ces anomalies. D'ailleurs, les fentes embryonnaires de la face étant de tous points comparables aux fentes du cou dites branchiales, on pourrait, sans porter atteinte au langage, appliquer aux unes et aux autres l'expression de branchiales. Mais il vaut mieux cependant les désigner par un nom anatomique, d'après le nom des arcs voisins : c'est ce que nous ferons habituellement.

Nous comprendrons sous le nom de fistules embryonnaires des trajets ouverts, de petites dimensions en général, provenant de l'occlusion incomplète d'une fente embryonnaire : gouttière dorsale de l'embryon, fente fronto-maxillaire, fente intermaxillaire, fentes branchiales proprement dites. Ces fistules s'ouvrent souvent à la surface de la peau, quelquefois dans le pharynx.

Duplay[1], rattachant aux fistules branchiales les fistules qui succèdent à l'ouverture spontanée ou chirurgicale des kystes branchiaux, a été conduit à diviser les fistules branchiales en fistules primitives et en fistules consécutives. Certes la ressemblance entre ces deux variétés de lésions est grande, puisqu'elles ont l'une et l'autre la même origine embryogénique, et une structure identique, qui entraîne les mêmes difficultés de traitement. Il ne sera question ici que des fistules primitives, les fistules consécutives ayant été décrites avec les kystes, dont elles constituent un mode de terminaison.

1. Duplay, *Traité de pathologie externe*, t. V, p. 34.

## DESCRIPTION TOPOGRAPHIQUE

*Fistules du crâne et de la face.* — Les fistules d'origine embryonnaire sont rares à la tête. En dehors de celles de la lèvre inférieure, qui ont une disposition toute spéciale et qui seront décrites à part, les auteurs ne rapportent qu'un très petit nombre de cas de fistules congénitales primitives de la face ; on trouve cependant des exemples de fistules de toutes les fentes embryonnaires.

Nous avons vu à la Maternité un nouveau-né portant à la partie supérieure du frontal, en avant de la fontanelle bregmatique, un orifice étroit et suintant légèrement. A cet orifice faisait suite un petit trajet dirigé obliquement d'avant en arrière dans le plan médian en s'enfonçant vers la dure-mère.

Il y a quelques exemples de fistules congénitales du dos du nez : leur histoire est faite avec celle des kystes de la même région.

Les fistules médianes du crâne et du nez ont pour origine la gouttière dorsale de l'embryon, comme les kystes correspondants.

Les fistules congénitales de la fente fronto-maxillaire sont extrêmement rares ; à notre connaissance, il n'en a été publié qu'un cas, et nous en avons observé un second. Spencer Watson[1] rapporte l'histoire d'un enfant de douze ans qui depuis sa naissance avait un écoulement séreux se produisant de temps en temps par un petit orifice situé près du centre du tiers interne de la paupière supérieure : on y pouvait introduire une sonde de petit calibre ; trois ou quatre poils environnaient cet orifice. A la suite d'un traumatisme, une collection se développa dans

1. Spencer Watson, *Compte rendu du congrès d'ophthalm. de Londres*, 1872 trad. par Warlomont et Duwez, Paris, 1873, p. 151; cité *in* thèse de Cusset, p. 199.

le trajet fistuleux, collection que l'auteur considéra comme un kyste ; mais ce kyste était consécutif à l'oblitération d'une fistulette congénitale.

Le fait, qui nous est personnel, se rapporte à une fistule proprement dite de la fente fronto-maxillaire. L'enfant atteint de cette fistule portait en outre plusieurs fibro-chondromes congénitaux sur les joues et au voisinage des oreilles, un coloboma peu étendu des deux paupières du côté gauche et un dermoïde de la cornée du même côté. L'orifice fistuleux, situé au niveau même de l'aile du nez, à deux ou trois milli-

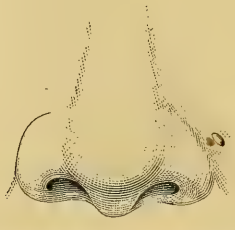

Fig. 10. — Fistule congénitale de la fente fronto-maxillaire.

mètres en dehors, admettait à peine l'extrémité d'un stylet d'Anel, et seulement dans une étendue de deux millimètres ; il fournissait un très léger suintement, qui, en se coagulant à la surface de la peau, le masquait habituellement. La mère avait remarqué cette petite difformité peu de temps après la naissance (V. fig. 10).

Cusset[1] rapporte une observation d'Ollier ayant trait à une fistule de la fente intermaxillaire. Il s'agit d'une jeune fille de dix-huit ans, qui portait « depuis sa naissance un trajet fistuleux situé à la région inférieure de la joue gauche. Le pertuis externe de cette fistule, s'ouvrant au dehors au niveau de la troisième molaire, était petit, presque invisible ; il laissait suinter une faible quantité de liquide clair, analogue à de

1. Cusset, thèse citée, p. 74.

l'albumine. Ollier introduisit une petite sonde molle dans le trajet, et put la conduire sans trop de difficulté jusque dans la région parotidienne. Il lui sembla alors que ce trajet s'étendait encore plus loin du côté du pharynx ; mais la douleur réveillée ne permit pas de poursuivre l'exploration. » Une injection iodée faite dans le canal sur le conseil d'Ollier ne pénétra pas dans la bouche ; elle ne fut, du reste, suivie d'aucun résultat curatif ; la fistule persista, ne causant à la malade d'autre ennui « que celui d'un écoulement continuel et d'une difformité très désagréable pour son sexe et pour son âge ».

Il est regrettable que le siège de l'orifice fistuleux ne soit pas précisé d'une manière rigoureuse. Cependant les détails donnés suffisent à indiquer qu'il était situé notablement au-dessus du bord cervical du maxillaire inférieur. Il ne peut dès lors être rapporté à la première fente branchiale qui occupe la région sus-hyoïdienne. Il doit, au contraire, selon toute vraisemblance, être considéré comme appartenant à la fente intermaxillaire.

*Fistules branchiales proprement dites.* — On n'a pas oublié que le premier arc branchial prend naissance à la base du crâne, dans la région sphénoïdale, et forme les maxillaires. Le deuxième arc branchial, arc stylo-hyoïdien, est l'origine de l'appareil hyoïdien, constitué supérieurement par l'apophyse styloïde attachée à la partie antérieure du temporal, plus bas par le ligament stylo-hyoïdien ; cet arc se termine inférieurement par la petite corne de l'os hyoïde. Le troisième arc, issu de la région temporale de la base du crâne, vient former en bas la grande corne et le corps de l'os hyoïde. Enfin le quatrième arc, situé en arrière du précédent, à son origine supérieure, contribue à former en bas les parties molles de la région sous-hyoïdienne, le larynx et la trachée, à l'exception du revêtement épithélial qui provient d'un bourgeonnement de l'épithélium pharyngien.

La première fente branchiale intermédiaire à l'arc mandibulaire et à l'arc stylo-hyoïdien ne disparaît pas complètement. La portion du canal auriculaire formée par la trompe d'Eustache, la caisse du tympan et le conduit auditif externe en sont les vestiges, et représentent une fistule normale interrompue seulement par la mince membrane du tympan, fistule correspondant à la partie supérieure de la première fente branchiale. Le rapport de la première fente avec l'appareil auditif explique certaines anomalies de l'oreille par arrêt de développement.

La deuxième et la troisième fente sont parallèles à la précédente et en sont très rapprochées sur toute leur longueur. Aussi est-il souvent impossible de dire à laquelle des trois premières fentes appartient une fistule donnée. La quatrième suit une direction assez exactement tracée par le bord antérieur du muscle sterno-mastoïdien. Sa moitié supérieure, supralaryngée, est très voisine des trois fentes précédentes; mais la moitié inférieure devient nettement distincte depuis le niveau du cartilage thyroïde jusqu'à la poignée du sternum. Les fistules ouvertes sur le bord du sterno-mastoïdien, dans sa moitié inférieure, appartiennent donc à la quatrième fente branchiale. Toutefois les travaux récents de His ont permis d'interpréter autrement la pathogénie des fistules cervicales inférieures. D'après cet auteur, un sillon profond et anfractueux, le sinus précervical, se produit à la base du cou vers la fin de la période branchiale. Il est le résultat de la soudure de la face externe des derniers arcs branchiaux avec le tégument du thorax; le thymus prend naissance à son extrémité profonde. Une anomalie de développement du sinus précervical et du thymus lui-même seraient l'origine des fistules branchiales. On a déjà dit que cette pathogénie nouvelle ne peut rendre compte de la direction ascendante du trajet; de plus, la communication avec le pharynx, en cas de fistule complète, ne saurait être expliquée que par un défaut d'occlusion des fentes bran-

chiales elles-mêmes. Seule donc la partie inférieure du trajet fistuleux peut appartenir au sinus précervical de His.

### ANATOMIE PATHOLOGIQUE

On doit à Dzondi[1] la première description des fistules congénitales du cou. Cet auteur, ayant remarqué des troubles laryngés, de la toux, de l'anxiété, survenus à l'occasion du cathétérisme du trajet d'une de ces fistules, en avait conclu que l'orifice interne devait être dans la trachée et qu'il s'agissait de fistules trachéales. Ascherson fournit peu après onze faits nouveaux, dont plusieurs démontrent l'influence pathogénique de l'hérédité; il reconnaît, comme Dzondi, l'origine congénitale de ces fistules[2].

Depuis 1832 jusqu'en 1864, une trentaine de faits environ, publiés successivement, s'ajoutent aux précédents. A cette dernière date paraît l'important mémoire de Heusinger[3], qui réunit quarante-huit observations et établit pour la première fois l'origine branchiale des fistules congénitales du cou. Jusque-là ce genre d'affections n'avait guère attiré l'attention en France. Boyer avait, il est vrai, fait connaître les fistules thyro-hyoïdiennes qui succèdent aux kystes de la même région, et indiqué les difficultés particulières de leur traitement. Mais il ne s'était nullement préoccupé de l'origine pathogénique d'une pareille lésion. On a aussi exhumé une observation de Manry[4], qui se rapporte d'une manière évidente à une fistule branchiale ; l'orifice de cette fistule, ouverte au niveau de l'articulation sterno-claviculaire droite, datait de la naissance; il laissait

1. Dzondi, *De Fistulis tracheæ congenitis;* Halle, 1829. Quatre observations. Trois fois l'orifice siégeait au niveau du cartilage thyroïde. En raison de la rareté extrême des fistules primitives de cette région, il est probable qu'il s'agissait de fistules consécutives à l'ouverture de kystes thyro-hyoïdiens, fistules déjà connues et décrites par Boyer. Dans le quatrième cas, la fistule était ouverte du côté gauche, au-dessous du larynx.

2. Ascherson, *De Fistulis colli congenitis;* Berlin, 1832.

3. Heusinger, *Virchow's Archiv,* Bd. XXIX, s. 358, 1864.

4. Manry, *Gaz. médicale de Paris,* 1832, t. III, p. 339.

écouler un liquide transparent, incolore, un peu gluant, comme la salive. Les caractères physiques du liquide firent prendre l'affection pour une fistule salivaire. C'était l'époque où la connaissance des fentes branchiales, à peine découvertes, n'était pas encore vulgarisée. Aussi le fait de Manry n'a-t-il pas plus de valeur dans l'historique de la question que deux autres que G. Fischer[1] a retrouvés dans un mémoire remontant à 1789. Le travail de Gass[2], inspiré par Sarrazin, réunit tous les documents antérieurs à 1866, avec une observation nouvelle de Sarrazin et trois autres communiquées par Serres (d'Alais) à la Société de chirurgie. Malgré tout, l'étude des fistules branchiales n'a été vulgarisée que par les travaux de ces quinze dernières années.

Les fistules branchiales se montrent sous trois aspects différents : fistules complètes allant de l'extérieur à la cavité pharyngée, fistules borgnes externes ouvertes à la surface de la peau et terminées en cul-de-sac dans l'épaisseur du cou, fistules borgnes internes ouvertes seulement du côté du pharynx. Cette dernière forme n'est pas démontrée d'une manière indiscutable. Les fistules borgnes externes sont de beaucoup les plus fréquentes : sur 75 fistules, Cusset compte 52 fistules borgnes externes, 18 fistules complètes, 5 fistules internes. Les chiffres de Fischer sont un peu différents : sur 100 fistules observées chez 82 malades, il y avait 60 fistules borgnes externes et 29 complètes. La même statistique de Fischer indique 64 fistules uniques, 18 doubles, 40 uniques à droite, 14 à gauche. Le côté droit est un peu plus prédisposé : 58 à droite, 32 à gauche. Parmi les 82 malades, il y avait 42 hommes et 36 femmes.

Le siège de l'orifice extérieur ou cutané est variable, et on

1. Fischer, *Note historique sur les fistules congénitales du cou: Deutsche Chirurgie*, 1873, t. II, p. 570. Obs. de Hunczowsky.

2. Gass, *Essai sur les fistules branchiales,* thèse de Strasbourg, 1867, nº 977.

3. Serres, *Trois Cas de fistules pharyngiennes : Bull. de la Soc. de chir.*, 17 janvier 1866.

peut à cet égard grouper les fistules branchiales en trois catégories, selon que l'ouverture se trouve :

1° Sur le pavillon de l'oreille;

2° Dans la région sus-hyoïdienne latérale, région commune aux quatre fentes branchiales;

3° Dans la région sous-hyoïdienne latérale.

### FISTULES CONGÉNITALES DU PAVILLON DE L'OREILLE

Les fistules congénitales du pavillon de l'oreille sont des malformations sans gravité. Un trajet en général très court et sous-cutané les fait aboutir à l'extérieur, où elles s'ouvrent par un orifice étroit. Ce sont donc des fistules borgnes externes. Il n'est pas sans intérêt d'étudier leur siège et leur disposition, d'autant plus qu'elles se compliquent parfois d'autres difformités de l'appareil auditif, de fistules du cou, etc. On les a rencontrées sur deux points du pavillon de l'oreille, à sa partie supérieure, au niveau de l'extrémité antérieure de l'hélix et à sa partie inférieure sur le lobule. L'une et l'autre variété sont rares, surtout la dernière : nous avons cependant rencontré des exemples de chacune. Et d'abord un jeune garçon de neuf ans, pour lequel nous étions consulté au sujet d'une affection tuberculeuse du pied, portait de chaque côté une fistulette située sur l'extrémité antérieure de la face externe de l'hélix (V. fig. 11). L'orifice, occupant le fond d'une très légère dépression, admettait un fin stylet qui pénétrait de haut en bas et d'arrière en avant à un millimètre de profondeur. Il était habituellement recouvert d'une petite croûte jaunâtre. La pression du doigt en faisait sortir de temps en temps une gouttelette de liquide séro-purulent, ce que nous avons constaté nous-mêmes. La disposition était la même de chaque côté. Les parents avaient remarqué cette petite malformation dès le moment de la naissance de l'enfant.

Chez une dame de trente ans, la femme d'un médecin

d'Avranches, la fistule est unilatérale (V. obs. XVII) et siège au même point que dans le cas précédent. Elle a été aperçue seulement vers l'âge de quinze ou seize ans, à cause d'un léger suintement qui a commencé à se produire à cette époque et s'est prolongé pendant plusieurs années. Sans s'inquiéter en quoi que ce soit de cette minime lésion, la patiente s'est contentée, aussi longtemps que l'écoulement a duré, d'exprimer de temps en temps le contenu du trajet et d'enlever la petite croûte cutanée qui se reproduisait au niveau de l'orifice.

Une fistule congénitale, siégeant au même point chez un

Fig. 11. — Fistule congénitale sur l'extrémité antérieure de l'hélix.

petit garçon pour lequel nous avons été consulté, a présenté une remarquable particularité : elle s'est transformée en kyste. L'orifice laissait écouler un peu de liquide depuis la naissance, sans occasionner aucun autre inconvénient. Au mois de mai 1889, l'écoulement s'arrête, et aussitôt il se forme une petite tumeur, qui ne tarde pas à acquérir le volume d'un gros pois. Incisée par un médecin, cette tumeur n'a pas guéri, la cavité est restée fistuleuse. Nous avons pu découvrir l'orifice de la fistulette et rétablir son trajet; puis nous avons pratiqué l'ablation et du trajet et de la cavité, d'après les préceptes qui règlent le traitement des kystes dermoïdes (V. obs. XV, p. 253, fig. 12). Urbantschitsch[1] rapporte un cas

1. Urbantschitsch, *Wien. Monatschr. f. Ohrenheilkunde,* 1877.

tout à fait semblable dans un travail important sur les fistules auriculaires. Sa malade, femme de trente-six ans, avait une fistule du pavillon de l'oreille avec un écoulement. Une petite tumeur développée au niveau même de la fistule fut prise pour un abcès et ouverte à plusieurs reprises sans succès : elle se reproduisait, en effet, avec persistance. Urbantschitsch y reconnut un kyste formé consécutivement à l'occlusion accidentelle de l'orifice fistuleux. On doit rapprocher de ces faits l'observation suivante de Heusinger[1]. Une petite fille de

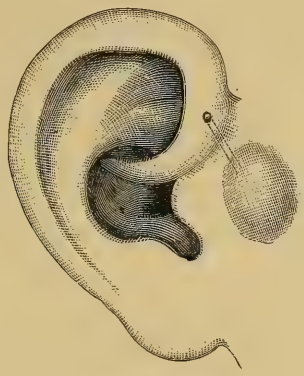

Fig. 12. — Fistule congénitale de l'extrémité antérieure de l'hélix, transformée en kyste.

sept ans, atteinte en même temps d'une fistule branchiale bilatérale du cou, portait au-devant de l'hélix du côté droit une petite fistule, et un peu plus bas, au-devant du tragus, une excroissance ; les deux lésions étaient réunies par un pli cutané long d'un centimètre. Le conduit auditif normal sécrétait du cérumen en abondance. Le pavillon de l'oreille droite était mal conformé : en avant et au-dessous de l'extrémité antérieure de l'hélix, la peau était percée d'un orifice entouré d'un tissu d'aspect cicatriciel. L'enfant n'était pas sourd, mais il ne savait pas distinguer la direction des sons.

Schmitz[2] a réuni six observations de fistules congénitales

1. Heusinger, *Archiv f. path. Anat.*, Bd. XXIX, s. 365.
2. Schmitz, *Ueber Fistula auris congenita, Inaug. dissert.*, Halle, 1873.

auriculaires. Dans le premier cas, il s'agit d'une jeune fille qui porte deux fistulettes symétriquement placées à droite et à gauche au niveau de la partie antérieure de l'hélix. Cette malade était en outre affectée d'une perforation du tympan gauche, consécutive à une otorrhée. Son père, sa mère, sa sœur et sa tante étaient très sourds. Dans un autre cas de Schmitz, les fistules du pavillon auriculaire sont observées sur un vieillard également atteint de surdité.

J. Paget[1] rapporte une série remarquable de fistules auriculaires observées dans la famille d'un médecin, homme actif et bien conformé, qui portait une fistule branchiale sur le côté gauche du cou. L'ouverture de cette dernière, située à la partie moyenne du bord antérieur du muscle sterno-mastoïdien, donnait issue à un écoulement jaune clair et muqueux. Le père et une des sœurs de ce médecin avaient la même affection. Parmi ses enfants, quatre avaient ou avaient eu (quelques-uns étaient morts) une fistule cervicale avec écoulement de lymphe. Chez deux de ces enfants, la fistule était unilatérale et à gauche ; chez les deux autres, elle était bilatérale et symétrique. Mais en outre le médecin, qui raconte lui-même son observation, ainsi que sa sœur et cinq de ses enfants, sont atteints de petites fistules situées à la partie antéro-supérieure de l'hélix, d'un côté ou des deux côtés à la fois. Les orifices de ces fistules sont étroits, et leurs trajets, à peine sensibles sous la peau, se dirigent en avant et un peu en bas, sur une longueur d'un peu plus d'un demi-pouce. Lorsque le doigt presse sur l'orifice, il s'imprègne d'une odeur de cire particulière. Tous les cas de fistules auriculaires dans cette famille siègent au même point, sur la partie antérieure et inférieure de l'hélix. Cette malformation est compliquée de troubles de l'ouïe. Le médecin lui-même avait l'oreille droite paresseuse. Son père, qui était affecté d'une fistule cervicale,

1. J. Paget, *Medico-chir. Transactions,* 1878, vol. LXI, p. 41.

était très sourd d'une oreille ; sa sœur, atteinte seulement d'une fistule auriculaire unilatérale, se sert d'un cornet acoustique ; sa fille aînée, qui a deux fistules auriculaires, a toujours été un peu sourde, surtout par un temps froid ; son plus jeune fils a deux fistules cervicales symétriques, sans aucune malformation des oreilles ; il n'en est pas moins très sourd, et cette infirmité s'accroît.

Une série analogue, quoique moins complexe, a été communiquée à J. Paget par Cumberbach. Un homme de vingt-six ans, atteint de surdité dans l'enfance, avec épaississement de la membrane du tympan, à la suite d'une scarlatine, avait le pavillon de l'oreille un peu irrégulièrement conformé et portait une fistulette au-devant de l'hélix, de chaque côté. La grand'mère maternelle de ce malade et sa fille aînée avaient des fistules semblables, mais n'étaient nullement sourdes.

Deux autres faits encore sont rapportés par J. Paget. L'un, celui de Dalby, est remarquable non seulement par la présence d'une fossette située au-devant d'une oreille très imparfaitement conformée, dont le méat était fermé extérieurement, mais, de plus, par la petitesse du maxillaire inférieur. Dans l'autre, celui de Mason, une fossette siégeait également au-devant de l'hélix d'un pavillon mal développé.

V. Urbantschitsch[1] a rencontré douze fois des fistules du pavillon de l'oreille sur deux mille personnes examinées à ce point de vue. Sur ce nombre, il y avait huit sujets du sexe masculin et quatre du sexe féminin ; neuf fois la fistule était bilatérale, trois fois unilatérale ; dans trois cas, la difformité consistait simplement en une dépression du diamètre d'une tête d'épingle, rappelant une cicatrice de variole ; les neuf autres fistules avaient une profondeur variant depuis deux jusqu'à neuf millimètres. Un malade avait en même temps une fistule congénitale du cou du même côté. Trois fois seu-

1. V. Urbantschitsch, *Edinburg medical Journal*, 1878.

lement sur douze, la fistule sécrétait un liquide laiteux. Enfin Urbantschitsch a observé, comme Paget, une série de fistules auriculaires dans la même famille.

Dans cet historique nous venons de passer en revue les caractères, peu nombreux et très uniformes, des fistulettes congénitales de la partie supérieure du pavillon de l'oreille. Leur orifice est situé sur la portion verticale antérieure de l'hélix ou un peu en avant, à un centimètre environ au-dessus du tragus. Il est placé en général au fond d'une légère dépression, large comme une petite cicatrice de variole. Son ouverture, ordinairement très étroite, n'admet qu'un très fin stylet, qui pénètre dans une direction oblique en avant et en bas, vers l'os malaire, à une profondeur de deux à huit ou même dix millimètres, d'après Urbantschitsch. Nous n'avons observé que des fistules de deux à quatre millimètres de longueur.

La fistule est unilatérale ou bilatérale et symétriquement disposée. Le plus souvent, tous les signes cliniques se réduisent à ces caractères physiques. Sur quelques sujets, il se produit un léger suintement qui forme une croûte à la surface de l'orifice. Cet écoulement séreux, un peu visqueux, odorant dans quelques cas, toujours très peu abondant, apparaît à une époque variable. Chez une de nos malades, il a commencé vers quinze ou seize ans et a cessé quelques années plus tard. D'autres fois on l'observe déjà dans le jeune âge, et il persiste indéfiniment. Il est, du reste, le seul inconvénient dont le sujet puisse s'inquiéter, car la difformité est insignifiante. Nous avons cité deux cas dans lesquels le produit de la sécrétion, au lieu de s'écouler à l'extérieur, s'est accumulé dans le trajet et a formé une petite collection, véritable kyste dermoïde consécutif. Le kyste a donné lieu dans les deux cas à une erreur de diagnostic, qui aurait été facilement évitée si on avait eu connaissance des fistules congénitales auriculaires.

La transformation de la fistule en kyste est d'ailleurs la seule circonstance qui puisse nécessiter une intervention opé-

ratoire. C'est à l'extirpation qu'on doit recourir, comme pour les kystes dermoïdes en général. L'inutilité et l'inefficacité d'une ouverture simple ont été démontrées deux fois sur deux.

La surdité observée en même temps que la fistulette ne saurait en être considérée comme une complication. C'est une coïncidence remarquable, indiquant que la malformation ne porte pas seulement sur les parties extérieures, mais aussi sur les parties profondes de l'appareil auditif. Nous ne sommes pas éclairés sur la nature de ces lésions profondes.

Fig. 13. — Fossette sur l'extrémité inférieure du pavillon de l'oreille, à la place du lobule, qui fait défaut (V. obs. XIV, p. 253).

D'un autre côté, le caractère héréditaire et l'association des fistulettes préauriculaires avec d'autres difformités de l'appareil branchial montrent que, malgré leur peu d'importance en elles-mêmes, ces fistules doivent occuper une place dans le vaste groupe des affections branchiales.

La seconde variété de fistules auriculaires congénitales siège, avons-nous dit, sur le lobule de l'oreille. Les faits sont ici fort rares. Une petite fille de trois ans que nous avons eu l'occasion d'examiner (obs. XIV, fig. 13) avait le pavillon de l'oreille gauche mal conformé. Le lobule faisait défaut, et à sa place, au-dessous de l'extrémité inférieure de l'hélix, était une dépression conique dont le centre paraissait occupé par un petit orifice ; mais aucun trajet ne faisait suite à cet orifice.

Chez une fillette de dix ans, observée par Betz[1], le lobule de l'oreille gauche présentait un orifice qui correspondait à une fistule de deux millimètres de profondeur, dirigée horizontalement vers la face postérieure du cartilage de la conque, entre ce cartilage et la peau, et terminée en cul-de-sac. Les parois de cette fistule étaient assez épaisses pour former sous la peau un cordon sensible au doigt. L'orifice était habituellement fermé par une petite croûte.

Bland Sutton[2] a vu une petite fille née avec une perforation du lobule de l'oreille gauche exactement au point où l'on met les boucles d'oreilles. Un enthousiaste, ajoute cet auteur, aurait pu voir là un exemple de transmission d'une difformité artificielle : la perforation des oreilles amenant un vice héréditaire.

### FISTULES BRANCHIALES DE LA RÉGION SUS-HYOÏDIENNE

Il n'y a qu'un petit nombre d'observations de fistules branchiales ouvertes dans la seconde région que nous avons délimitée, c'est-à-dire à la partie supérieure et latérale du cou, entre le conduit auditif et le larynx, sur le trajet commun des fentes branchiales. A cette variété appartiennent le cas de Heusinger auquel nous avons fait allusion plus haut, deux faits de Virchow et de Berg dans lesquels le trajet fistuleux communiquait avec l'oreille externe, enfin un cas plus simple que voici (V. fig. 14). On nous présente une fillette de huit ans, portant une fistule dont l'orifice est situé à la partie inférieure de la gouttière parotidienne, à un centimètre et demi en arrière de l'angle du maxillaire sur le bord antérieur du muscle sterno-mastoïdien. Cette fistule a déjà été aperçue quelque temps après la naissance. Son orifice, constamment ouvert depuis cette époque, laisse suinter un liquide dont le contact occasionne de temps à

1. Betz, *Schmidt's Jahrbücher*, 1864, Bd. CXXI, s. 344.
2. Bl. Sutton, *Journal of anatom. and physiol.*, 1887, vol. XXI, p. 289-298.

autre un peu de rougeur sur la peau du voisinage. Un stylet introduit dans le trajet pénètre à une profondeur de deux centimètres dans une direction oblique en haut et en arrière. Il n'y a aucune difformité ni aucun trouble fonctionnel du côté de l'oreille. On ne saurait dire à laquelle des fentes branchiales cette fistule correspond.

Fig. 14. — Fistule branchiale de la gouttière parotidienne.

Le fait de Heusinger[1] est déjà beaucoup plus complexe. La fistule est bilatérale. A droite on voit, à un demi-centimètre au-dessus du cartilage thyroïde en avant du bord du muscle sterno-mastoïdien, une surface cicatricielle perforée de plusieurs petits trous, mais sans trajet fistuleux proprement dit. A gauche, et sur un point symétrique, se trouve une verrue rougeâtre avec un orifice fistuleux. Le cathétérisme du trajet occasionne de la toux et de l'enrouement. Au-dessus de l'ouverture cutanée, on

1. Heusinger, *loco cit.*

sent un corps dur, cartilagineux ou osseux, adhérent au bord du muscle sterno-mastoïdien. L'enfant atteint de ces fistules présentait aussi les difformités de l'oreille externe dont nous avons parlé plus haut à propos des fistules du pavillon de l'oreille; l'ouïe était troublée en ce sens que l'enfant ne se rendait pas compte de la direction des sons.

Le cas de Berg[1] a trait à un homme de vingt ans porteur d'une fistule consécutive à un kyste développé aussitôt après la naissance. L'orifice est situé un peu au-dessus du cartilage thyroïde du côté gauche. Un stylet introduit dans le trajet pénètre obliquement en haut et en dedans à une profondeur de trois centimètres, sans entrer dans le pharynx. Pendant six ans, de huit à quatorze ans, l'orifice étant fermé, il sortait un liquide purulent par l'oreille, et, un chirurgien ayant essayé un traitement par la galvanocaustie, il s'ensuivit une otite purulente. D'après Berg, le trajet communiquait dans ce cas avec l'oreille.

Virchow[2] a constaté directement une communication de ce genre entre une fistule congénitale et le conduit auditif externe chez un enfant mort-né. Le pavillon de l'oreille était très imparfaitement conformé, et le conduit auditif externe, très rudimentaire, était fermé extérieurement. Une fistule complète, largement ouverte en arrière et au-dessous de l'oreille, arrivait dans le pharynx au-dessous de l'orifice de la trompe d'Eustache; son trajet était en rapport direct avec les rudiments du conduit auditif.

Cette série de faits a été disposée, en quelque sorte, par ordre de gravité ascendante. Dans un cas, le nôtre, la fistule n'affecte aucun rapport avec l'oreille. Dans les trois autres on observe un trouble de l'ouïe, et même il y a une continuité directe entre le trajet fistuleux et le conduit auditif, ce conduit

1. Berg, *Un Cas de fistule congénitale complète de l'arc branchial moyen : Archiv f. path. anat.*, Bd. XCII, s. 183, 1883.
2. Virchow, *Archiv f. path. anat.*, Bd. XXXII, s. 518, 1865.

étant d'ailleurs normal ou plus ou moins mal conformé. On peut, d'après cela, affirmer, au moins pour les trois derniers exemples, que la fistule appartient à la première fente branchiale, et ce sont les rapports de ces fistules sus-hyoïdiennes avec l'oreille qui nous ont conduit à leur donner une place à part.

## FISTULES BRANCHIALES DE LA RÉGION SOUS-HYOÏDIENNE

Les fistules branchiales sous-hyoïdiennes se divisent en deux variétés : 1° fistules médianes ; 2° fistules latérales.

1° *Fistules médianes.* — Il n'y a pas à revenir sur ce qui a été dit précédemment des fistules consécutives à l'ouverture extérieure des kystes thyro-hyoïdiens. Rappelons seulement que le fait exceptionnel de Heschl (V. p. 173) est un exemple de fistule branchiale proprement dite située sur la ligne médiane au-devant du larynx. Dans ce cas, en effet, le kyste semble s'être développé secondairement par rétention des produits sécrétés dans le trajet fistuleux.

Nous avons observé une fistule médiane borgne externe dont l'orifice s'ouvrait au-devant du cartilage cricoïde (V. obs. XVII). Mais un stylet introduit dans le trajet, à une profondeur de trois centimètres, se dirigeait vers le côté droit du cou, en dehors du cartilage thyroïde, de sorte que la fistule, quoique médiane par la situation de son orifice, appartenait en réalité à la moitié droite du cou.

Arndt[1] a rencontré sur un sujet âgé de dix-huit ans et demi, de complexion faible, demi-idiot, une malformation du cou tenant à la fois de la nature des fissures et de celle des fistules. On voyait au-devant du larynx, sur la ligne médiane, un sillon vertical, d'aspect cicatriciel, long de deux centimètres, large de cinq millimètres en haut, de deux millimètres en bas, et profond

1. Arndt, *Berliner Klinische Wochenschrift*, 1889, n° 30, et K. Kostanecki et A. Mielecki, *Die Angebornen Kiemenfisteln des Menschen : Archiv f. path. anat.*, juin 1890.

d'un à trois millimètres. Chacune des extrémités de ce sillon était le point de départ d'un trajet fistuleux : la fistule inférieure admettait un stylet d'un demi-millimètre d'épaisseur sur une longueur d'un centimètre de haut en bas ; la fistule supérieure, plus étroite, ne laissait pénétrer qu'une soie de porc, et seulement à un ou deux millimètres de profondeur. Mais, de plus, un cordon saillant s'étendait depuis l'extrémité supérieure du sillon prélaryngé jusqu'au menton. Au toucher, ce cordon semblait contenir une cavité; le fait ne put être vérifié, la fistule étant trop étroite pour laisser pénétrer un instrument. Les deux fistules précédentes sécrétaient une petite quantité de liquide. Arndt rappelle un fait analogue de Luschka[1].

Kostanecki et Mielecki[2] attribuent les fistules congénitales du cou, médianes ou latérales, à un trouble survenu dans l'occlusion du sinus précervical. C'est la théorie de His. Quant aux malformations plus complexes observées par Luschka et Arndt, elles sont dues à un développement tardif et irrégulier des arcs branchiaux. Les deux épaississements branchiaux qui recouvrent le sinus cervical comme un véritable couvercle, étant retardés dans leur évolution, s'unissent d'une manière incomplète et irrégulière sur la ligne médiane. On peut, avec Bl. Sutton[3], établir un rapprochement entre les fissures ou les fistules médianes du cou et les solutions de continuité de même nature que l'on rencontre sur la voûte palatine, sur les lèvres, sur le sternum, etc. Nous avons, du reste, rapporté un cas de fistule congénitale présternale chez un sujet qui portait en même temps deux kystes dermoïdes médians du cou, de telle sorte qu'on pouvait le rattacher au chapitre des fistules aussi bien qu'à celui des kystes (V. obs. IX, p. 190).

2° *Fistules latérales.* — Les fistules de la région sous-hyoïdienne latérale, c'est-à-dire de la région limitée en dehors par

1. Luschka, *Archiv f. physiologische Heilkunde,* Bd. VII, 1848.
2. Kostanecki et Mielecki, *loco cit.*
3. Bl. Sutton, *The Lancet,* 1888, I, p. 308-312.

le muscle sterno-mastoïdien et en dedans par le larynx et la trachée, ont fourni les éléments de la description classique des fistules branchiales. Ce sont elles qui ont été observées en premier lieu. Ascherson n'en avait pas vu d'autres. Elles sont d'ailleurs de beaucoup les plus fréquentes ; les variétés précédemment examinées ne forment qu'une infime minorité.

*Étude anatomique des fistules sous-hyoïdiennes latérales.*

L'étude anatomique de ces fistules, déjà bien esquissée dans l'ancien travail d'Ascherson, a été complétée successivement par des observations isolées et par les travaux d'Heusinger[1], de Gass[2], de Sarrazin[3], de Duplay[4], de Cusset[5], de Fischer[6]. A l'exemple de ces auteurs, nous examinerons successivement l'orifice externe, l'orifice interne et le trajet.

L'orifice externe du trajet fistuleux est situé sur le bord interne du muscle sterno-mastoïdien ou sur un point très rapproché de ce bord, soit en dedans, soit en dehors. On peut le rencontrer sur tous les points d'une ligne allant des parties latérales du cartilage thyroïde à la fourchette sternale. Le plus souvent il occupe le tiers ou le quart inférieur de cette ligne ; il est par conséquent assez voisin de l'articulation sterno-claviculaire. Il correspond assez rarement à l'une des faces du cartilage thyroïde, — 4 fois sur 51, d'après Gass. Plus il est élevé, plus il s'éloigne, d'après Sarrazin, du bord du sterno-mastoïdien, pour se rapprocher de la trachée et du larynx. Cette remarque est exacte.

La forme de l'orifice est variable. C'est tantôt une ouverture circulaire à fleur de peau, tantôt un pertuis punctiforme

1. Heusinger, *Archiv f. path. anat.*, Bd. XXXIII, 1865, s. 177, 441.
2. Gass, *Essai sur les fistules branchiales*, thèse de Strasbourg, 1867, nº 977.
3. Sarrazin, *Nouv. Dict. de méd. et de chir. prat.*, vol. IX, art. Cou, p. 659 ; 1869.
4. Duplay, *loco cit.*
5. Cusset, *loco cit.*
6. Fischer, *Deutsche Zeitsch. f. chir.*, 1873, p. 570, et *Deutsche Chirurgie, Maladies du cou*, p. 43.

occupant le sommet d'un petit mamelon. Parfois l'ouverture est cachée par un petit opercule plus ou moins long qui le recouvre (Heusinger); elle peut encore se présenter sous la forme d'une fente limitée par deux lèvres cutanées (Leuckart) ou dissimulée au fond d'une petite dépression.

Son diamètre ne varie pas moins : l'orifice est ordinairement étroit, admettant seulement un stylet fin filiforme. Le cathétérisme peut en être difficile. Richet fut obligé dans un cas de recourir au bistouri pour faire une voie à l'instrument explorateur. On rencontre, par exception, un orifice assez large pour permettre l'introduction de l'extrémité du doigt. S'il est très petit, il est souvent obstrué par les produits de la sécrétion du trajet qui se sont concrétés extérieurement. De là parfois une accumulation de liquide dans la fistule et certains troubles symptomatiques qui en dérivent.

Lorsque la fistule est bilatérale, les orifices peuvent occuper deux points symétriquement placés, à peu près à la même hauteur, ou se trouver à des hauteurs très différentes. La première de ces dispositions est de beaucoup la plus fréquente.

L'orifice interne a été rarement examiné. Neuhœfer[1], à l'autopsie d'un sujet porteur de deux fistules branchiales complètes, trouva les orifices internes au voisinage de la grande corne du cartilage thyroïde : celui du côté droit, en arrière du muscle pharyngo-staphylin ; celui du côté gauche, en avant de ce muscle. Les observations cliniques mentionnent seulement l'existence de l'orifice pharyngien, sans préciser son siège. Rehn[2] a trouvé sur les parois latérales du pharynx, en un point correspondant à l'extrémité profonde d'une fistule borgne externe, une surface cicatricielle qu'il attribue à l'occlusion de l'ouverture pharyngienne. Un certain nombre de fois on est resté dans le doute sur la présence d'un orifice interne, à cause des difficultés de l'exploration de la fistule sur le vivant. Le dia-

1. Neuhœfer, *Ueber die Angeborene Halsfistel*, München, 1847, et thèse de Gass.
2. Rehn, *Archiv f. path. anat.*, Bd. LXII, s. 269, 1874.

mètre de cet orifice est ordinairement très petit; il est caché dans un cul-de-sac ou soulevé par un petit mamelon. Parfois il se laisse pénétrer et distendre par les aliments, et alors il peut survenir de fâcheux accidents, sur lesquels nous reviendrons.

C'est uniquement dans le pharynx que s'ouvrent les fistules complètes. Dzondi avait cru à la réalité des fistules trachéales, parce qu'il avait observé des troubles laryngés, de la toux, de l'enrouement; mais il n'a pas constaté directement par le stylet la présence de l'ouverture dans la trachée, et aucun des exemples de prétendues fistules trachéales n'est concluant. Cette opinion a déjà été exprimée par divers auteurs : Gass, Duplay, Fischer. Au surplus, le mode de développement du larynx et de la trachée n'est pas favorable à la communication des fistules avec l'appareil respiratoire supérieur. L'éminence laryngée, premier rudiment de l'appareil respiratoire, apparaît entre les deux arcs branchiaux inférieurs sans affecter aucun rapport direct avec les fentes branchiales; celles-ci correspondent, au contraire, en dedans à la partie de la cavité pharyngienne située au-dessus du larynx. La partie inférieure du pharynx et l'œsophage se développent de haut en bas à partir de la cavité bucco-pharyngée, à une époque postérieure à l'apparition des arcs branchiaux. Le larynx et la trachée naissent de leur côté par invagination de l'épithélium pharyngien à partir de l'éminence laryngée, et les fistules congénitales de la trachée, dont on connaît quelques exemples, établissent une communication non pas avec l'extérieur, mais avec l'œsophage[1]. L'embryologie sert aussi à expliquer pourquoi les fistules de la quatrième fente branchiale, dont l'orifice exté-

1. Sarrazin reproduit les trois observations de Luschka, de Rieke, de Jenni, publiées comme exemples de fistules trachéales ouvertes extérieurement. Aucune d'elles n'est suffisamment détaillée pour entraîner la conviction. Fischer rapporte un nouveau fait, dans lequel on vit sortir quelques bulles d'air par l'orifice extérieur au moment de l'opération; mais l'air ne pouvait-il pas provenir du pharynx aussi bien que du larynx ou de la trachée? Une autre observation d'Eldridge n'est pas plus démonstrative (Eldridge, *American Journal of the med. sc.*, 1879, vol. 78, p. 70 et *Archives gén. de méd.*, 1880).

rieur peut être situé au voisinage du sternum ou même à la surface de l'extrémité supérieure de cet os, comme dans le cas de Heusinger et dans deux des nôtres, n'en aboutissent pas moins par leur extrémité profonde, lorsqu'elles sont complètes, sur un point du pharynx correspondant au bord supérieur du larynx ou un peu plus haut (V. obs. XIII, p. 201, et obs. XX, p. 256). Le sinus branchial, dépression de la cavité pharyngienne située au-dessous du quatrième arc branchial chez l'embryon de vingt à trente jours, s'étend de la base du crâne à l'éminence laryngée. La trace de ce sinus correspond nécessairement, chez l'adulte, à une ligne étendue de la base du crâne à l'orifice du larynx, et c'est sur cette ligne qu'on trouvera l'ouverture profonde des fistules de la quatrième fente branchiale. Les fistules des trois premières fentes doivent s'ouvrir dans le pharynx sur un point plus élevé.

Le trajet fistuleux suit une direction ascendante de la peau vers le pharynx. Les seules exceptions à cette règle appartiennent aux fistules du voisinage de l'oreille dont le trajet est à peu près horizontal (cas de Virchow et de Berg). La fistule borgne externe que nous avons observée dans la gouttière parotidienne se dirigeait obliquement en haut et en arrière vers l'apophyse mastoïde (fig. 14). Lorsqu'il s'agit d'une fistule de la quatrième fente au-dessous du larynx, le stylet explorateur pénètre dans le trajet obliquement en haut et en dedans et se dirige vers l'os hyoïde ou plus en arrière vers l'angle du maxillaire inférieur. La paroi du conduit est souvent épaisse et dure ; on la suit facilement avec le doigt à travers la peau du cou. Elle contracte des adhérences avec différents organes, avec la trachée et le larynx, avec le muscle sterno-cleido-mastoïdien, avec la gaine du faisceau vasculaire carotidien. Son extrémité pharyngienne est souvent rattachée intimement à l'os hyoïde.

Le canal fistuleux est étroit, irrégulier, sinueux, en sorte qu'un stylet rigide le parcourt difficilement. De plus, il n'est

pas rare que des diverticules s'en détachent dans diverses directions. Mayr a observé une fistule complète qui était pourvue d'un diverticule voisin du pharynx, lequel formait une cavité dans laquelle s'accumulaient les aliments. Le sujet éprouvait de ce fait des troubles de la déglutition. Les trajets accessoires qu'on rencontre sur tous les points du trajet principal sont souvent réduits aux proportions minimes d'*acini* glandulaires reconnaissables seulement au microscope. La longueur de la fistule varie depuis quelques millimètres jusqu'à huit ou dix centimètres. Nous avons vu sur le pavillon de l'oreille des fistulettes d'un ou deux millimètres de profondeur. Souvent les fistules borgnes externes sous-hyoïdiennes ne sont pas beaucoup plus longues. Le stylet s'arrête à quelques millimètres de l'orifice cutané, mais il peut aussi pénétrer profondément depuis le sternum jusqu'à l'os hyoïde ainsi que nous l'avons constaté sur le sujet de l'observation XIII qui portait une fistule sus-sternale du côté gauche en même temps qu'un kyste dermoïde du côté opposé. L'orifice pharyngien se trouvant toujours à peu près au même niveau, il est évident que la longueur d'une fistule complète dépend de la situation plus ou moins déclive de l'orifice cutané.

Un des points les plus curieux de l'histoire des fistules branchiales est celui qui a trait à la présence de productions solides, cartilagineuses ou osseuses dans leur paroi. Chez une jeune fille de quinze ans, observée par Heusinger, et qui portait une fistule branchiale borgne externe, ouverte au niveau de l'extrémité supérieure du sternum, on sentait, en arrière du trajet, une lamelle osseuse partant du voisinage du sternum, large de trois centimètres à sa base, longue de vingt-huit millimètres et se terminant en pointe supérieurement. Heusinger et Duplay ont rencontré des productions du même genre dans la région des arcs branchiaux chez des sujets qui n'avaient aucune trace de fistule. Duplay a vu chez un enfant de cinq ans une

sorte de petite apophyse dure, élastique, analogue à une grosse arête, située de chaque côté du cou à la partie moyenne du bord antérieur du sterno-mastoïdien, terminée en pointe du côté de la peau, imperforée, et se perdant profondément au-dessous du sterno-mastoïdien. « Ce petit corps du côté droit était plus court que du côté gauche et mesurait à peu près un centimètre. Par suite du frottement de la peau sur l'extrémité de cette sorte d'arête, il se faisait de temps à autre une légère excoriation qui devenait douloureuse. » Duplay fit l'ablation de ces deux petits corps solides, qui étaient constitués par du fibro-cartilage.

Doit-on voir dans ces productions des rudiments d'arcs branchiaux ou de côtes viscérales, suivant l'expression de Heusinger, développés par suite d'un trouble dans l'évolution des arcs branchiaux, du quatrième arc le plus souvent? Pour répondre à cette question, on doit rappeler quelques notions d'anatomie comparée et d'embryologie.

On sait que chez les vertébrés à respiration branchiale chaque arc branchial permanent est pourvu d'un squelette cartilagineux, disposé suivant le type général des côtes. Toutes les vertèbres des poissons, depuis l'extrémité caudale jusqu'à la tête, donnent naissance à des côtes; rien ne distingue chez eux la région cervicale. Les côtes branchiales se rattachent, les premières aux vertèbres crâniennes, les dernières aux vertèbres cervicales. Les mammifères sont dépourvus de côtes cervicales, ou plutôt les côtes du cou sont réduites à un appendice osseux sans fonction déterminée, adhérent aux corps vertébraux. Les arcs branchiaux, distincts à la période embryonnaire, se fusionnent plus tard, et leur squelette ne se développe que d'une manière très rudimentaire. Nous ne parlons pas du squelette du premier arc branchial qui donne naissance aux maxillaires, véritables côtes viscérales crâniennes. Mais les côtes branchiales complètement développées dans les branchies persistantes des poissons sont réduites, chez l'homme, sur

le deuxième et le troisième arc, à l'appareil suspenseur stylo-hyoïdien et à l'os hyoïde. Le quatrième arc branchial est complètement dépourvu de squelette à l'état normal, si ce n'est sur la région médiane, où les cartilages du larynx et de la trachée se développent à ses dépens. En dehors de l'appareil respiratoire, toute formation cartilagineuse ou osseuse fait défaut sur cet arc à l'état normal. Ainsi donc le squelette des arcs branchiaux, très développé sur l'arc facial, rudimentaire sur le deuxième et le troisième arc, où il ne constitue que des formations osseuses isolées, apophyse styloïde et os hyoïde, disparaît complètement sur la plus grande partie du quatrième. Il est vrai cependant que les troisième et quatrième arcs branchiaux de l'embryon possèdent des traînées cartilagineuses analogues aux cartilages de Meckel et de Reichert dans le premier et le deuxième. On comprend dès lors que ces formations cartilagineuses primitives, au lieu de s'atrophier, comme cela doit arriver normalement, puissent, sous l'influence d'un trouble de développement, persister et même donner naissance à des cartilages et à des os comme ceux qui ont été observés par Heusinger, Duplay et nous-mêmes. Cette manière de voir est d'autant plus vraisemblable qu'on rencontre à la face des végétations cartilagineuses de même ordre ; nous les avons décrites sous le nom de fibro-chondromes.

Les fistules branchiales résultant d'un défaut d'oblitération des fentes, leur trajet conserve le revêtement épithélial de ces parties. Leur structure comprend ce revêtement épithélial et une membrane conjonctive sous-jacente. On trouve constamment sur la paroi de la fistule des dépressions de plusieurs ordres : d'abord de véritables diverticules, et ensuite des dépressions acineuses ressemblant à de petites glandules muqueuses. Robin a vu dans un cas une surface chagrinée avec des plissements de la muqueuse donnant naissance à des sillons et à des anfractuosités nombreuses ; dans un autre cas il a rencontré des dépressions hérissées de papilles vasculaires.

Roth[1] décrit dans la couche externe de la paroi des nodosités de couleur grisâtre et de la grosseur d'une tête d'épingle, ressemblant à des glandules et pourvues, comme les glandes, d'un canal excréteur. Dans un fait de Hugo Ribbert[2], la fistule offrait trois diverticules principaux et une vingtaine d'autres dépressions en communication avec le trajet par de fins canalicules.

Nous avons observé dans un cas, comme Dubar dans un autre, des franges nombreuses, des villosités ayant la structure des bourgeons charnus : cette structure particulière était due a une inflammation de longue durée, expliquant l'abondance des cellules jeunes.

La paroi, épaisse d'un demi-millimètre à un millimètre, est solide, résistante, élastique, et constituée par un épithélium et par du tissu conjonctif plus ou moins serré, avec une grande quantité de cellules embryonnaires interposées aux faisceaux de fibres conjonctives. L'épithélium est formé en certains points de plusieurs couches : les profondes comprennent des cellules prismatiques à noyaux ; les superficielles, des cellules plates. C'est, en un mot, un épithélium pavimenteux. On le rencontre sous cette forme spécialement sur la partie libre de la surface du trajet et au voisinage de l'orifice cutané. Au contraire, les parties profondes du trajet, les diverticules, les dépressions acineuses, et souvent aussi les soulèvements papillaires, sont revêtus d'un épithélium cylindrique cilié.

On doit tenir tout particulièrement compte de la présence des diverticules et des dépressions ou replis d'épithélium n'admettant pas ou admettant difficilement les liquides colorants injectés en vue d'un examen clinique : ces anfractuosités sont de nature à faire prévoir l'insuffisance de certains moyens thérapeutiques, comme les cautérisations superficielles à l'aide d'injections liquides, de caustiques solides ou même du cautère

1. Roth, *Archiv f. path. anat.*, Bd. LXXII, s. 444, 1878.
2. H. Ribbert, *Archiv f. path. anat.*, Bd. XC. s. 536, 1882.

actuel et de l'électrolyse. Il est presque impossible, en effet, que les diverticules soient assez complètement détruits par ces moyens pour que l'épithélium disparaisse et que la cicatrisation s'effectue d'une manière définitive. Et nous ne parlons pas de l'étroitesse, de l'irrégularité, de la direction sinueuse du trajet principal, qui s'opposent souvent à la pénétration des agents caustiques, dont l'emploi est condamné en quelque sorte par l'anatomie pathologique dans la plupart des cas.

Les fistules branchiales sécrètent un liquide plus ou moins abondant, quelquefois insignifiant comme quantité, souvent suffisant pour humecter la surface de la peau à une certaine distance autour de l'ouverture extérieure. Ce produit de sécrétion rappelle, par ses caractères physiques, la salive sous-maxillaire ; il est transparent, filant et collant. Les parties solides qu'il contient en suspension se déposent autour de l'orifice cutané et forment là une croûte qui obstrue la fistule et s'oppose à l'écoulement; il en résulte une rétention de liquide qui peut causer plus ou moins de gêne et déterminer des phénomènes inflammatoires sous l'influence desquels la sécrétion devient passagèrement trouble, puriforme et même purulente.

L'examen histologique du liquide y fait reconnaître les éléments du pus avec des cellules épithéliales pavimenteuses ou cylindriques provenant de la desquamation du trajet. La présence de ces derniers éléments suffirait pour établir le diagnostic de fistule branchiale dans un cas douteux. Le liquide contient aussi en suspension des grumeaux blanchâtres formés de granulations graisseuses ou de cellules épithéliales agglomérées.

## ÉTIOLOGIE

Les fistules branchiales constituent, dans le plus grand nombre des cas, une malformation isolée, et les sujets qui en sont atteints sont presque toujours parfaitement bien confor-

més. Il y a quelques exceptions à cette règle : c'est ainsi qu'on peut rencontrer certaines difformités dans le territoire des arcs branchiaux. Plusieurs auteurs ont été frappés de l'aspect cicatriciel de la peau dans le voisinage de l'orifice fistuleux. On voit même quelquefois une élevure cicatricielle, un cordon dur, fibreux, plus ou moins visible. Sans insister sur ces points particuliers, rappelons que dans le bec-de-lièvre, ainsi que dans les fissures branchiales quelles qu'elles soient, on a noté un aspect cicatriciel soit sur les lèvres de la fente anormale, soit sur les parties voisines. On trouve parfois des malformations plus ou moins graves du pavillon de l'oreille, ou même une conformation anormale, une occlusion partielle ou complète du conduit auditif externe. Ce fait a été mis en relief précédemment ; ne sait-on pas d'ailleurs que le canal auriculaire tout entier est un vestige normal de la première fente branchiale ? Il n'est donc pas surprenant que l'oreille soit vicieusement développée lorsqu'il survient dans la période embryonnaire une affection qui altère l'évolution des arcs branchiaux, et plus spécialement celle de la première fente branchiale.

Le sujet sur lequel Virchow a étudié une fistule branchiale en relation avec l'oreille est un monstre atteint de plusieurs vices de conformation : imperforation de l'anus, imperforation de l'urèthre, absence du radius gauche, etc. A la place où doit normalement se trouver l'oreille, il n'existe qu'une peau régulière, lisse, couverte de cheveux clairsemés, sans trace d'oreille externe ni de conduit auditif externe : les rudiments de ces organes sont cachés profondément. Entre la mâchoire inférieure et l'apophyse mastoïde, on voit une fente dirigée de haut en bas et d'arrière en avant, longue de sept millimètres et entourée d'un rebord cartilagineux représentant assez bien l'hélix. Celui-ci se termine en avant par un repli cutané de cinq millimètres de hauteur, renfermant un cartilage aplati de la dimension d'un tragus chez l'adulte. Ce repli recouvre presque entièrement en avant l'orifice de la fente. En arrière de ce repli,

un peu au-dessous et recouvert par lui, on en trouve un autre plus arrondi. Un peu plus bas et en avant de ce dernier existe un orifice horizontalement étendu et mesurant quatre millimètres suivant son plus grand diamètre. Une sonde introduite par cette ouverture arrive sans grand obstacle dans le pharynx et ressort par la bouche. Autour de cette ouverture la peau paraît être plus mince et plus lisse que dans le reste de la région. Le cartilage du pseudo-tragus ou extrémité antérieure de l'hélix se continue avec les feuillets cartilagineux qui entourent le conduit auditif externe. Celui-ci, long d'un centimètre, se rétrécit brusquement et se termine en cul-de-sac. A partir de là, il se transforme en un ligament fibreux qui adhère solidement à l'os dans l'espace compris entre l'apophyse zygomatique et l'apophyse styloïde. L'anneau tympanique et la caisse du tympan font défaut. L'apophyse styloïde, complètement ossifiée, offre une surface dure et inégale, tandis que celle du côté opposé se présente sous la forme d'un mince fil cartilagineux. Cette apophyse styloïde ossifiée s'insère près de l'apophyse zygomatique, dont elle n'est séparée que par une toute petite rainure où vient se perdre le cordon oblitéré du conduit auditif cartilagineux.

Une coupe verticale et transversale de la face et du crâne montre, derrière le voile du palais, près de l'orifice de la trompe d'Eustache, une poche infundibuliforme admettant l'extrémité du petit doigt. Cette poche est doublée d'une muqueuse lisse. De la partie inférieure et antérieure de son pourtour s'étend, jusqu'à la racine de la langue, un bourrelet remarquable par sa surface rude et papillaire. Ce bourrelet s'avance en s'amincissant dans la poche qu'il cloisonne. Bientôt cette poche infundibuliforme se rétrécit, mais n'en arrive pas moins à l'orifice extérieur, situé derrière le petit appendice auriculaire. La trompe d'Eustache est aussi vicieusement conformée. L'os hyoïde, ossifié dans sa partie moyenne, est

resté cartilagineux dans le reste de son étendue. L'oreille gauche est normale.

La présence d'une fistule auriculaire dans ce fait n'était qu'un élément accessoire pour ainsi dire de la monstruosité. Nous avons vu une fistulette branchiale du sillon naso-génien coïncider avec un coloboma et avec des fibro-chondromes branchiaux nombreux des deux joues. L'affection embryonnaire origine de ces désordres, avait localisé ses effets sur le premier arc branchial et sur la fente fronto-maxillaire. L'un des sujets dont Heusinger raconte l'observation portait aussi, en même temps qu'une fistule, des appendices cutanés qui n'étaient autres que des fibro-chondromes. La coexistence d'une fistule embryonnaire et de végétations fibro-cartilagineuses dans la région branchiale chez un même sujet est un fait digne de remarque; il y a simultanément un double vice de conformation : premièrement par défaut de soudure d'une fente, et deuxièmement par excès, puisqu'il y a une végétation anormale. Les deux difformités siègent en deux points différents d'un même arc branchial ou sur deux arcs voisins. Il peut se faire d'ailleurs que les deux anomalies, fistule et fibrochondrome, soient réunies et associées pour ainsi dire dans un même point chez le même sujet. On trouve, en effet, parfois des masses cartilagineuses ou même osseuses dans l'épaisseur de la paroi. L'opercule qui recouvre l'orifice de certaines fistules est aussi une excroissance du même ordre.

Les fistules branchiales se présentent rarement en même temps que le bec-de-lièvre, et, si on met de côté les fistules de la lèvre inférieure, il y en a très peu d'exemples : le cas de coloboma de la paupière que nous avons vu coexister avec une fistulette naso-génienne et des fibro-chondromes est exceptionnel.

L'influence de l'hérédité ne saurait être contestée dans un grand nombre de cas. On a déjà vu qu'elle était évidente pour les fistules auriculaires. Au cou, elle est souvent manifeste, mais non constante : Gass l'a retrouvée 19 fois sur 51 sujets.

L'une des séries les plus remarquables de fistules développées héréditairement dans une famille est celle qu'Ascherson[1] a observée sur trois générations successives. Elle comprend huit cas de fistules de la quatrième fente branchiale, ayant constamment la même disposition. L'orifice fistuleux est situé sur le bord interne du muscle sterno-mastoïdien, d'un seul côté ou des deux; il n'y avait aucune autre malformation. Les faits sont généralement moins frappants; mais il n'est pas rare de trouver deux ou trois fistules branchiales dans la même famille sur deux générations successives.

Tandis que les fissures d'origine embryonnaire siègent exclusivement à la face et surtout autour de l'orifice buccal, les fistules, au contraire, rares à la tête, ainsi que nous l'avons dit, occupent de préférence la région des fentes branchiales. On n'a peut-être pas assez cherché l'explication de cette différence. Plusieurs raisons sautent aux yeux cependant.

A la face, les fentes embryonnaires normales comprennent le squelette, ou plutôt elles séparent certains os les uns des autres, et ces os ont un développement indépendant et isolé. Plus tard, ils doivent se fusionner ensemble pour fermer les fentes : c'est du moins ce qui a lieu entre le bourgeon frontal et le bourgeon maxillaire supérieur. On comprend bien que, si le développement osseux est inégal, incomplet, imparfait, et même s'il ne se fait pas dans le plan ou la direction voulue, c'est-à-dire bord à bord ou face à face, la fusion ne puisse se produire, ce qui entraîne la persistance de la fissure des parties molles superficielles.

L'invagination de l'ectoderme par laquelle se développe la cavité bucco-pharyngée a pour conséquence l'isolement et l'in-

1. Ascherson, *loco cit.;* Gass, thèse citée. Ahlfeld résume les cas de fistule observés par Ascherson dans le tableau suivant :

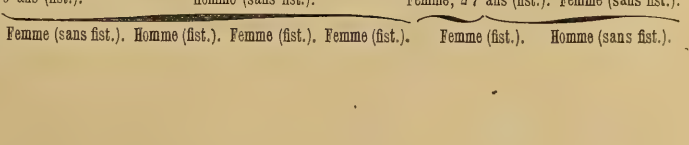

dépendance complète des bourgeons faciaux durant leur progression vers l'orifice buccal, auquel ils aboutissent par leur extrémité. Lorsqu'un trouble survient dans ce travail de formation, il retentit principalement sur l'extrémité des bourgeons, et c'est par les extrémités que ceux-ci sont affectés ; c'est à ce niveau qu'a lieu le défaut de soudure. Les fissures, en effet, siègent autour de la bouche, sur le voile du palais, sur les paupières, en un mot sur les orifices de la face.

Le développement du cou procède d'une autre manière. Les arcs branchiaux ne sont pas libres et indépendants comme les bourgeons de la face. Ils sont constitués par des épaississements de la lame blastodermique même qui ferme primitivement la région du cou en avant et recouvre antérieurement l'aorte et le cœur. Il n'y a pas ici d'orifice vers lequel les arcs branchiaux se dirigent isolément. Ces arcs sont constamment reliés entre eux par la couche blastodermique du champ mésobranchial. Cela est vrai et admis par tout le monde pour l'extrémité antérieure des arcs. D'après His, il en serait de même au niveau de ce que l'on appelle classiquement les fentes branchiales ; il n'y aurait pas, en effet, suivant lui, de fentes proprement dites, mais seulement des dépressions, des sinus interbranchiaux, fermés par une mince membrane unissant les arcs branchiaux entre eux. Quoi qu'il en soit de ce point particulier, il est du moins certain que les arcs branchiaux sont déjà réunis antérieurement par l'intermédiaire d'une mince couche de blastoderme, avant de se souder directement. On comprend dès lors l'impossibilité pour ainsi dire de la formation des fissures à la région du cou. Toutes les solutions de continuité intermédiaires aux arcs branchiaux prennent nécessairement la forme de trajets, c'est-à-dire celle de fistules plus ou moins étroites.

### ÉTUDE CLINIQUE

L'étude clinique des fistules branchiales comprend l'examen physique du trajet fistuleux, l'exposé des troubles symptoma-

tiques auxquels il donne lieu, et l'appréciation des moyens de traitement qu'il comporte.

Nous ne reviendrons pas sur la situation ni sur les caractères de l'orifice extérieur des fistules. Ajoutons seulement que l'aspect extérieur de cet orifice est souvent caractéristique et suffit à lui seul pour établir le diagnostic de fistule branchiale. Les antécédents du sujet enseignent que l'orifice a été découvert peu de temps après la naissance, dès les premières semaines ou les premiers mois; quelquefois même il a été remarqué dès le premier jour. Par cet orifice, il se fait un suintement liquide continu ou intermittent, qui se répand à la surface de la peau. Cet écoulement est, dans certains cas, tout à fait insignifiant, mais son résidu forme une petite croûte qui se renouvelle sans cesse. D'autres fois l'abondance en est assez grande pour tacher les vêtements et exiger des soins de propreté particuliers. Cette sécrétion présente aussi quelquefois des variations en rapport avec diverses circonstances. Chez le malade observé par Manry, on crut avoir affaire à une fistule salivaire congénitale, malgré l'étrange situation de l'orifice cutané qui était voisin de l'articulation sterno-claviculaire. C'est que le liquide était transparent, visqueux comme la salive sous-maxillaire, et que l'écoulement, insignifiant ou nul la plus grande partie du temps, devenait très apparent lorsque le malade mangeait, tout comme s'il s'était agi d'une sécrétion salivaire. L'influence de la mastication et de la déglutition sur la production du liquide a été remarquée dans plusieurs cas, soit que la fistule s'ouvrît au niveau du larynx près de l'os hyoïde (Richet[1]), soit qu'elle descendît beaucoup plus bas. Mais cet accroissement de la sécrétion en rapport avec les fonctions précédentes est loin d'être constant. Il n'en est pas question dans la plupart des observations, et il est des cas où il a été expressément noté que

1. Richet, *in* thèse de Guzman, 1887, p. 102.

cette influence était nulle (Faucon[1], Lannelongue). On a signalé quelques modifications intéressantes de la sécrétion fistuleuse; c'est ainsi qu'elle peut être augmentée par l'influence des émotions, par des excitations nerveuses de différentes natures, par une inflammation du pharynx, par la menstruation, par le coït, par le froid extérieur.

Chez certaines femmes, la fistule devient sensible, rouge, congestionnée, et sécrète abondamment durant la période des règles.

La disposition et l'étendue de la fistule sont indiquées par diverses explorations. Le toucher révèle la présence d'un cordon dur, du volume d'une plume de corbeau en général, se dirigeant vers l'os hyoïde, auquel il est adhérent. Ce rapport est d'ailleurs souvent mis en évidence pendant l'acte de la déglutition. Lorsque le larynx s'élève, l'orifice cutané se déprime : on voit qu'il est attiré de bas en haut; le fait a été noté plusieurs fois (obs. XIX).

Le cathétérisme se pratique le plus souvent avec un stylet de trousse quand il s'agit d'une fistule borgne externe peu étendue. Quelquefois l'orifice est tellement étroit qu'on ne peut y introduire qu'un explorateur extrêmement fin; Le Fort[2] s'est servi en pareil cas d'un fil d'argent. Un stylet d'Anel peut en général pénétrer. Ollier[3] a employé une sonde fine et flexible, espérant que cet instrument s'adapterait plus aisément aux sinuosités du trajet. Mais, quoi qu'on fasse, on arrive rarement par le cathétérisme à parcourir toute l'étendue de la fistule, et cela pour deux raisons. D'abord le trajet est souvent très étroit et très irrégulier, si bien que l'instrument explorateur est fatalement arrêté. D'autres fois on rencontre un obstacle d'une autre nature : le contact du stylet avec la

1. Faucon, *Note sur deux cas de fistules branchiales : Bull. de la Soc. de chir.*, le 22 avril 1874, et *Gazette des hôpitaux*, 9 mai 1874, p. 427.

2. Le Fort, *Bull. de thérapeutique*, 1885, p. 49. Cas de fistule consécutive à l'ouverture d'un kyste thyro-hyoïdien.

3. Ollier, thèse de Cusset, 1877, p. 74.

paroi fistuleuse peut occasionner en effet de la douleur, de la toux, un enrouement passager, des accès de suffocation analogues à ceux que détermine un corps étranger pénétrant dans le larynx.

Fischer rapporte qu'un jeune artiste observé par Heusinger introduisait lui-même un stylet dans sa fistule jusqu'à une profondeur de dix centimètres, de telle sorte que l'extrémité profonde de l'instrument pouvait être sentie du côté de la bouche. On ajoute qu'il en ressentait une impression agréable. Ce fait est doublement exceptionnel : et par la possibilité d'arriver jusqu'au pharynx avec le stylet, et par le genre de sensation éprouvée.

Le cathétérisme ne suffit pas d'habitude pour déterminer si la fistule est complète ou incomplète; aussi doit-on recourir aux injections de liquides divers, et spécialement de liquides colorés ou sapides, comme une solution de bois de campêche, de carmin, de sulfate de quinine, de sucre, de sel marin, etc. La pénétration dans le pharynx est rare, en sorte que l'expérience n'est pas démonstrative le plus souvent.

Il est tout à fait exceptionnel que les aliments et les boissons s'engagent dans les fistules et sortent par l'orifice cutané : c'était cependant le cas du chanteur de Heusinger, dont il vient d'être question; pendant le repas, de petits fragments de pain et une partie des liquides sortaient par l'orifice cutané. Chez un enfant âgé de quelques mois observé par de Santi[1], et chez un autre de Meinel[2], il s'écoulait un peu de lait à l'extérieur lorsqu'ils étaient au sein.

La plupart des fistules n'occasionnent aucun trouble fonctionnel en dehors de l'écoulement du liquide. Chez quelques malades, la région du trajet devient rouge, congestionnée et douloureuse au moment des règles (cas de Manry), en même

1. Jeannel, *Dict. international de chirurgie*, art. Cou, 1885, t. V, p. 790.
2. Meinel, *Beit. z. path. anat., Nov. ac. naturæ, cur.*, vol. XXIII, p. 487, et thèse de Gass.

temps que le liquide augmente d'abondance. Une malade d'Ollier[1], atteinte de fistule consécutive, éprouvait des accès de suffocation surtout lorsque l'orifice fistuleux était oblitéré et que l'écoulement du liquide à l'extérieur se trouvait ainsi interrompu. Hyrtl[2], Munchmeyer[3], Leuckart[4] ont noté la fréquence des catarrhes du pharynx; Pluskal[5], de l'enrouement et des accès d'asthme. Le malade de Leuckart éprouvait des douleurs lancinantes dans le pharynx.

Les difformités de l'oreille expliquent dans quelques faits les troubles de l'audition qu'on observe. Un des sujets de Heusinger ne distinguait pas la direction des sons; un autre d'Ascherson avait l'oreille paresseuse, bien que l'orifice fistuleux fût très éloigné de la région auriculaire, puisqu'il était placé au niveau de l'articulation sterno-claviculaire. Un certain degré de surdité complique souvent les fistules du pavillon de l'oreille. Le développement de l'oreille dans la première fente branchiale rend compte de ces particularités.

Les fistules branchiales constituent une affection le plus souvent insignifiante à cause du peu de gêne qu'elles occasionnent. Chez la femme, la présence même de l'ouverture fistuleuse à la surface du cou, et surtout l'écoulement muqueux, en font une difformité désagréable. Il est rare que les troubles fonctionnels, toux, enrouement, dysphagie, accès d'asthme, prennent une gravité suffisante pour inquiéter le malade. L'inconvénient le plus sérieux est la difficulté d'obtenir la guérison; mais, avant d'en parler, abordons l'histoire des fistules borgnes internes.

## FISTULES BORGNES INTERNES

L'existence des fistules borgnes internes ne repose, hormis un cas assez probant de Morrison Watson, que sur des faits

1. Ollier, thèse de Cusset, 1877, p. 66, obs. I.
2. Hyrtl, *Œsterr. med. Wochenschrift,* Bd. I, s. 53, et thèse de Gass.
3. Munchmeyer, *Hannover Annalen, N. F.,* Bd. I, p. 14, et thèse de Gass.
4. Leuckart, thèse de Gass.
5. Pluskal, *Œsterr. med. Wochenschrift,* 1840, s. 911, et Gass, thèse citée.

d'une interprétation très obscure. Heusinger a fourni trois observations caractérisées cliniquement par la régurgitation des aliments après les repas. Ce phénomène s'est produit pendant vingt ans dans un cas, pendant vingt-cinq ans dans un autre. Par le toucher pharyngien, on tombait dans un cul-de-sac situé près de la base de la langue et d'où l'on pouvait extraire les aliments accumulés. Heusinger fait observer que ce sac est situé au même niveau que l'orifice interne des fistules branchiales. Autre exemple : il a trouvé dans une autopsie le pharynx divisé en deux canaux au point où il se continue avec l'œsophage; l'un de ces canaux se terminait en cul-de-sac; il était composé des mêmes tuniques que l'œsophage.

Morrison Watson[1] rapporte un cas de fistule borgne interne qui paraît démonstratif. Il a rencontré sur un sujet un canal terminé inférieurement en cul-de-sac, contenant une grande quantité de matière grumeleuse. Ce canal était étendu depuis le pharynx jusqu'à la fossette sus-sternale; la paroi contenait des fibres musculaires. Il passait dans l'intervalle des carotides interne et externe et suivait inférieurement le bord antérieur du muscle sterno-mastoïdien. La communication avec le pharynx, qui avait lieu immédiatement en arrière de l'amygdale, se faisait par une fente large d'un huitième de pouce. Les deux bords de cet orifice étaient intimement appliqués l'un contre l'autre, de manière à empêcher tout corps étranger de pénétrer dans le canal.

Il y a toute raison d'admettre avec Heusinger que les diverticules qu'il a observés sont d'origine congénitale et que leur cavité a pu être élargie par l'accumulation et le séjour des aliments. Sarrazin fait remarquer qu'il serait aussi naturel d'admettre une simple hernie de la muqueuse œsophagienne. Michel[2] a réuni un certain nombre de cas de dilatations de l'œsophage qu'il considère comme congénitales; mais il existe

1. Morrison Watson, *Journal of anat. and physiol.*, vol. IX, p. 134.
2. Michel, *Dict. encyclop. des sciences méd.*, art. Œsophage, p. 456, 1883.

aussi des dilatations œsophagiennes développées après la naissance et dans un âge plus ou moins avancé. La pathogénie de ces dernières est encore obscure, et on ne saurait dire s'il y entre une disposition congénitale. Sur un sujet chez lequel les amygdales ne s'étaient pas formées, Herbert Claiborne[1] a trouvé un sillon large de trois lignes, étendu depuis la base de la luette jusqu'au milieu du pilier antérieur droit. Vers le centre du sillon apparaissait une ouverture fistuleuse donnant accès à un trajet que l'on pouvait suivre à l'aide d'un stylet dans l'intervalle des deux piliers antérieur et postérieur. Claiborne a trouvé dans les auteurs deux autres faits analogues. On ne saurait affirmer que ce sont là des exemples de fistules branchiales borgnes internes.

*Traitement.* — Un grand nombre de fistules embryonnaires de la tête et du cou, n'occasionnant pas d'autre inconvénient qu'un minime écoulement muqueux ou la formation de petites croûtes au niveau de l'orifice, ne réclament aucune intervention active : telles sont en général les fistules borgnes externes du pavillon de l'oreille et même la plupart de celles qui siègent sur la partie latérale du cou.

On est, au contraire, amené à entreprendre la cure de ces affections lorsque l'abondance de l'écoulement liquide les rend moins supportables ou lorsqu'il survient certaines complications.

Parmi celles-ci, la plus fréquente est l'oblitération du trajet fistuleux et la production d'un kyste consécutif. L'indication thérapeutique est alors la même que s'il s'agissait d'un kyste dermoïde proprement dit : on doit pratiquer l'extirpation de la tumeur, en prenant, de plus, la précaution d'enlever en même temps le trajet fistuleux jusqu'à l'orifice cutané. C'est ce que nous avons eu l'occasion de faire pour un kyste de la région temporale développé dans la partie profonde d'une fistule ouverte à la surface de l'hélix (V. obs. XV, p. 253, et fig. 12,

1. Herbert Claiborne, *Amer. j. of med. sc.*, 1885, vol. 178, p. 490.

p. 221). Les observations X et XI (p. 201 et 202) se rapportent à des kystes consécutifs à l'oblitération de fistules sous-hyoïdiennes, guéris aussi par l'extirpation.

On n'a pas fait jusqu'ici une distinction suffisante, au point de vue du traitement, entre les fistules branchiales primitives, dont on s'occupe spécialement dans ce chapitre, et les fistules branchiales consécutives à l'ouverture des kystes ; on n'a pas non plus suffisamment tenu compte du siège de la fistule à traiter, ni de ses rapports avec les organes voisins, dans l'appréciation des diverses méthodes chirurgicales. Il en résulte une certaine confusion ; c'est ainsi que pour la plupart des auteurs qui se sont occupés des fistules branchiales, les fistules prélaryngées, consécutives à l'ouverture des kystes thyro-hyoïdiens, représentent en quelque sorte le type des fistules branchiales, comme si les procédés de traitement appliqués à cette variété devaient convenir aux fistules des autres régions, et comme si les indications étaient les mêmes dans tous les cas. Il n'en est rien : à chaque groupe de fistules se rattachent des considérations spéciales.

Nous avons déjà dit que les fistulettes auriculaires sont de celles dont le traitement chirurgical peut être et est en effet habituellement négligé, à moins de complication, comme le développement d'un kyste.

Il en est tout autrement des fistules consécutives à l'ouverture des kystes thyro-hyoïdiens. Le kyste a suppuré avant de s'ouvrir, la fistule qui persiste ensuite est aussi le siège d'une légère suppuration avec des poussées aiguës de temps à autre : l'écoulement séro-purulent est donc appréciable, et, de plus, il se fait à la surface d'une région découverte. Si l'on ajoute qu'un acte opératoire n'expose à aucun danger spécial au devant du larynx, on comprend que l'intervention soit ici formellement indiquée. On avait eu d'abord recours aux injections avec la teinture d'iode, le nitrate d'argent, le chlorure de zinc. Malgré quelques succès rapportés à cette méthode, on n'a pas tardé à reconnaître son insuffisance habituelle.

Le professeur Le Fort[1] a obtenu trois succès avec l'électrolyse, au bout d'une, deux et cinq séances. Cette méthode, simple dans son application, et exempte de toute complication, a encore l'avantage de ne pas laisser de cicatrice. Mais pour qu'elle fournisse une guérison solide, il faut que la fistule, dépourvue de tout diverticule, se laisse pénétrer exactement jusqu'à son extrémité profonde par le stylet qui sert de réophore. Ces conditions sont rarement remplies, et, une portion du trajet pouvant échapper à l'action de l'électrolyse, il y aurait une récidive.

Les méthodes curatives sont, ainsi que nous l'avons dit précédemment (V. p. 184), la dissection sur conducteur ou le curettage, qui, enlevant la paroi fistuleuse dans toute son épaisseur, permettent d'en poursuivre tous les prolongements.

Les fistules branchiales des parties latérales du cou, envisagées à l'état de simples trajets, en dehors de toute complication, sont celles dont les indications opératoires sont le moins bien fixées jusqu'à présent. Ici encore on a mis en usage le procédé des injections. Serres (d'Alais) a fourni un cas de fistule sus-hyoïdienne latérale complète, guérie par les injections de teinture d'iode pure. Chez un sujet dont l'observation est rapportée par Ollier, une fistule également complète aurait été transformée en fistule borgne externe par l'emploi du même moyen. On a eu recours encore aux injections de nitrate d'argent. Malgré quelques faits heureux, on ne peut espérer la guérison par l'emploi des injections caustiques, et il est préférable de recourir à l'extirpation du trajet. L'opération est simple et dépourvue de danger pour les fistules borgnes externes qui ne sont pas très étendues et que l'on peut cathétériser. Mais il n'en est plus de même pour les fistules qui s'étendent de la clavicule à l'os hyoïde, au pharynx ou au crâne, et dont le canal étroit et sinueux ne peut être parcouru par

1. Le Fort, *Bull. de thérapeutique*, 1885, p. 49.

aucun instrument explorateur. La dissection du trajet devient alors plus délicate, surtout lorsqu'on se trouve au niveau des gros vaisseaux du cou; on doit procéder avec prudence, exercer quelques tractions sur le trajet, de manière à faire proéminer un cordon, chercher à y introduire un stylet qui devient un conducteur utile, et prendre pour guide enfin la nature particulière du tissu qu'on excise. A défaut de l'extirpation, on aura recours à l'incision du trajet et au raclage de toute sa paroi muqueuse avec les diverticules annexés.

Obs. XIV. — *Dépression cupuliforme à la place du lobule de l'oreille, qui fait défaut.* — Eugénie Brou, fillette de trois mois, demeurant 53, rue de Montreuil, est apportée à l'hôpital Trousseau en janvier 1888. Elle présente une malformation de l'oreille gauche. Le lobule de cette oreille fait défaut. Le cartilage de la conque s'arrête brusquement en arrière de la joue, dont il est séparé par une dépression assez profonde. Un petit bourrelet part de la dépression pour arriver à la joue.

La dépression est cupuliforme; elle paraît résulter de l'adhérence du cartilage à la peau, de telle sorte que cette adhérence a maintenu la peau collée au cartilage en l'empêchant de se développer en lobule. En tout cas l'adhérence existe. Le peau ne présente pas de cicatrice dans cette région.

Obs. XV. — *Fistule congénitale ouverte sur la partie antérieure de l'hélix. Kyste dermoïde consécutif.* — Un petit garçon, âgé de cinq ans, nous est amené le 31 juillet 1889 pour une ulcération siégeant à un centimètre environ de la partie antérieure de l'hélix.

Cet enfant porte depuis la naissance un petit orifice fistuleux situé sur la peau qui recouvre la partie antérieure de l'hélix. Cet orifice étroit, punctiforme, a toujours donné issue à un léger écoulement jusqu'au mois de mai dernier. A cette date, l'écoulement a cessé, et une petite tumeur s'est formée un peu en avant de l'hélix et a pris le volume d'un gros pois. Un médecin a appliqué un caustique sur cette tumeur et l'a ainsi ouverte.

Depuis lors, la plaie produite par le caustique ne s'est pas complètement cicatrisée. Aujourd'hui on aperçoit facilement l'orifice de la fistule, et on sent un cordon sous-cutané qui de ce point se porte

vers l'ulcération. La succession des accidents est la suivante : il y avait là une fistule branchiale congénitale avec un léger écoulement; l'arrêt de l'écoulement et l'accumulation du produit de sécrétion ont donné naissance à un kyste dermoïde consécutif.

Obs. XVI. — *Fistule branchiale symétrique sur la partie antérieure de l'hélix.* — Mme Rameau vient me consulter le 11 janvier 1888 pour son enfant, atteint d'une lésion tuberculeuse du scaphoïde du pied droit.

Cet enfant, âgé de neuf ans, est venu au monde avec deux petites fistulettes placées symétriquement de chaque côté sur le pavillon de l'oreille, au niveau de la partie antérieure de l'hélix, immédiatement en arrière de l'apophyse de ce cartilage au moment où il se recourbe pour monter au-dessus de la conque. L'orifice de cette fistule est au fond d'une petite dépression ayant le diamètre d'une tête d'épingle, et un stylet y pénètre à un millimètre de profondeur. Il est fermé par une petite croûte habituellement. De temps en temps on fait sortir par la pression une gouttelette séro-purulente ; j'ai fait suinter moi-même du liquide.

Ni le père ni la mère ne portent rien de pareil.

Obs. XVII. — *Fistulette congénitale ouverte sur la partie antérieure de l'hélix du côté droit.* — Madame I., âgée de trente ans environ, nous donne sur elle-même les renseignements suivants : elle n'a commencé a être réglée qu'à dix-huit ans; mariée à un médecin depuis sept ans, elle n'a pas eu d'enfants ni de fausses couches.

Cette dame porte une petite fistulette ouverte sur la peau qui recouvre la partie antérieure de l'hélix du côté droit. On aperçoit en ce point une petite dépression punctiforme au fond de laquelle se trouve un orifice très fin. Cette petite anomalie n'avait pas attiré l'attention jusqu'à l'âge de quinze ou seize ans. A partir de cet âge et pendant plusieurs années, il s'est fait par l'orifice cutané un léger suintement, qui, en se desséchant à l'air, laissait une petite croûte sans cesse renouvelée. Depuis un certain temps l'écoulement a complètement cessé. L'orifice de la fistule est à peine visible; il n'a pas été exploré, on ne peut percevoir au doigt aucune espèce de résistance au-dessous de la peau en avant de l'orifice.

Madame I. entend un peu moins bien de l'oreille droite.

Obs. XVIII. — *Fistule congénitale médiane au niveau du cartilage cri-*

*coïde.* — Un garçon de douze ans nous est présenté en mai 1886. Il porte sur la ligne médiane du cou, immédiatement en avant de l'anneau cricoïdien, une dépression transversale recouverte en haut par un pli du tégument, également transversal. Les bords de ce pli sont en ce moment exulcérés par l'écoulement venant du trajet qui succède à l'orifice placé dans le fond de la dépression précédente ; ils sont, de plus, légèrement tuméfiés, ainsi que la peau voisine. Le liquide que l'on fait sourdre par la pression latérale du côté droit est séro-purulent, jaunâtre et visqueux ; il en sort deux gouttes. Un stylet pénètre assez facilement dans l'orifice et s'engage de bas en haut du côté droit du cou de plus en plus profondément à mesure qu'il s'élève ; il passe sur la partie latérale droite du larynx en dehors du cartilage thyroïde, et là, après un trajet de trois centimètres, il est arrêté, et les tentatives modérées pour le faire pénétrer plus profondément échouent. Une injection d'eau colorée ressort tout entière sans pénétrer dans le pharynx ; elle n'éveille aucune sensation particulière. Le cathétérisme donne lieu à un accès de toux à forme spasmodique.

Le père de l'enfant est très explicite sur l'origine de cette fistule, qui fut découverte le lendemain de la naissance ; elle ne donnait pas lieu alors à un écoulement appréciable, et elle était habituellement fermée par une petite croûte ; quand la croûte tombait, une goutte de liquide s'échappait. En d'autres circonstances la fistule paraissait entièrement fermée. Il est survenu un peu d'inflammation ces jours derniers au collège, par suite du frottement d'un col un peu dur. Ni la phonation ni la mastication n'augmentent la sécrétion.

Obs. XIX. — *Fistule branchiale située à quatre centimètres au-dessus de la clavicule.* — Chauffour (Gustave), âgé de neuf ans et demi, entre à l'hôpital Trousseau le 6 juin 1888, salle Denonvilliers, n° 34.

Cet enfant porte depuis sa naissance une fistule du cou. Cette fistule ne donne lieu qu'à un suintement insignifiant ; mais parfois son orifice s'oblitère et un petit abcès se forme. Elle ne cause aucune douleur, aucun trouble de la santé générale.

Au moment de l'entrée à l'hôpital, la fistule offre les caractères suivants : son orifice est situé sur la ligne médiane du cou, à quatre centimètres au-dessus de l'articulation sterno-claviculaire ; il est distant de deux centimètres du bord interne des sterno-mastoïdiens. Cet orifice est circulaire et permet l'introduction d'un stylet de trousse. A son niveau il n'existe ni saillie ni dépression. Il est en-

touré par un petit cercle d'un demi-centimètre de rayon sur lequel la peau est amincie et violacée. Si on introduit un stylet par cet orifice, on voit que le trajet a une longueur de trois centimètres environ. Il se dirige presque verticalement en haut, en se déviant cependant un peu vers la droite; il remonte jusqu'à l'os hyoïde. Cette exploration avec le stylet n'occasionne ni douleur ni aucune sensation particulière. Le 12 juin, on fait l'extirpation des parois de la fistule. Avant de procéder à cette opération, on introduit dans le trajet un stylet coudé qui est maintenu en place pendant toute la durée de la dissection. L'opération est ainsi rendue plus facile.

On constate qu'il s'agit d'une fistule borgne externe s'arrêtant en haut à la partie postérieure de l'os hyoïde, à quelques millimètres de la ligne médiane. L'hémorragie survenue au cours de l'opération a été insignifiante. Deux points de suture sont appliqués à la partie supérieure de la plaie.

La guérison s'opère sans incident. L'enfant sort le 30 juin de l'hôpital, complètement guéri.

Obs. XX. — *Fistule branchiale située à un centimètre au-dessus de la clavicule.* — Gaubin (Anna), âgée de dix ans, entre à l'hôpital Sainte-Eugénie le 14 mai 1878[1].

L'orifice de la fistule est placé sur le cou, à deux centimètres de la ligne médiane et à un centimètre au-dessus de la clavicule, sur la face externe du faisceau interne du sterno-mastoïdien. Cet orifice est un peu déprimé. Le trajet qui lui succède monte en haut et en dedans en se rapprochant de la ligne médiane, et s'engage dans les parties profondes; il se perd au-dessous de la base de la langue, au-dessus du bord supérieur du pharynx; il a cinq centimètres de longueur; son canal est légèrement irrégulier. Lorsque l'enfant exécute un mouvement de déglutition, le trajet attire l'orifice en haut, ce qui veut dire que par sa partie profonde le trajet adhère au muscle constricteur du pharynx. Il laisse écouler de temps en temps un liquide jaunâtre et transparent; jamais il ne s'est engorgé. Cependant il se passe quelquefois plusieurs mois sans issue de liquide. Enfin on s'est aperçu de l'existence de la fistule quelques jours après la naissance.

1. L'hôpital Sainte-Eugénie a changé de nom en novembre 1880 et s'appelle hôpital Trousseau depuis cette époque.

## FISTULES CONGÉNITALES DE LA LÈVRE INFÉRIEURE

Nous plaçons la description des fistules congénitales des lèvres après celle des fistules branchiales, bien qu'il ne nous soit pas démontré que ces deux variétés de fistules aient la même pathogénie. Les fistules de la lèvre inférieure, de beaucoup les plus importantes, coïncident d'une manière constante avec le bec-de-lièvre de la lèvre supérieure; on aurait pu à la rigueur les considérer comme une complication de ce dernier état et décrire ensemble les deux anomalies des lèvres; mais d'une part le siège des fistules de la lèvre inférieure est très éloigné de celui du bec-de-lièvre, et d'un autre côté la forme anatomique des lésions engage à décrire dans la même partie toutes les fistules congénitales.

On doit à Demarquay[1] d'avoir le premier attiré l'attention sur l'existence d'un double pertuis fistuleux congénital chez certains individus atteints d'ailleurs presque toujours d'un bec-de-lièvre compliqué.

Depuis Demarquay, quelques observations nouvelles ont été successivement rapportées par Murray[2], Richet[3], Béraud[4], Depaul[5], Rose[6] et Madelung[7]. Nous en avons nous-mêmes rencontré un exemple avec des caractères un peu spéciaux[8].

1. Demarquay, *Quelques observations sur le bec-de-lièvre : Gaz. méd. de Paris,* 25 janvier 1845, n° 4, p. 52.

2. Murray, *Bec-de-lièvre par hérédité et pertuis de la lèvre inférieure : British and foreign medico-chirurgical Revew,* 1860, t. XXVI; et Le Fort, *Bull. de la Soc. de chir.,* 8 mai 1861.

3. Richet, *Bull. de la Soc. de chir.,* 3 avril 1861, 2e série, t. II, p. 230.

4. Béraud, *ibid.*

5. Depaul, *Bull. de la Soc. de chir.,* 5 juin 1861, 2e série, t. II, p. 349.

6. Rose, 1er cas : *Ueber die angeborne Lippenfistel und den Unterlippenrüssel : Monatschrift für Geburtskunde und Frauenkrankheiten,* Bd. XXXII, 1868; — 2e cas : *Fritzsche, Beitrœge zur Statistik und Behandlung der angebornen Missbildungen des Gesichts;* Zurich, 1878.

7. Madelung, *Unterlippenfistel : Archiv f. Klin. Chir.,* Berlin, 1888, XXXVII, 271-275, 1 pl.

8. Lannelongue, *Bull. et Mém. de la Soc. de chir.,* 6 juillet 1879, t. V, p. 617.

La difformité dont il s'agit se rencontre chez des sujets affectés d'un bec-de-lièvre compliqué ; la lèvre inférieure, qui porte les fistules, est souvent déformée, ainsi que Demarquay l'avait déjà noté. Sa partie moyenne est plus élevée que d'habitude ; son bord libre, qui peut avoir une certaine tendance à se renverser en dehors, décrit une courbe à convexité supérieure ; il est aussi en général un peu épaissi. Les deux orifices fistuleux sont placés sur sa partie moyenne, symétriquement de chaque côté de la ligne médiane, à quelques millimètres l'un de l'autre. Ils correspondent tantôt au sommet de deux petits tubercules rendus plus saillants par les contractions de l'orbiculaire des lèvres, tantôt au centre de deux petites dépressions ; ils sont plus rapprochés de la surface buccale que de la surface extérieure. On distingue facilement la place qu'ils occupent à une coloration plus rosée de la muqueuse. Ces orifices admettent un stylet de trousse, qui pénètre à une profondeur d'un à deux centimètres.

Le trajet fistuleux est assez large et en tout cas très dilatable. Il se dirige obliquement en bas et en dedans. Celui d'un côté converge donc vers celui de l'autre côté, mais sans jamais communiquer ; les deux cavités sont toujours isolées, quoique séparées seulement par une mince cloison membraneuse. Les trajets sont situés dans toute leur étendue entre la couche musculaire et la face profonde de la muqueuse buccale. Lorsqu'on exerce sur eux une pression de bas en haut, on fait sourdre par les orifices un liquide filant et transparent, rappelant l'aspect de la salive sous-maxillaire, ce qui a fait présumer à la plupart des observateurs que ce liquide était fourni par des glandules labiales anormalement hypertrophiées. Telle est la description générale de ces fistules, qui reproduit les caractères principaux de chacun des faits publiés ; tous, en effet, offrent une remarquable uniformité, à l'exception de celui que nous avons eu l'occasion d'étudier, qui présentait comme particularité une cavité unique au lieu

d'un double trajet. On voyait sur la partie moyenne du bord libre de la lèvre inférieure une fente transversale, longue d'un centimètre et demi, plus rapprochée de la face buccale de la lèvre que de la face cutanée, et donnant accès dans une cavité d'un centimètre de profondeur. Cette cavité était revêtue d'une membrane muqueuse, et ses rapports étaient les suivants : en avant, elle était recouverte par le muscle orbiculaire des lèvres et la peau; en arrière, par la muqueuse

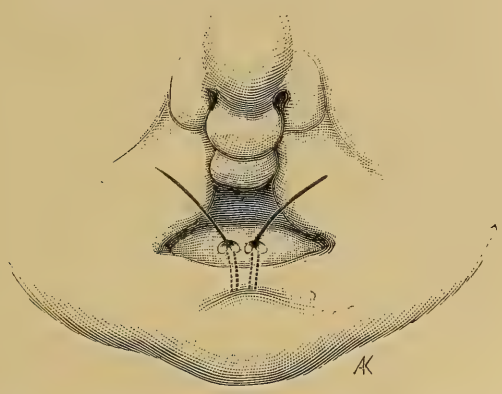


Fig. 15. — Double fistule congénitale de la lèvre inférieure chez un sujet atteint de bec-de-lièvre bilatéral congénital (M. D.).

labiale. La pression n'en faisait sortir aucun liquide, contrairement à ce qui est signalé dans les autres cas.

Les opérations pratiquées pour faire disparaître cette difformité ont donné à Richet, à Depaul, à Fritzsche et à nous-mêmes l'occasion d'étudier la structure de la paroi fistuleuse. Richet, malgré un examen attentif à l'œil nu et à la loupe, n'a pu découvrir ni dans la paroi ni à sa surface externe aucune trace de follicules glandulaires. On trouverait, au contraire, d'après Depaul, des glandules qui seraient situées entre les trajets fistuleux et la peau, et qui même traverseraient dans cette direction la couche musculaire; anomalie singulière, ajoute Depaul, car les glandules labiales ne font pas ainsi

hernie à travers les fibres musculaires à l'état normal. La moitié supérieure des trajets fistuleux est, d'après Fritzsche, entourée de faisceaux musculaires, circonstance à laquelle ils doivent de faire saillie lorsque l'enfant crie ou dans tout autre mouvement mimique.

Deux conditions sont importantes à relever dans l'étude étiologique de cette affection : l'influence de l'hérédité, l'association de certaines autres difformités, surtout du bec-de-lièvre et du pied bot.

L'hérédité est signalée dans deux groupes de cas. L'un de ces groupes appartient en commun à Demarquay et à Richet, qui ont rapporté les observations de deux enfants de la même famille, le frère et la sœur[1]. Les deux relations cependant ne sont pas entièrement concordantes. Suivant Demarquay, un jeune garçon et sa mère étaient tous deux porteurs de la même anomalie de la lèvre inférieure ; de plus, la mère déclare que son père et son grand-père étaient affectés de bec-de-lièvre ; plusieurs de ses frères et de ses sœurs sont morts avec la même difformité ; sur sept enfants qu'elle a eus, quatre étaient atteints du même bec-de-lièvre que l'enfant qu'elle présente dans le service de Blandin. Tous ses autres enfants sont morts. Richet observe, onze ans plus tard, une sœur du jeune garçon opéré par Blandin, et constate le même bec-de-lièvre double et la même anomalie de la lèvre inférieure chez l'enfant, chez sa mère, et chez sa grand'mère. Le bec-de-lièvre de la grand'-mère avait été opéré par Dupuytren. Il est assez difficile de mettre ces deux versions d'accord sur tous les points ; il en ressort en tout cas que l'hérédité a exercé une influence non douteuse sur cette série de becs-de-lièvre et de fistules de la lèvre inférieure. La famille dont parle Murray n'est pas moins remarquable au même point de vue. Le père était né avec un bec-de-lièvre double, qui fut opéré par Liston, et avec une

1. Demarquay et Richet, *loco cit.*

double fistule de la lèvre inférieure; ni ses frères ni ses sœurs ne présentent d'affections semblables; mais il a huit enfants qui tous, sauf la fille aînée, sont affectés de becs-de-lièvre; en outre, la fille aînée, le troisième enfant et le huitième portent la même double fistule de la lèvre inférieure que le père.

Nous n'avons pas besoin, après cet exposé, d'insister sur les rapports de l'anomalie de la lèvre inférieure avec le bec-de-lièvre. Dans tous les cas relatés, sauf un de Murray, il y avait, en même temps que la fistule labiale, un bec-de-lièvre double, compliqué le plus souvent, et avec saillie du bourgeon incisif.

Sur les 14 cas dont les observations sont rapportées avec des détails suffisants, il y avait 6 garçons et 8 filles[1].

La pathogénie de la double fistule de la lèvre inférieure est un sujet obscur. Malgré la présence de prétendues glandules signalées par Depaul, on ne peut pas considérer cette difformité comme un appareil glandulaire à proprement parler, ainsi que le pensaient Demarquay et Murray. Il paraît plus conforme à nos connaissances tératologiques de voir là, avec Béraud et Richet, le résultat d'une évolution anormale de l'embryon et la persistance d'un état embryonnaire défectueux. Fritzsche rappelle que Meckel, Sœmmering, Ruysch, Reichert, Leuckart, Dursy, ont démontré l'existence, chez les animaux et chez l'homme, d'un os intermaxillaire inférieur interposé aux deux moitiés de ce maxillaire; c'est la pièce mentonnière de Dursy.

La double fistule labiale résulterait de la soudure incomplète de la pièce médiane avec les parties latérales du bourgeon maxillaire inférieur.

A l'appui de cette théorie, on peut citer deux faits d'U. Trélat[2] et de Clutton[3], dans lesquels les fistules labiales sont

1. Voici l'indication de ces quatorze cas : Demarquay et Richet, 4 cas; Murray, 4 cas; Béraud, 1 cas; Depaul, 1 cas ; Rose, 2 cas ; Madelung, 1 cas; Lannelongue, 1 cas. Voir la bibliographie, p. 257.

2. U. Trélat, *Sur un Vice de conformation très rare de la lèvre inférieure : Journal de méd. et de chir. prat.*, 1869, 11e série, t. XL, p. 442.

3. Clutton, *Anomalie congénitale de la lèvre inférieure associée avec une division*

situées aux extrémités d'un sillon qui paraît circonscrire un lobe médian de la lèvre.

Une jeune fille de dix-sept ans observée par Trélat portait plusieurs malformations congénitales : pied équin, varus, et palmatures des quatre derniers orteils du côté droit, trace de division de la phalange unguéale du gros orteil gauche, cicatrice très étendue du membre inférieur droit, provenant d'une palmature congénitale qui maintenait la jambe fléchie sur la cuisse, et enfin bec-de-lièvre double avec absence de la voûte palatine et du voile du palais. « Une difformité curieuse existait à la lèvre inférieure. Celle-ci était divisée en deux parties par un pli longitudinal parallèle à ses bords. Aux deux extrémités de ce pli, deux culs-de-sac pénétraient à une certaine profondeur. On aurait dit deux petites cavités creusées par les incisives supérieures. Il n'en était rien... Un stylet glissé au fond de chacune de ces petites cavités, montrait qu'elles se prolongaient en cul-de-sac sous la muqueuse buccale. Leurs parois étaient humides. Il semblait même à certains moments qu'elles fussent pleines de salive. »

L'observation de Clutton se rapporte à une femme de vingt-quatre ans venue du comté de Cornouailles à Londres pour se faire opérer d'une division congénitale du voile du palais. Cette femme offrait en outre sur sa lèvre inférieure une anomalie du même genre que celle de la malade de Trélat, mais à un moindre degré. On voyait sur la face interne de cette lèvre, exactement dans la région médiane, un repli muqueux de forme triangulaire. A chaque extrémité de sa base, regardant en avant, se trouvait une petite fossette qui semblait être l'orifice d'un conduit ou d'un sinus; mais un stylet ne pouvait être introduit au delà du fond visible de la dépression. Le sommet du triangle dirigé en arrière correspondait à la partie la plus proéminente du repli. Si, au lieu des deux fossettes, on avait

*du voile du palais : Trans. of the pathol. Soc. of London*, 1887, vol. XXXVIII, p. 446, avec fig.

trouvé deux fistules, ce fait serait la reproduction exacte du cas précédent : il n'en est que l'ébauche. Il semble, d'après la description de Clutton, et aussi d'après la figure jointe au texte, qu'un repli muqueux de la lèvre soit devenu proéminent du côté de la bouche ; mais tandis que sur la ligne médiane ce repli se continue directement avec la lèvre, il est séparé d'elle de chaque côté par une fossette et un sillon qui lui fait suite. Ces sillons se dirigent, ainsi que le montre la figure, vers la face interne de la lèvre, à laquelle ils aboutissent. Entre cette disposition et la réalisation de deux fistules il n'y a qu'une nuance.

La malformation observée par Trélat et Clutton, ne pouvant être que la trace d'une disposition embryonnaire, indique un mode de développement particulier pour la partie médiane et interne de la lèvre inférieure. La délimitation d'un lobe labial médian au-devant de la symphyse du maxillaire semble confirmer l'opinion des embryologistes qui croient à l'existence d'un intermaxillaire inférieur.

L'existence même d'une fistule visible, et surtout l'écoulement d'un liquide visqueux à la surface de la lèvre, ont fourni les indications d'un traitement chirurgical. Blandin et Richet ont enlevé un lambeau labial en forme de V comprenant les trajets anormaux, puis fait la suture. Nous avons pu, dans le cas qui nous appartient, disséquer la paroi muqueuse de la cavité anormale et réunir par une suture. Ces interventions dépourvues de gravité ont donné un résultat parfait. La nature même des trajets qui sont revêtus d'une couche épithéliale contre-indique les tentatives thérapeutiques applicables à d'autres fistules ; les cautérisations ne seraient ici d'aucune efficacité

## FISTULE CONGÉNITALE MÉDIANE DE LA LÈVRE SUPÉRIEURE

Nous ne connaissons sur la lèvre supérieure aucun exemple d'une malformation analogue à celle que nous venons de décrire

sur la lèvre inférieure. Mais nous avons eu l'occasion d'observer un fait unique jusqu'ici de fistule du frein de la lèvre supérieure ; c'est un document qu'il importe de consigner pour l'avenir. Le sujet était atteint de syphilis héréditaire.

Obs. XXI. — *Fistule du frein de la lèvre supérieure.* — Henry P., âgé de quatorze ans, ajusteur, entre à l'hôpital Trousseau le 23 février 1890, salle Denonvilliers, n° 10.

Ce malade vient pour se faire traiter d'une ankylose du genou

Fig. 16. — Fistule congénitale du frein de la lèvre supérieure (V. obs. XXI).

droit en position vicieuse, consécutive à une arthrite chronique d'origine syphilitique. La jambe, en extension exagérée, forme avec la cuisse un angle très prononcé ouvert en avant. La marche et la station debout sont devenues très difficiles.

Une ostéotomie du tibia est pratiquée par Jalaguier le 15 mars pour remédier à cette difformité.

En examinant le malade au moment de son entrée, nous avons trouvé des traces non douteuses de syphilis héréditaire : kératite interstitielle, hyperostose de la diaphyse du tibia gauche en forme de fourreau de sabre, déformation des incisives, surtout des incisives supérieures, qui ont une forme conique et dont le bord libre est crénelé (V. fig. 16).

Enfin cet enfant porte sur le frein de la lèvre supérieure une fistule, qui n'est nullement le fait d'une suppuration qui n'a jamais

existé en ce point, et qui est le résultat d'un léger vice de conformation. L'orifice, ouvert à la face interne de la lèvre supérieure, sur la ligne médiane, à la base du frein, est entouré d'un bourrelet muqueux et déprimé en infundibulum. Le trajet qui lui fait suite, long de trois millimètres, admet facilement l'extrémité d'un stylet de trousse. Il se dirige de bas en haut dans l'épaisseur du frein. La pression en fait sortir une gouttelette de liquide muqueux.

---

# TROISIÈME PARTIE

## FISSURES CONGÉNITALES DE LA FACE

## PREMIÈRE SECTION

### FISSURES SUPERFICIELLES DE LA FACE
### BECS-DE-LIÈVRE

Les fissures branchiales de la face sont, les unes superficielles et apparentes à l'extérieur, les autres profondes et cachées dans la cavité buccale. A la première catégorie appartiennent toutes les variétés de becs-de-lièvre; on place dans la seconde les divisions congénitales du voile et de la voûte du palais, les divisions de la langue et de l'épiglotte. Mais ce classement n'a d'autre avantage que d'être commode pour l'étude, car les faits sont fréquemment complexes. Les fissures superficielles sont souvent associées aux fissures profondes : le bec-de-lièvre, par exemple, se complique très souvent de fissure palatine, et on peut même rencontrer sur un seul sujet plusieurs variétés de becs-de-lièvre. L'étude de cette dernière anomalie nous arrêtera tout d'abord.

Toutes les fentes embryonnaires de la face rayonnent autour de l'orifice buccal en voie de formation. S'il survient à ce niveau un trouble de développement, chacune d'elles peut persister à l'état fissuraire. On peut donc observer :

A. Sur la lèvre supérieure :

1° Une fissure médiane ou nasale moyenne située au niveau

de la gouttière de la sous-cloison et provenant d'un défaut d'union entre les deux bourgeons nasaux internes ;

2° Une fissure nasale latérale, occupant la limite de la gouttière de la sous-cloison et allant du bord libre de la lèvre à la narine. Elle est due à un défaut de soudure entre le bourgeon nasal interne d'une part et les bourgeons nasal externe et maxillaire supérieur d'autre part ;

3° Plus près de la commissure, une fissure se dirigeant du bord libre de la lèvre vers le grand angle de l'œil en passant en dehors de l'aile du nez. Cette troisième fissure suit la fente fronto-maxillaire, qui est intermédiaire au bourgeon fronto-nasal et au bourgeon maxillaire supérieur. Nous l'appellerons fronto-naso-maxillaire ou, plus simplement, fronto-maxillaire.

B. Au niveau de la commissure des lèvres :

Une fissure intermaxillaire étendue de la commissure labiale vers la région sphénoïdale du crâne. Elle sépare le bourgeon maxillaire supérieur du bourgeon maxillaire inférieur du même côté, c'est-à-dire les deux subdivisions du premier arc branchial.

C. Sur la lèvre inférieure :

Une fissure médiane inférieure, correspondant à une absence de soudure des deux bourgeons maxillaires inférieurs sur la ligne médiane.

C'est avec intention que nous n'avons pas compris dans cette énumération le coloboma des paupières, anomalie dont la pathogénie est spéciale et qui ne se rattache pas le plus souvent d'une manière directe à la fente fronto-maxillaire.

En réalité nous n'envisageons ici que les différentes espèces de becs-de-lièvre : supérieur, inférieur, et commissural. Le bec-de-lièvre supérieur offre, comme on l'a vu, plusieurs variétés ; il constitue l'anomalie la plus importante par sa fréquence ; nous en ferons donc l'étude en premier lieu, en commençant par la variété la plus commune.

# CHAPITRE PREMIER

## FISSURE NASALE LATÉRALE OU BEC-DE-LIÈVRE COMMUN

A la fissure nasale latérale appartient en propre le nom de bec-de-lièvre, créé par A. Paré, accepté dans tous les pays et traduit dans toutes les langues[1]. Ce n'est que postérieurement qu'on a compris sous la même appellation toutes les autres variétés de fissures congénitales des lèvres.

### *Bec-de-lièvre simple.*

La fissure nasale latérale s'étend du bord libre de la lèvre à la narine lorsqu'elle est complète. A des degrés moins étendus, elle occupe une hauteur plus ou moins considérable de la lèvre. C'est en somme une simple encoche du bord labial, d'un ou deux millimètres de profondeur, ou une solution de continuité du tiers, de la moitié ou de la totalité de la lèvre. Jusqu'ici on n'a observé aucun exemple de fissure descendante partant de la narine et arrivant plus ou moins bas en respectant le bord libre de la lèvre. Le fait, s'il se présentait, ne serait pas d'une interprétation difficile, mais il n'a pas été vu : toutes les fissures sont donc ascendantes et partent du bord libre de la lèvre pour s'élever plus ou moins haut. Cela indique que la soudure des fentes se fait, au contraire, de haut en bas chez l'embryon. Nous trouverons plus loin d'autres arguments à l'appui de cette opinion. La même remarque s'applique à toutes les fissures de la région : toutes ont l'orifice buccal pour point de départ, et à

1. Synonymie étrangère : anglais, *harelip;* allemand, *hasenscharte ;* italien, *labro leporino;* espagnol, *labio leporino.*

une distance variable de cet orifice elles disparaissent, tantôt complètement et tout d'un coup, tantôt incomplètement et en laissant un sillon, une gouttière plus ou moins profonde, qui fait suite à la fissure.

Mais il ne suffit pas d'avoir indiqué d'un mot la variété de fissure; son siège mérite d'être précisé. Il correspond exactement à la limite latérale de la gouttière médiane de la sous-cloison; cette gouttière est conservée avec sa concavité normale lorsqu'il n'y a qu'une encoche peu profonde; mais lorsque le bec-de-lièvre est complet ou à peu près complet, la gouttière s'efface plus ou moins; elle disparaît même entièrement dans le bec-de-lièvre bilatéral, où elle est remplacée par une surface convexe. C'est là un point particulier de la difformité que l'intervention chirurgicale ne pourra pas corriger.

Les deux bords de la fissure, en s'écartant de chaque côté, laissent dans leur intervalle un espace vide en forme de V renversé. Ils sont revêtus l'un et l'autre par la muqueuse lisse et rosée qui donne à l'orifice buccal son aspect particulier. Cependant une certaine modification de la muqueuse fissurale avait été déjà remarquée par Ast. Cooper et surtout par Bouisson[1]. Parfois la surface est moins unie, la coloration moins vive et moins uniforme; on peut même y observer des marques cicatricielles légères. Ces particularités, que nous avons notées un certain nombre de fois (V. obs. XXII et XXVI), semblent avoir une signification particulière au point de vue de la pathogénie du bec-de-lièvre. Ne peut-on pas, en effet, considérer ces altérations légères de la muqueuse comme les vestiges d'une lésion de la période embryonnaire et comme une trace du mécanisme qui a empêché la soudure des bourgeons de la face? Les inégalités de surface et l'aspect cicatriciel ne paraissent-ils pas être l'empreinte d'une ancienne inflammation, d'une compression, d'une adhérence anormale,

1. Bouisson, *Dict. encyclop. des sciences méd.*, art. Bec-de-Lièvre.

d'une lésion locale indéniable, en un mot, quoique difficile à déterminer dans sa nature?

Les proportions de la lèvre fissurée sont le plus souvent normales : l'étoffe ne fait en général pas défaut à l'opérateur chargé de corriger la difformité.

Lorsque la fissure simple est bilatérale, elle offre de chaque côté la plupart des caractères qu'on vient de passer en revue : mêmes variétés de hauteur, même revêtement muqueux, même siège anatomique correspondant aux deux limites externes de la gouttière de la sous-cloison. Les deux fissures sont souvent de même étendue; mais on rencontre parfois aussi un bec-de-lièvre complet d'un côté avec une simple encoche du côté opposé. Le tubercule médian de la lèvre, isolé au-dessous de la sous-cloison, peut avoir sa longueur normale; c'est ce qui a eu lieu d'habitude lorsque les deux encoches sont légères. Mais il est de règle qu'il soit plus ou moins atrophié et surtout diminué de longueur dans le bec-de-lièvre bilatéral complet. Cette atrophie est souvent très marquée, et il est alors réduit à un petit prolongement de quelques millimètres, de forme demi-circulaire, appendu à la sous-cloison. Le tubercule médian est, au contraire, plus large que ne l'est à l'état normal la gouttière médiane; son diamètre transversal, souvent supérieur à son diamètre vertical, atteint parfois 8, 10, 12 millimètres et même davantage. Il semble, en un mot, que le développement en largeur se soit substitué au développement en longueur. La face cutanée du lobule médian est régulièrement convexe, et elle ne conserve aucune trace de la gouttière médiane verticale; la face profonde est ordinairement adhérente dans la plus grande partie ou la totalité de sa hauteur. Son bord est recouvert par la muqueuse du rebord labial.

Bouisson[1], qui a étudié sa structure, l'a trouvé constitué de

1. Bouisson, *Dict. encyclop. des sciences méd.*, art. Bec-de-Lièvre.

dehors en dedans par la peau, une couche de tissu cellulaire, le muscle naso-labial et la muqueuse. Le même auteur a observé un cas dans lequel le lobule avait subi une transformation fibreuse qui rendait le passage des aiguilles à suture plus laborieux. Le fait est signalé sans aucun commentaire; ne doit-il pas cependant être rapproché des modifications de la surface muqueuse signalées précédemment? Nous avons fait l'examen histologique d'un bec-de-lièvre double et d'un unilatéral. Dans le premier, les coupes horizontales du bourgeon médian montrent successivement : 1° la peau avec follicules pileux pourvus de leurs poils de remplacement, glandes sébacées et sudoripares, et le pannicule adipeux qui contient des fibres musculaires lisses; 2° un tissu conjonctif lâche parcouru par des capillaires nombreux et souvent tortueux ; 3° la muqueuse qui est tout à fait dépourvue de glandes. Les coupes des bourgeons latéraux montrent en abondance des fibres musculaires striées entre-croisées. L'examen du bec-de-lièvre unilatéral fait voir dans le bourgeon interne la peau munie de poils, de glandes sébacées et sudoripares. Au-dessous est un tissu conjonctif lâche contenant des fibres musculaires striées en abondance. La muqueuse manque, mais il subsiste la couche sous-muqueuse, dans laquelle on trouve des glandes muqueuses altérées sans doute par la putréfaction.

*Encoche avec gouttière cicatricielle congénitale. — Bec-de-lièvre guéri pendant la vie intra-utérine.* — De la fissure labiale simple avec modification pathologique de la surface muqueuse, on peut rapprocher les faits décrits par les auteurs comme des exemples de becs-de-lièvre guéris pendant la vie intra-utérine. Le docteur Rennes[1], de Bergerac, a publié trois observations de ce genre en 1848. Le premier sujet était une fille de seize ans dont un frère avait été opéré par Roux d'un

1. Rennes (de Bergerac), *Couture congénitale de la lèvre supérieure, ou bec-de-lièvre cicatrisé dans le ventre de la mère : Revue méd.-chir. de Malgaigne,* 1848, t. IV, p. 307.

bec-de-lièvre gauche. Cette fille était « forte et robuste, mais défigurée par une cicatrice congénitale du bec-de-lièvre, qui devait avoir existé chez le fœtus à une époque indéterminée de la grossesse. » La cicatrice de la lèvre était restée la même depuis la naissance : elle était située du côté droit, à sept ou huit millimètres de la ligne médiane, et avait environ six millimètres de largeur; elle était fort semblable à la cicatrice qui résultait de l'opération pratiquée chez le frère à l'âge de quatre ans; la difformité était même plus grande. La narine droite correspondante était plus étroite, et l'aile du nez beaucoup plus courte que du côté opposé. La cloison cartilagineuse se déviait à droite, et le nez était aplati de ce côté. La même suture naturelle se continuait en dedans depuis le bord libre de la lèvre, qui était échancré, jusqu'à la gencive et à la voûte palatine. L'alvéole correspondante était rétrécie : la seconde incisive et la dent canine avaient poussé obliquement d'arrière en avant. Le voile du palais était intact, et la voix naturelle.

Cet exemple de cicatrice congénitale de la lèvre est aussi complet que possible. Rennes décrit chez un enfant qui succomba à l'âge de cinq mois, des lésions analogues de la lèvre, du nez et de la gencive avec une division complète de la voûte et du voile du palais. Un garçon nouveau-né observé par Dieudonné[1] (de Bruxelles) avait aussi une cicatrice congénitale occupant toute la hauteur de la lèvre au siège habituel du bec-de-lièvre, et aboutissant en bas à une encoche à peine visible du bord libre. Il y avait en outre, comme chez un sujet du docteur Rennes, une division du voile du palais, et on pouvait suivre sur la voûte palatine et sur le bord alvéolaire les traces d'une division osseuse cicatrisée. Ce sujet était cryptorchide. Les faits analogues ne sont pas extrêmement rares. Verneuil[2] rapporte l'exemple d'un fœtus qui portait une cicatrice de la lèvre supé-

1. Dieudonné (de Bruxelles), *Revue méd.-chir. de Malgaigne*. 1848, t. IV, p. 307. Tiré du *Journal de médecine* de Bruxelles.
2. Verneuil, *Bull. de la Soc. de chir.*, 1857, p. 454.

rieure et une division de la lèvre inférieure. Nous avons aussi rencontré deux sujets atteints de la même difformité. Une petite fille de seize mois admise à l'hôpital Trousseau (V. obs. XXII et fig. 17) avait sur le côté gauche de la lèvre supérieure, au-dessous de la narine, une encoche peu profonde du bord libre, surmontée d'une gouttière verticale au niveau de laquelle la lèvre était très amincie. La muqueuse était modifiée dans sa coloration au niveau de l'encoche, et la peau était amincie

Fig. 17. — Encoche et gouttière cicatricielles congénitales de la lèvre supérieure (V. obs. XXII).

au fond de la gouttière. La gencive offrait une légère saillie en arrière de la lésion de la lèvre.

Un autre enfant (V. obs. XXIV) atteint d'une altération pareille, offrait en plus une légère anomalie de la face du côté de la malformation labiale : le nez était aplati, et la joue moins développée ; il avait en outre un strabisme convergent.

Parfois on observe d'un côté un bec-de-lièvre et de l'autre une cicatrice. Un des malades de Rennes avait du côté gauche un bec-de-lièvre presque complet, et du côté droit une couture de même longueur et large de 6 à 7 millimètres. Cette couture

était apparente du côté de la muqueuse comme en dehors. La voûte palatine était intacte, mais la luette était bifide. Bartels[1] a décrit et figuré un cas analogue en même temps qu'un autre cas de cicatrice congénitale de la lèvre, sans anomalie de l'autre côté.

Butcher[2] et Holmes[3], qui ont observé des exemples d'encoche labiale surmontée d'une gouttière cicatricielle étendue jusqu'à la narine, ont noté la minceur de la lèvre au niveau de cette gouttière. Dans notre cas (V. obs. XXII), en examinant la lèvre à contre-jour, on voyait que la partie amincie était demi-transparente.

Les auteurs qui ont observé ces faits les ont considérés comme des exemples de bec-de-lièvre dont la guérison s'était produite durant la vie intra-utérine. Il est probable, en effet, qu'il y a eu un retard dans le travail de soudure des fentes. La réunion s'est faite d'une manière irrégulière, incomplète et en même temps imparfaite. On verra du reste que des anomalies semblables ont été observées sur toutes les fentes embryonnaires de la face. L'évolution naturelle de la fissure labiale vers la guérison et la guérison elle-même durant la vie intra-utérine se trouvent en quelque sorte confirmées par quelques exemples assez rares, mais réels, de cures spontanées de fissures palatines, survenues longtemps après la naissance.

### *Bec-de-lièvre compliqué.*

La malformation prend un caractère de gravité beaucoup plus grand lorsque la fissure faciale, au lieu d'être limitée aux parties molles, divise en même temps le squelette. La lèvre et le maxillaire supérieur subissent des modifications

1. Bartels, *Ueber Intrauterin vererbte Hasenscharten: Reichert's Archiv,* 1872, s. 595.

2. Butcher, *On operative and conservatory Surgery,* p. 647, obs. VII. Cité par Holmes.

3. Holmes, *Thérapeutique des maladies chirurgicales des enfants,* traduit par O. Larcher, 1870, p. 130.

de rapports, de direction et de volume qui nécessitent une intervention opératoire plus difficile et plus complexe.

La fissure osseuse, comme le bec-de-lièvre simple, est unilatérale ou bilatérale, et elle affecte tous les degrés, depuis un sillon superficiel du bord alvéolaire jusqu'à une division complète allant de l'arcade dentaire à la luette. Son trajet est latéral depuis son extrémité antérieure juqu'au conduit palatin, au niveau duquel elle se réunit à celle du côté opposé si la malformation est bilatérale; puis elle suit la ligne médiane de la voûte palatine et du voile du palais. Elle affecte ainsi dans son ensemble la forme d'un Y dont la bifurcation correspond au trou palatin antérieur. Il résulte de cette disposition que la portion médiane du bord alvéolaire se trouve isolée entre les deux branches de bifurcation : c'est le bourgeon médian, dit tubercule incisif ou encore intermaxillaire. Toutefois il vaut mieux éviter de donner à cette portion osseuse le nom d'os intermaxillaire, attendu que le tubercule osseux médian du bec-de-lièvre double compliqué ne représente pas la totalité de l'os intermaxillaire.

Unilatérale ou bilatérale, la fissure osseuse, à son premier degré, consiste en un sillon vertical de quelques millimètres de profondeur, tracé sur la face externe du maxillaire vis-à-vis de la division labiale. Dans un deuxième degré, elle s'avance jusqu'au conduit palatin antérieur. Dès ce moment le tubercule incisif se trouve isolé par une de ses faces, forme unilatérale, ou par les deux, forme bilatérale. Dans ce dernier cas, la voûte palatine peut conserver ses caractères normaux, et nous en avons rencontré plusieurs exemples (V. obs. XL). La malformation est alors localisée tout entière autour du tubercule incisif et sur la lèvre supérieure. Mais cette disposition est exceptionnelle, et le plus souvent la fissure se prolonge sur la voûte palatine surtout dans la forme bilatérale; la division palatine ne s'arrête guère alors en chemin, pas même à la limite du palais osseux et du voile; elle poursuit son

trajet jusqu'à la luette. En pareil cas, les fissures labiale et palatine ne constituent qu'une seule et même affection, dont la description devrait être faite en ce moment. Toutefois, comme nous aurons à nous occuper plus loin des fissures palatines isolées, nous y comprendrons aussi celles qui compliquent le bec-de-lièvre.

La fissure alvéolaire présente encore quelques autres variétés. Elle est complète d'un côté et incomplète de l'autre; l'une des divisions labiales, ordinairement celle du côté gauche, correspond alors à une fissure du maxillaire, tandis qu'en arrière de l'autre on ne trouve qu'un sillon alvéolaire superficiel. On voit aussi un bec-de-lièvre gauche compliqué accompagnant un bec-de-lièvre simple du côté droit; en général la fissure du bec-de-lièvre double compliqué est plus marquée du côté gauche (V. obs. XXXVIII).

A côté des dispositions diverses de la fissure elle-même, on doit indiquer les modifications de rapport et de volume qui peuvent affecter les différentes parties de la face, et plus spécialement le tubercule intermaxillaire. On doit les examiner avec d'autant plus de soin qu'elles sont parfois cause de difficultés sérieuses dans l'intervention opératoire. Un fait qui prime tous les autres est la projection en avant du tubercule intermaxillaire; il est presque constant dans le bec-de-lièvre bilatéral compliqué. Lorsque la fissure est unilatérale et peu profonde, cette projection est d'habitude insignifiante; rarement toutefois elle fait complètement défaut.

Dans le bec-de-lièvre unilatéral compliqué, le bord fissural du tubercule incisif est plus en avant que le bord du maxillaire dont il est séparé; la différence de niveau varie depuis quelques millimètres jusqu'à un centimètre et même davantage (V. obs. XXVIII). La saillie de l'intermaxillaire est due dans quelques cas à l'excès de volume du tubercule médian; mais le plus souvent elle résulte d'une autre cause : d'un redressement de l'arcade alvéolaire du côté opposé au bec-de-lièvre.

Toute la courbure alvéolaire de ce maxillaire, y compris celle de l'intermaxillaire, est moins prononcée, c'est-à-dire plus redressée ; cette modification est d'autant plus sensible que l'autre maxillaire a conservé sa courbure normale ou même s'est incurvé un peu plus. Nous avons, en effet, noté dans presque toutes nos observations de bec-de-lièvre unilatéral que la portion du bord alvéolaire qui porte le tubercule intermaxillaire appartient à une circonférence de plus grand rayon que la portion opposée.

Fig. 18. — Bec-de-lièvre unilatéral compliqué. Déviation du tubercule incisif en haut et en avant. Bandelette cutanée allant de l'aile gauche du nez à la face postérieure du tubercule incisif à travers la fissure (V. obs. XXVIII).

Lorsque les bords de la fissure sont largement écartés, le tubercule intermaxillaire fait saillie directement en avant; dans le cas de fissure étroite, il se porte encore en avant en chevauchant sur le maxillaire, et il apparaît à nu entre les deux lèvres de la fente labiale. Il peut encore se porter en haut et obstruer plus ou moins complètetement l'orifice de la narine (V. obs. XXVIII et fig. 18). Toutes ces variétés de déplacements ont pour résultat commun d'augmenter singulièrement l'écartement entre les deux moitiés de la lèvre et de rendre leur rapprochement difficile.

Nous avons très souvent rencontré (V. obs. XXVII, XXVIII et XXXIV) une petite particularité concernant les rapports de la lèvre du côté du bec-de-lièvre, avec le tubercule incisif. Un

prolongement cutané, en forme de filament d'un ou deux millimètres de diamètre, naît de la lèvre à sa partie supérieure près de l'aile du nez, et de là va s'insérer sur la face libre du tubercule intermaxillaire et en général à la partie postérieure de cette face. Il existe alors même que l'écartement est prononcé et que la fissure se prolonge sur la voûte palatine. Sa présence a été signalée depuis longtemps, et on trouve dans l'atlas de Meckel une figure qui en représente un exemple très net[1]. C'est un cas de bec-de-lièvre compliqué unilatéral, avec atrophie considérable de la lèvre supérieure de chaque côté de la fente; toute la face antérieure de la partie incisive du bord alvéolaire est à découvert. Une étroite bandelette se détache de la face interne de l'aile du nez et va s'attacher sur le côté opposé de la division alvéolaire. Quelle est la signification de ce filament d'union entre les deux bords de la fissure? Faut-il le considérer comme le vestige d'une adhérence pathologique ou bien doit-on voir là un commencement de soudure embryonnaire sur un point limité? Nous ne saurions émettre un avis motivé en faveur de l'une ou l'autre interprétation. Cependant la structure cutanée du filament est en faveur de la seconde hypothèse, et on pourrait ajouter que si la soudure n'a pas continué, c'est uniquement parce que les parties ne se correspondaient plus, l'une étant sur un plan antérieur à l'autre, ainsi que l'attestent les insertions externes et internes de la bandelette unissante sur la peau, d'une part, et sur le bord gingival, de l'autre. Quoi qu'il en soit, on ne doit pas confondre le filament qui vient d'être décrit avec le bec-de-lièvre incomplet dans lequel une bandelette de peau sépare la fissure labiale de la narine. Le prolongement précédent ne s'attache à la lèvre que par son extrémité externe. Il s'insère en dedans sur la surface muqueuse du tubercule, à une certaine distance, 7, 8, 10 millimètres, de la lèvre pro-

1. Meckel, *Tabulæ anatomo-pathologicæ*, fascicule III, tab. XVIII, fig. 1.

prement dite (V. obs. XXVIII, fig. 18). Sa présence nous paraît être beaucoup plus fréquente dans le bec-de-lièvre unilatéral compliqué que dans les autres variétés.

Les changements de rapports qu'on observe dans le bec-de-lièvre compliqué bilatéral sont complexes et graves. Le tubercule osseux médian, isolé latéralement, est suspendu par son extrémité supérieure à la cloison des fosses nasales. Son point d'attache se rétrécit même parfois au point qu'il est pédiculisé comme un fruit attaché à sa branche. Il reste rarement vertical et dans le même plan transversal que les bords alvéolaires des maxillaires. Il a la plus grande tendance à se porter en avant, et cette projection peut atteindre 8, 10 et 15 millimètres. En même temps il subit un mouvement de bascule qui fait que son bord libre devient antérieur. La sous-cloison a rarement sa longueur normale ; si elle est raccourcie ou si elle a disparu, le tubercule se trouve appendu au lobule du nez et forme une trompe irrégulière, dirigée soit en bas, soit en avant, soit même en haut. C'est alors surtout que l'écartement des fissures devient énorme. Un intervalle de 10, 15 millimètres et même davantage sépare le tubercule incisif des maxillaires. L'écartement n'est pas d'ailleurs toujours égal des deux côtés. Souvent la cloison, entraînant le tubercule médian qu'elle porte, est déviée à droite ou à gauche, ou bien l'un des maxillaires est moins développé que l'autre.

La projection en avant du tubercule incisif est en rapport avec un allongement de la cloison des fosses nasales dans sa partie inférieure que forme le vomer. C'est donc cet os qui est allongé ; souvent aussi il est épaissi, au moins au niveau de son bord inférieur, tantôt seulement en avant près du tubercule incisif, tantôt sur toute sa longueur. L'hypertrophie, il est vrai, porte à la fois sur l'os et sur la muqueuse. Dans certaines de nos observations nous avons trouvé au bord inférieur de la cloison une épaisseur de 8 millimètres (V. obs. XXXVIII), d'un centimètre (V. obs. XXXIX, XLI et XLII), et nous avons pu

constater directement qu'une bonne partie de l'hypertrophie revenait au vomer. Il est évident que ces deux faits, allongement hypertrophique du vomer et projection antérieure du tubercule intermaxillaire, sont en rapport direct l'un avec l'autre. Mais cette constatation ne peut servir de base à une théorie pathogénique, et c'est sans beaucoup de raison qu'on a voulu voir dans l'allongement du vomer la cause du défaut de soudure des fentes embryonnaires sous-nasales. Rien ne démontre que cet accroissement excessif en longueur soit primitif, et tout, au contraire, porte à penser qu'il est secondaire. On comprend, en effet, que, par suite de leur non-soudure, les différentes pièces constituantes de la face, restées indépendantes, prennent un accroissement inégal et irrégulier, rien ne veillant plus au maintien de l'harmonie dans les proportions de l'ensemble. On peut, à cet égard, rapprocher ce qui se passe chez le fœtus de ce que nous avons observé dans un cas chez l'adulte. Un nouveau-né atteint d'un bec-de-lièvre double avec forte saillie du tubercule incisif fut opéré par un chirurgien de telle sorte que le lobule médian servit à la confection de la sous-cloison en restant indépendant de la lèvre. Les deux parties latérales de la lèvre furent suturées l'une à l'autre sur la ligne médiane. Mais le nez ne fut nullement attaché à la lèvre ainsi restaurée ; ne se trouvant pas retenu par ses connexions avec le reste de la face, cet organe prit, dans la suite, un développement en forme de trompe, tel que le sujet, devenu homme, vint solliciter une opération nouvelle, croyant qu'il aurait de la peine à se marier dans cet état ; l'opération amena une amélioration notable (V. fig. 25, p. 306).

Ni l'hypertrophie de la cloison ni l'atrophie des maxillaires ne peuvent être spécialement considérées comme l'origine primitive de la malformation qui nous occupe. Cela est si vrai que les dimensions de la cloison et des maxillaires ne varient pas constamment dans le même sens, et le trouble du développe-

ment peut être une atrophie aussi bien qu'une hypertrophie. On ne manque pas d'exemples dans lesquels le vomer est plutôt atrophié et les maxillaires normalement développés. D'ailleurs il est possible que l'épaississement du bord inférieur de la cloison soit le fait d'une inflammation survenue après la naissance. Nous avons vu une fois la muqueuse ulcérée et le vomer dénudé chez un nouveau-né (V. obs. XXXVIII). Une autre fois, des fragments d'os avaient été éliminés (V. obs. XXXIX). Une inflammation moins violente aurait pu produire dans ce dernier

Fig. 19. — Bec-de-lièvre compliqué bilatéral. Absence complète du tubercule intermaxillaire (V. obs. XLIV).

cas une infiltration et un épaississement de la muqueuse et même de l'os.

Le tubercule intermaxillaire, considéré en lui-même et indépendamment de sa situation, ne montre pas de moins grandes variétés. Et d'abord, il est plus ou moins volumineux : ainsi on le voit atteindre deux ou trois centimètres de largeur sur deux d'épaisseur dans certains cas (V. obs. XXXVII). Inversement, il peut être réduit aux dimensions d'une lentille ou même faire complètement défaut. C'est ce qu'on voit dans les observations XXXVIII et XLIV (fig. 19). Une large baie, circonscrite latéralement par les deux maxillaires, en bas par la lèvre inférieure, en haut par le lobule du nez et la voûte des narines, laisse apercevoir les profondeurs des fosses nasales et du pharynx chez notre sujet ; il n'y a pas trace de sous-cloison, ni de lobule mé-

dian de la lèvre, ni de tubercule intermaxillaire. Cette anomalie a été mentionnée depuis longtemps; Meckel[1], Vrolik[2], Laroche[3], Bouisson[4], en ont fourni des exemples.

Elle consiste dans un arrêt de développement localisé sur le bourgeon nasal interne. La présence des ailes du nez témoigne du développement du bourgeon nasal externe; de même, le dos

Fig. 20. — Bec-de-lièvre compliqué bilatéral. Brièveté anormale du bourgeon frontal de la racine au lobule du nez. Déformation singulière de la tête (V. obs. XLII).

du nez et son lobule ainsi que la cloison sont bien développés. Il semble, en un mot, que l'arrêt de développement s'est limité sur le bourgeon nasal interne.

Il n'en est pas toujours ainsi. Quelques faits montrent que le trouble du développement s'étend au bourgeon frontal dans son ensemble. Une anomalie de ce genre se rencontrait chez le sujet de l'observation XLII (fig. 20 et 21).

C'est une fille âgée de onze mois. Atteinte de diverses dé-

1. Meckel, *Tabulæ anatomo-pathologicæ*, fascicule I, tab. XVIII, fig. 1; Leipsig, 1824; et Ahlfeld, *Atlas*, tab. XXVI, fig. 13.
2. Vrolik, *Tabulæ ad illustrandam embryogenesim*, et Ahlfeld, *loco cit.*, p. 156.
3. Laroche, *loco cit.*
4. Bouisson, *Dict. encyclop. des sciences méd.*, art. Bec-de-Lièvre, p. 653.

formations du crâne et de la face, brachycéphalie excessive, saillie des pommettes, abaissement des conduits auditifs, elle porte encore un bec-de-lièvre bilatéral compliqué avec un tubercule médian irrégulier et rattaché au bout du nez, et enfin, détail caractéristique, le dos du nez, mesuré du lobule à la région intersourcilière, est extrêmement court, ce qui donne un cachet tout spécial à l'ensemble de la difformité. On doit

Fig. 21. — Sujet de la figure 20 dessiné de profil pour faire ressortir la brièveté du nez. Brachycéphalie excessive. Déformation du pavillon de l'oreille. — *a*, orifice du conduit auditif externe abaissé.

remarquer ici le bec-de-lièvre, anomalie sous-nasale, et l'atrophie du nez lui-même. Il y a des cas plus graves encore. Sur un monstre du musée Dupuytren atteint de bec-de-lièvre bilatéral compliqué, l'atrophie du nez est portée à un degré extrême. Les ailes du nez descendent à peine au-dessous du grand angle de l'œil. Celle du côté droit est complètement indépendante de la joue, celle du côté gauche lui est rattachée par un pont cutané étroit (V. fig. 22).

On conçoit que l'anomalie puisse être encore plus considérable. Le nez peut être complètement atrophié, le bourgeon frontal ayant été frappé d'un arrêt de développement dès son

origine primitive. Cependant cette absence du nez doit être extrêmement rare dans le bec-de-lièvre. Nous n'en connaissons pas d'exemple.

*Du siège embryogénique du bec-de-lièvre. Pathogénie.*

La pathogénie et l'étiologie du bec-de-lièvre étaient complè-

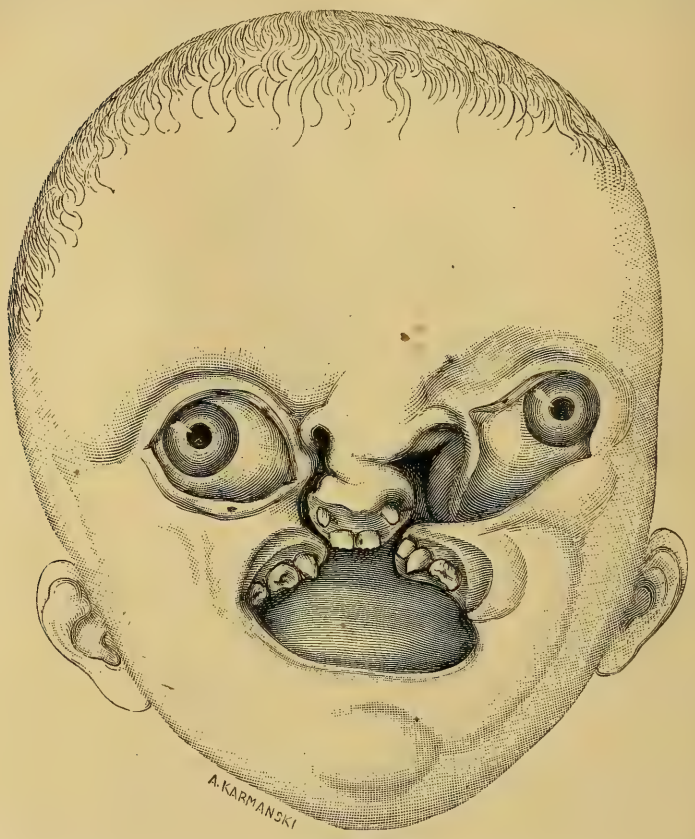


Fig. 22. — Bec-de-lièvre compliqué bilatéral à un degré extrême. Atrophie considérable du nez. La fissure gauche remonte jusqu'à la conjonctive; la fissure droite n'est séparée de l'angle interne de la conjonctive que par une étroite bandelette de peau (M. D.).

tement ignorées avant que l'embryologie eût fait connaître le mode de développement de la face. Boyer écrit, dans son *Traité des maladies chirurgicales,* que les causes du bec-de-lièvre sont aussi inconnues que toutes les causes des autres difformi-

tés du même genre. Et pourtant la question avait déjà fait un premier pas, lorsque Gœthe eut démontré, en 1786, l'existence de l'os intermaxillaire chez l'homme et chez les animaux. On admit, en effet, à partir de cette époque, que le tubercule médian, isolé et suspendu à la cloison, dans le bec-de-lièvre compliqué, était constitué par les deux os intermaxillaires, séparés des maxillaires supérieurs par une anomalie de développement.

Mais il était réservé à l'embryologie de compléter l'étude, en fournissant des données précises et nouvelles. Les recherches de Ratke, de Reichert, de Coste, sur le développement des arcs branchiaux furent décisives. On put dès lors expliquer pourquoi la fissure labiale n'était pas médiane, mais latérale, et comment elle pouvait être bilatérale. Coste, qui a figuré avec tant d'exactitude les quelques embryons humains qu'il a pu se procurer, a fait voir que le bourgeon nasal externe qui forme inférieurement l'aile du nez s'arrête à ce niveau et ne prend aucune part à la formation de la lèvre supérieure. De ce fait il résulte que la fente du bec-de-lièvre est limitée en dedans par le bourgeon nasal interne, en dehors par le maxillaire supérieur. Le corollaire à déduire de cette proposition n'est pas sans importance ; puisque le bourgeon nasal interne était séparé du bourgeon maxillaire supérieur, on dut en conclure rigoureusement que le tubercule médian comprenait l'os intermaxillaire tout entier dans le bec-de-lièvre bilatéral. C'était l'opinion que Gœthe et, après lui, I. Geoffroy Saint-Hilaire avaient en quelque sorte imposée et qui s'est transmise intacte jusque dans ces derniers temps. Cette doctrine vient d'être pourtant contestée et même rectifiée. En 1879, Albrecht a soutenu que le tubercule médian du bec-de-lièvre compliqué ne comprend qu'une partie de l'intermaxillaire. La démonstration de ce fait demande quelques explications. Mais auparavant, il n'est pas dépourvu d'intérêt de rappeler quelques notions historiques sur l'intermaxillaire, dont l'existence chez

l'homme a été le sujet de discussions et de contestations interminables jusqu'à la fin du siècle dernier.

*Historique de l'os intermaxillaire.* — Galien, ayant observé un os intermaxillaire isolé par une suture chez divers animaux, et en particulier chez le singe, avait conclu par induction à l'existence du même os chez l'homme. Mais, la suture incisivo-maxillaire disparaissant le plus souvent à la fin du troisième mois de la vie intra-utérine dans l'espèce humaine sans laisser aucune trace évidente, on discuta longtemps sans preuves pour ou contre Galien. Peu à peu cependant les éléments de la question furent réunis[1]. D'abord Sylvius observa la prétendue suture de Galien chez quelques sujets humains. Charles Estienne la rencontra chez certains individus ; Spiegel, Eysson et Robert Nesbitt observèrent la suture incisivomaxillaire sur des fœtus au quatrième mois ; Vicq-d'Azyr la suivit sur la voûte palatine et dans les fosses nasales, sur la face interne de la branche montante du maxillaire.

On le voit, la question était largement préparée pour Gœthe, qui eut cependant le mérite de donner des os intermaxillaires une description devenue classique, après qu'il eut ajouté ses observations propres à celles de ses devanciers. La description de Gœthe, au surplus, n'est pas spéciale à l'homme ; elle s'applique aussi bien aux grands mammifères, chez lesquels elle est beaucoup plus facile à vérifier, à cause de la persistance de toutes les sutures incisivo-maxillaires. Gœthe distingue un corps et deux apophyses : apophyse palatine et apophyse maxillaire. Inutile de s'arrêter à la description du corps qui porte les deux incisives et qui s'unit en dedans à l'intermaxillaire du côté opposé et en dehors au corps du maxillaire, ni à la description de l'apophyse palatine, qui s'étend, par un prolongement en coin, jusqu'au canal palatin antérieur. Mais l'apophyse maxillaire ou ascendante mérite

1. Cet historique est emprunté à l'excellente thèse de Hamy : *l'Os intermaxillaire de l'homme à l'état normal et pathologique;* Paris, 1868.

plus d'attention. Elle est formée d'une lamelle quadrangulaire fixée en bas sur le bord supérieur et externe du corps de l'os, c'est-à-dire au côté externe de l'orifice osseux des fosses nasales. Son bord antérieur libre forme la limite extrême de l'orifice de la fosse nasale. Son bord postérieur est soudé avec l'apophyse montante du maxillaire. Son extrémité supérieure s'élève jusqu'aux os propres du nez et se met en contact avec leur bord externe[1].

*Développement de l'os intermaxillaire.* — Le développement de l'intermaxillaire a préoccupé d'abord les anatomistes soucieux de démontrer l'indépendance de cet os chez l'homme. C'est ainsi que Columbus, Spiegel, Eysson et Robert Nesbitt avaient déjà vu la suture incisive chez l'enfant nouveau-né et même chez les fœtus de quatre mois. Hamy a constaté les premières traces d'un point osseux incisif sur un embryon de quarante-cinq jours. De plus, il a fait remarquer que l'apparition de l'incisif est postérieure à celle du maxillaire supérieur correspondant. Relativement au nombre des points primitifs

1. Voici la description de Gœthe, qui est fournie d'un grand luxe de détails :

L'os intermaxillaire comprend trois parties : 1° une partie antérieure, corps, accommodé au genre de nourriture que la nature destine à l'animal : cartilages, incisives ; 2° un prolongement latéral en rapport avec la branche montante du maxillaire et les os propres du nez ; 3° une apophyse palatine.

Le corps présente une surface antérieure avec un bord supérieur qui porte l'épine nasale ; un bord inférieur ou alvéolaire, etc. ; une surface postérieure ou d'union avec la voûte palatine ; une surface latérale externe ou d'union avec le maxillaire ; une surface interne ou d'union avec l'intermaxillaire du côté opposé; une surface supérieure ou nasale; une surface inférieure alvéolo-palatine, terminée au conduit palatin antérieur.

Nous passons les détails concernant l'apophyse palatine; elle s'unit à l'apophyse palatine du maxillaire en dehors, et à la partie correspondante de l'intermaxillaire du côté opposé.

L'apophyse maxillaire présente : une surface antérieure ou faciale ; une surface latérale interne ou nasale, avec une éminence horizontale pour l'insertion du cornet inférieur ; un bord antérieur ou libre; un bord postérieur ou d'union avec le maxillaire; un bord inférieur ou d'appui sur le corps de l'os; un bord supérieur en contact avec le bord externe de l'os propre du nez.

Nous avons abrégé quelques points d'une longueur inutile. (Gœthe, *De l'Existence d'un os intermaxillaire à la mâchoire supérieure de l'homme comme à celle des animaux;* 1786; traduit par Ch. Martins, *in Œuvres d'histoire naturelle ;* Paris, 1837, in-8°, p. 169.)

d'ossification de l'intermaxillaire, Hamy[1] s'exprime ainsi : « Une fois seulement l'examen microscopique nous a permis de reconnaître sur un embryon de deux mois de la collection de M. le professeur Robin deux points osseux rapprochés l'un de l'autre et appartenant au même côté de la mâchoire ; l'autre côté n'en présentait qu'un seul. On a vu... que Leuckart a longuement insisté sur l'existence d'une double suture à la voûte palatine. Cet anatomiste, étudiant cette disposition avec beaucoup de soin sur des fœtus de divers âges, s'est même efforcé de faire du développement par deux points osseux la règle ostéogénique de l'incisif. Ces deux points existent quelquefois sans doute ; la suture bifurquée n'est point rare à la voûte du palais, mais elle est exceptionnelle. »

En étudiant la suture incisivo-maxillaire, Albinus avait déjà non seulement établi l'indépendance primitive de l'intermaxillaire, mais aussi la duplication primitive de ses points osseux dans quelques cas. Sœmmering[2] et Rosenmuller[3] ont considéré cette disposition comme rare ; Gœthe[4] en a rencontré des cas. Leuckart[5], au contraire, en a voulu faire une règle. Des recherches récentes paraissent confirmer cette dernière opinion. Biondi[6] a trouvé trente-huit fois, sur cinquante fœtus examinés, une suture séparant l'incise interne de l'externe (suture endo-mésognathique d'Albrecht). Warynski[7] soutient qu'on la retrouve constamment sur des fœtus du cinquième au sixième mois.

1. Hamy, thèse citée, p. 28.
2. Sœmmering, *De Corporis humani fabrica*, t. Ier, 147 ; Trèves, 1794.
3. Rosenmuller, *De Singularibus et nativis ossium corporis humani varietatibus Dissert.*, p. 38 ; Leipsig, 1804.
4. Gœthe, *loco cit.*
5. Leuckart, *Untersuchungen über das Zwischenkiefer bein des Menschen, und seiner normalen und abnormen Metamorphose*, avec 9 pl. en lithogr. ; Stuttgart, 1840.
6. Biondi, *Lippenspalte und deren Complicationen : Archiv f. path. anat.*, Bd. CXI, s. 125-176.
7. Warynski, *Contribution à l'étude du bec-de-lièvre simple et complexe : Ibid.*, Bd. CXII, s. 507-534.

Si dans notre race orthognathe la suture incisive est déjà fermée en général longtemps avant la naissance, il n'en est pas de même chez les nègres. Ceux-ci sont orthognathes dans l'enfance : l'allongement du maxillaire qui crée la prognathie ne se prononce qu'au moment de la deuxième dentition. Aussi chez eux la suture incisive persiste-t-elle jusqu'à cette époque ; il en est de même chez les Néo-Calédoniens. Plus tard la suture se ferme, comme dans les races orthognathes. Elle disparaît dans l'âge adulte chez la plupart des singes, et même chez des vertébrés très éloignés dans la série, comme l'éléphant, la

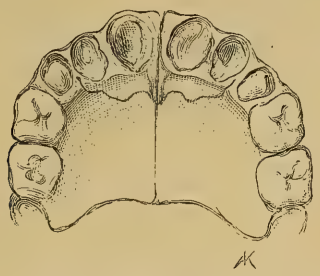

Fig. 23. — Persistance de la suture incisivo-maxillaire ou suture mésoexognathique d'Albrecht (M. D., n° 27).

brebis, le dauphin et même la tortue[1]. Mais on la retrouve par exception chez l'homme adulte. Vicq-d'Azyr avait déjà observé une trace de la suture incisive sur les côtés du canal palatin antérieur et à la face interne des fosses nasales, sur la limite postérieure de l'apophyse montante de l'intermaxillaire. Gœthe et après lui tous les anatomistes ont pu constater le même fait. Il est plus exceptionnel de rencontrer soit chez l'enfant, soit chez l'adulte, la ligne de la suture palatine sur toute sa longueur, depuis le trou palatin antérieur jusqu'à l'intervalle de la canine et de l'incisive externe. Mais, ainsi que l'ont remarqué Leuckart et Hamy, cette anomalie est plus fréquente sur les crânes d'hydrocéphales. Nous en avons trouvé trois exemples

1. V. Hamy, *loco cit.*, p. 43 et suiv.

dans la collection du musée Dupuytren[1] (V. fig. 23 et 24). Sur l'une des pièces la suture est bifurquée. Simple à son point de départ au trou palatin, elle se dirige d'abord transversalement en dehors. Après un trajet de quelques millimètres, elle se divise en deux branches : l'une, externe, se porte vers l'intervalle de la canine et de l'incisive externe ; l'autre, interne, vers l'intervalle de la première et de la deuxième incisive. La disposition est la même des deux côtés. Des pièces semblables ont été décrites par Leuckart, par Hamy et, plus récemment, par Albrecht. Hamy l'a même trouvée une fois sur vingt crânes examinés, ce qui nous paraît être une proportion trop forte.

En résumé, l'os incisif apparaît dès le quarante-cinquième jour de la vie embryonnaire, immédiatement après la soudure des fentes embryonnaires de la face ; il a un point d'ossification (Hamy) ou deux (Biondi). Il reste séparé du maxillaire par une suture jusqu'au quatrième ou cinquième mois de la vie fœtale. A partir de cette époque, il est entièrement fusionné avec le maxillaire dans la plupart des cas, au moins dans les races orthognathes. Cependant on peut rencontrer exceptionnellement les sutures incisives, et surtout les sutures palatines et nasales, chez le nouveau-né de race blanche ; c'est une règle chez les petits négrillons. Lorsqu'il reste des traces de suture

1. Musée Dupuytren. Pièce n° 27. Enfant de quatre ou cinq ans, mort hydrocéphale. On voit une suture qui part du trou palatin antérieur et aboutit en dehors entre la deuxième incisive et la canine.

Pièce n° 32. Squelette d'un très jeune sujet mort hydrocéphale. L'os intermaxillaire est séparé des maxillaires du côté de la voûte palatine seulement, comme dans le cas précédent.

Pièce n° 39. Jeune sujet mort hydrocéphale à l'âge de six à sept ans. La seconde dentition a commencé à évoluer. On voit une double suture sur la voûte palatine. Un trait unique part du trou palatin antérieur, se dirige en dehors et bientôt se bifurque ; la branche externe, d'abord transversale, se porte ensuite obliquement en avant et en dehors et aboutit à l'intervalle de la deuxième incisive de lait et de la canine ; la branche interne, dirigée d'arrière en avant, arrive à l'intervalle de la première et de la deuxième dent de lait, en dehors du milieu de la première incisive définitive. En examinant avec attention les fosses nasales, on aperçoit un sillon peu marqué, très net cependant, qui, partant du canal palatin antérieur, traverse le plancher de la fosse nasale et monte en dehors sur la face interne de l'apophyse montante. Même disposition de chaque côté. Aucune trace de suture n'est visible sur la face externe du bord alvéolaire.

chez l'homme adulte, il s'agit de faits anormaux, et spécialement de faits d'hydrocéphalie. Enfin on a observé sur quelques crânes d'hydrocéphales deux sutures de chaque côté de la ligne médiane sur la face palatine. Chaque os intermaxillaire se trouve ainsi divisé en deux parties, ce qui fait au total quatre os intermaxillaires, deux de chaque côté. La présence de quatre os intermaxillaires est en rapport avec cet autre fait qu'on a trouvé chez le fœtus quatre points d'ossification dis-

Fig. 24. — Persistance de toutes les sutures de la voûte palatine : suture médiane ou interendognathique, suture incisivo-maxillaire ou mésoexognathique, suture intermédiaire à l'intermaxillaire interne et à l'intermaxillaire externe ou endomésognathique (nomenclature d'Albrecht). M. D., nº 39. Voir la note annexée au texte, p. 290.

tincts, ou, si l'on veut, deux points pour chacun des deux intermaxillaires.

Ces notions sur l'anatomie et le développement de l'intermaxillaire nous ont paru presque indispensables pour apprécier et juger les deux théories émises sur le siège précis de la fissure du bec-de-lièvre commun et sur la constitution du tubercule incisif du bec-de-lièvre double compliqué.

D'après la théorie ancienne de Gœthe, le tubercule incisif n'est autre que l'intermaxillaire, ou, plus exactement, il est formé par les deux intermaxillaires réunis sur la ligne médiane. Depuis longtemps, des objections de plus d'une sorte avaient été soulevées de temps à autre contre cette donnée, devenue cependant classique. C'est ainsi qu'avec la doctrine de Gœthe on admettait que l'apophyse montante de l'inter-

maxillaire est constamment et complètement atrophiée, qu'elle ne s'est développée à aucun degré, car personne n'a jamais noté une élevure, si petite qu'elle fût, sur le côté du tubercule médian du bec-de-lièvre ; d'autre part, l'absence de toute trace de cette apophyse montante sur le côté externe de l'orifice des fosses nasales devrait avoir pour conséquence un recul de ce bord, recul d'une distance égale à la largeur de l'apophyse elle-même. Or ce fait n'a pas été constaté. Au contraire, l'orifice osseux des fosses nasales dans les cas simples de fissure osseuse est sur le même plan transversal des deux côtés. La différence minime qui peut exister parfois d'un côté à l'autre s'explique par une atrophie du maxillaire lui-même.

Si la théorie qui veut que le tubercule médian représente l'intermaxillaire tout entier a une valeur réelle, si elle est vraie, en un mot, le tubercule médian doit porter les dents incisives, toutes les dents incisives, puisque dans la série des vertébrés l'intermaxillaire seul leur donne naissance. Or il n'en est pas constamment ainsi. « Il arrive quelquefois, dit I. Geoffroy Saint-Hilaire[1], que la fissure labiale soit très rapprochée de la ligne médiane et corresponde à l'intervalle qui existe entre l'incisive externe et la moyenne. Dans ces cas, s'il existe en même temps une fissure de la mâchoire, elle s'observe, non pas entre le maxillaire et l'intermaxillaire, mais entre les alvéoles des deux incisives, en sorte qu'il existe trois incisives de l'un des côtés de la fissure et une seule de l'autre. Ce genre particulier de bec-de-lièvre peut d'ailleurs présenter, comme le bec-de-lièvre ordinaire, plusieurs variétés, dont on se rendra compte, aussi bien que des conditions générales de l'anomalie, si l'on se rappelle la division primitive de l'arcade alvéolaire en plusieurs pièces distinctes. C'est au docteur Nicati que l'on doit surtout d'avoir fixé l'attention sur ce second genre de bec-de-lièvre, indiqué jusqu'alors par Meckel

1. I. Geoffroy Saint-Hilaire, *Histoire des anomalies*, t. Ier, p. 586.

presque seul. » Cette citation montre qu'on connaît depuis longtemps un bec-de-lièvre passant entre les deux incisives interne et externe. Hamy distingue trois variétés de fissures du bord alvéolaire : une fissure médiane séparant les deux intermaxillaires, une fissure intermédiaire aux deux incisives, enfin une fissure intermédiaire à la deuxième incisive et à la canine. Volkmann[1], dans un travail sur la disposition des dents dans le bec-de-lièvre, a décrit des tubercules incisifs à deux et à quatre dents. Meckel, Nicati, I. Geoffroy Saint-Hilaire, avaient déjà vu ces variétés. Nous pourrions citer nombre d'auteurs qui ont relevé le même fait. James Salter[2], à propos d'un bec-de-lièvre double compliqué dont le tubercule médian était très volumineux et ne portait cependant que deux incisives, fait les réflexions suivantes : « D'après l'aspect général de la pièce, j'avais été porté à la considérer comme l'os incisif ou intermaxillaire, séparé du maxillaire par un jeu de la nature. Une coupe cependant élève un doute sur cette opinion, car les rudiments des incives latérales n'y sont pas contenus, si bien qu'une telle idée n'est soutenable que si l'on suppose les incisives latérales supprimées. »

On voit, d'après cela, que si la théorie de Gœthe régnait dans nos livres classiques avec la force d'un dogme, on n'en avait pas moins étudié de nombreux faits dont elle ne donnait pas l'interprétation.

C'est dans ces conditions qu'a surgi une théorie nouvelle s'adaptant beaucoup mieux, il faut le dire, aux diverses variétés de fissures alvéolaires. Albrecht[3], qui en est l'auteur, la résume ainsi. « Il y a, dit-il, quatre os intermaxillaires, deux internes et deux externes ; le bourgeon, dans le bec-de-lièvre

1. Volkmann, *Zur Odontologie der Hasenscharte : Archiv f. Klin. Chir.*, 1861, t. II, p. 288.

2. Salter, *Harelip associated with double cleft of the hard palate : Trans. of the pathol. Soc. of London*, vol. VI, p. 177, 1855.

3. Paul Albrecht, *Sur les Quatre Os intermaxillaires, le bec-de-lièvre et la valeur morphologique des dents incisives supérieures chez l'homme;* communication à la Société d'Anthropologie de Bruxelles, le 25 octobre 1882.

double, est formé par les deux intermaxillaires internes. La fente maxillaire chez les mammifères est toujours située entre l'os intermaxillaire interne et l'os intermaxillaire externe, et non entre l'os intermaxillaire externe et la mâchoire supérieure. La coexistence de la fente maxillaire et de la suture incisive du même côté est incontestablement prouvée par un crâne de cheval et deux crânes d'homme qui se trouvent entre mes mains, et par un crâne d'homme décrit par Meckel (*Pathol. anat.*, t. Ier, p. 540); quand il y a trois dents incisives d'un côté, deux de ces dents incisives sont placées dans l'intermaxillaire interne, une dans l'os intermaxillaire externe; la fente passe dans un cas pareil, comme toujours, entre l'os intermaxillaire interne et l'os intermaxillaire externe. La dent incisive supérieure externe de l'homme est, à la vérité, la troisième incisive, puisqu'une dent qui a été située entre la dent supérieure interne et la dent supérieure externe a disparu pendant le développement phylogénique. Cette véritable deuxième dent incisive peut faire sa réapparition dans les crânes affectés de fente maxillaire; dans ce cas, elle est la plus externe des deux dents incisives logées dans l'os intermaxillaire interne. Cette réapparition atavique d'une dent qui ne se développe plus chez l'homme normal trouve sa raison d'être dans l'excès de nutrition et d'espace dont jouit l'os intermaxillaire interne du côté de la fente maxillaire. »

D'après cette théorie, l'intermaxillaire externe, situé en dehors de la fente, fournit en haut l'apophyse montante normale, et en bas une portion du corps de l'os avec un follicule dentaire qui, s'il se développe, donne naissance à une dent incisive placée en dedans de la canine. Le tubercule médian ne devrait donner naissance qu'à deux dents; s'il y en a trois ou quatre même, les deux dents internes, situées de chaque côté de la ligne médiane, sont les deux vraies incisives internes; l'autre ou les deux autres sont surnuméraires. Suivant la théorie du transformisme, la présence de ces dents

surnuméraires s'explique par une influence atavique. En effet, au-dessous de l'homme et des autres primates, un grand nombre de mammifères, comme le cheval, le chien, le lion, l'ours, la civette, le phoque, etc., portent trois incisives. D'autres vertébrés en ont un plus grand nombre.

Ajoutons, pour être complet, que, d'après Albrecht, l'intermaxillaire interne provient du bourgeon nasal interne; de même l'intermaxillaire externe vient du bourgeon nasal externe ; en sorte que la fissure osseuse du bec-de-lièvre est située, non pas entre le bourgeon fronto-nasal dans son ensemble et le bourgeon maxillaire supérieur, mais entre le bourgeon nasal externe et le bourgeon nasal interne : elle est tout entière, en un mot, dans le territoire du bourgeon fronto-nasal.

L'argument le plus direct en faveur de la nouvelle théorie est tiré des faits dans lesquels Albrecht a constaté, en dehors de la fente maxillaire, une portion de l'os intermaxillaire parfaitement distincte, caractérisée par une incisive implantée sur elle et par une suture incisivo-maxillaire qui la limite en dehors. La disposition des dents incisives considérée à part, et en particulier la présence d'une dent incisive sur la lèvre externe de la fente, sans constituer des preuves aussi directes et aussi évidentes, plaident encore en faveur de la situation de la fissure entre les incisives normales.

Cependant les objections n'ont pas manqué. Th. Kœlliker, laissant dans l'ombre les raisons tirées de la présence, directement constatée, d'une portion de l'intermaxillaire sur la lèvre externe de la fente, a insisté sur les variabilités infinies que présente la disposition des dents incisives. L'incisive externe en particulier présente de telles anomalies qu'elle est tantôt en avant, tantôt en arrière de l'incisive médiane et de la canine ; c'est elle qui, plus souvent que les autres dents, se met en dehors de la série régulière de l'arcade dentaire. En outre, le développement des dents, qui se fait par une invagination de l'épithélium du bord alvéolaire, n'a rien à faire ni avec les dé-

marcations des bourgeons embryonnaires ni avec les points d'ossification; il y a « indépendance des dents et des os. »

A cette première objection nous répondons de suite que, chez tous les animaux qui ont un intermaxillaire indépendant, d'une manière temporaire ou permanente, on constate que cet os porte toujours toutes les incisives. Cette loi générale d'organisation peut être vérifiée dans toute la série des vertébrés, et personne n'a démontré qu'elle ait été enfreinte, même par les anomalies du système dentaire.

Lorsque Kœlliker prétend que les sutures observées sur certaines voûtes palatines et divisant chacun des deux os intermaxillaires en deux parties ne sont que des sillons vasculaires, il ne fait pas une objection sérieuse, et rien ne peut aller contre l'évidence des faits. Les sutures que nous avons constatées sur des pièces du musée Dupuytren ne peuvent pas plus être mises en doute que celles qu'Albrecht a eu l'occasion d'observer.

Mais la théorie d'Albrecht est en désaccord avec ce qu'on sait classiquement du développement embryonnaire de la face : c'est ce que His a mis en relief en rappelant que l'étude de l'embryon montre que le bourgeon nasal externe s'arrête à l'aile du nez et ne descend pas dans la lèvre supérieure[1]. La prétendue fissure constatée par Albrecht n'aurait rien à faire avec le développement normal : ce ne serait qu'un sillon vasculaire. On ne peut que répéter ici ce qui a été dit plus haut, à

1. L'embryologie normale ne peut nous éclairer directement sur les rapports du point d'ossification normal simple ou double de l'os intermaxillaire avec les bourgeons nasal interne et nasal externe. On ne peut vérifier si cette ossification se fait dans le territoire du bourgeon nasal interne seulement, ou si l'un des points osseux, lorsqu'il y en a deux, appartient au bourgeon nasal interne, l'autre à l'externe, ou si enfin le point osseux primitif unique se produit dans la zone commune aux deux bourgeons. La raison en est que la production du tissu osseux ne commence qu'un certain temps après la soudure complète de toutes les fentes embryonnaires de la face. Dès lors il n'y a plus de limite distincte entre chaque bourgeon. D'autre part, que le point d'ossification de l'intermaxillaire de chaque côté soit simple ou double à l'état normal, on ne peut rien en conclure pour les faits anormaux, car on conçoit que chaque bourgeon nasal puisse donner naissance à un point osseux propre.

savoir que les pièces pathologiques sont absolument démonstratives, et que les sutures sont des sutures et non des sillons vasculaires.

Enfin F. Gotthelf[1] et Trendelenburg[2] ont aussi essayé de mettre la nouvelle théorie en défaut par l'examen direct des dents dans le bec-de-lièvre, et cela sans beaucoup plus de succès.

A. Broca[3], reprenant la question, a fait quarante-quatre dissections de bec-de-lièvre compliqué. Ses résultats sont classés de la manière suivante :

Douze fois le tubercule médian porte deux incisives, et il y a deux incisives précanines. La fente est entre les incisives.

Quatorze fois il y a de chaque côté une dent précanine, et le tubercule médian porte trois ou quatre incisives.

Deux fois il y a deux incisives précanines, mais on n'est pas renseigné sur le tubercule médian.

Deux fois il y a une incisive précanine d'un côté seulement, et le tubercule médian n'a pu être examiné.

Quatre fois les précanines faisaient défaut, et le tubercule médian portait deux incisives.

Deux fois on n'a pas de renseignements sur les incisives précanines, et le tubercule médian porte deux incisives.

Trois fois il y a absence d'incisives précanines des deux côtés ; le tubercule médian porte trois ou quatre incisives.

Cinq pièces enfin ne sont pas démonstratives.

En laissant de côté ces cinq derniers faits, on trouve :

Quatre cas dans lesquels la fissure passe entre l'incisive médiane et la canine. Ces faits s'accordent avec les deux théories;

Deux cas avec absence d'examen de la partie postérieure de l'arcade dentaire, le tubercule médian ayant deux incisives : ils ne démontrent rien ;

1. Gotthelf, *Archiv. f. Klin. Chir.*, 1885, Bd. XXXII, s. 355 et 573.
2. Trendelenburg, *Chirurgie allemande*, l. XXXIII, p. 1, 1886.
3. A. Broca, *Bull. de la Soc. anatom.*, 1887, et *Bec-de-lièvre de la lèvre supérieure*, brochure in-8°; Steinheil, 88 pages. Paris, 1887.

Trente-trois cas avec présence d'incisives précanines. Ces trente-trois faits sont en accord avec la théorie d'Albrecht et en contradiction avec celle de Gœthe. A. Broca rappelle que le tableau de Th. Kœlliker, comprenant cinquante-deux dissections, se compose de trois cas sans valeur, de six cas indifférents, et de trente-neuf cas contraires à la théorie de Gœthe.

Il n'est pas besoin d'insister plus longtemps : la disposition des dents dans le bec-de-lièvre justifie en partie la théorie nouvelle et condamne l'ancienne. La fissure osseuse du bec-de-lièvre commun est donc située entre l'incisive médiane et l'incisive latérale, et le tubercule osseux médian du bec-de-lièvre compliqué représente, non la totalité de l'os intermaxillaire, mais seulement l'os intermaxillaire interne, tel que le décrit Albrecht; l'intermaxillaire externe, situé en dehors de la fissure, adhère au maxillaire supérieur.

Nous devons réserver pour le moment la partie de la théorie d'Albrecht qui a trait à l'embryogénie. Cet auteur a soutenu que l'incisive précanine du bec-de-lièvre compliqué avec la portion d'os intermaxillaire correspondant provient du bourgeon nasal externe. Il est arrivé à cette conclusion en raisonnant d'après l'anatomie pathologique du bec-de-lièvre. Mais l'embryologie normale ne lui a fourni aucune preuve directe, et les arguments qu'il tire de ses recherches sur le bec-de-lièvre sont insuffisants. On verra plus loin que l'étude de la fissure fronto-maxillaire démontre tout au contraire que l'incisive précanine, avec son support osseux, se développe sans l'intervention du bourgeon nasal externe, et qu'elle naît sur le bourgeon maxillaire supérieur.

## TRAITEMENT DU BEC-DE-LIÈVRE

On doit étudier séparément les opérations qui conviennent au bec-de-lièvre simple et au bec-de-lièvre double.

*Bec-de-lièvre simple unilatéral.*

Commençons par la difformité la moins grave et la plus facile à corriger, par la fissure labiale simple unilatérale. L'opération comprend deux temps : l'avivement et la suture.

Chacun de ces temps a son histoire particulière. Et d'abord l'avivement. Les anciens chirurgiens ont commencé par ulcérer la surface de la fissure au moyen de vésicatoires ou de cautérisations. Après ce procédé primitif vient l'avivement proprement dit, qui consiste à enlever le plus superficiellement possible la muqueuse qui revêt toute l'étendue de la fente, en se servant de la pince à dissection, du bistouri ou de ciseaux fins. Quelque complet que soit l'avivement fait de cette manière, il a l'inconvénient constant de laisser sur le bord de la lèvre, après la réunion, une encoche persistante. Pour remédier à cette imperfection, on a modifié le procédé ordinaire d'avivement de différentes manières. Ainsi Husson propose, après Bichat, une incision en parenthèse ( ); Delore pratique plus tard une incision en guillemet « ». On obtient ainsi deux surfaces concaves, et la ligne d'affrontement devrait être allongée ; mais les résultats n'ont pas répondu à ce raisonnement, et un véritable progrès n'a été réalisé que par la méthode à lambeaux créée par Malgaigne, Clémot (de Rochefort) et Mirault (d'Angers).

Le procédé imaginé à la fois par Malgaigne et par Clémot[1] n'est plus une simple cheilorrhaphie ; c'est, comme le dit Malgaigne, une cheiloplastie. « Il consiste, au lieu d'aviver de bas en haut, à aviver de haut en bas et à garder près du bord labial un pédicule aux petits lambeaux détachés par un avivement, afin de les faire servir ensuite selon le besoin. » Malgaigne se servait des ciseaux ; un bistouri étroit est plus commode.

1. La méthode de Malgaigne et Clémot et celle de Mirault sont exposées dans la *Rev. méd.-chir. de Malgaigne,* 1844, p. 1 et 257; 1845, p. 5.

En procédant par transfixion, on taille très rapidement de chaque côté de la fente un petit lambeau dont la base reste adhérente au bord labial à la limite inférieure de la fente et dont la pointe monte vers son sommet. Ces deux lambeaux sont destinés à être rabattus et appliqués l'un sur l'autre par leur surface saignante. Avant de suturer, on doit veiller à compléter l'avivement au-dessus de la pointe des lambeaux.

Nélaton évite ce dernier temps de l'avivement en proposant de contourner avec le bistouri le sommet même de la fente, de manière à obtenir deux lambeaux réunis l'un à l'autre au moyen d'une étroite bandelette de peau.

Une autre modification du même procédé, imaginée par Henry (de Nantes), consiste à transfixer la lèvre non perpendiculairement, mais obliquement, de manière à élargir la surface cruentée. Les deux transfixions obliques doivent être parallèles l'une à l'autre, afin que les surfaces à mettre en rapport s'adaptent facilement.

En réalité, la modification de Henry, n'a pas été adoptée, en général, et celle de Nélaton présente peu d'avantages; elle a même l'inconvénient de laisser sur le bord de la lèvre une petite languette difforme et ne remédiant en rien à l'encoche; en sorte que le procédé de Malgaigne et Clémot est resté dans la pratique à peu près tel qu'il a été conçu.

Dans le procédé de Mirault, on taille un seul lambeau directement ou par transfixion sur le bord interne de la fente. La base de ce lambeau correspond au bord labial; sa pointe correspond au sommet de la fente. L'avivement, fait sur le bord externe de la solution de continuité par le procédé ordinaire, doit se prolonger sur le bord inférieur de la lèvre dans une étendue proportionnée à la surface cruentée du lambeau interne.

C'est au procédé de Mirault que nous avons recours le plus souvent, en ayant soin de tailler un lambeau assez long et de ne jamais le terminer par une pointe inutile. L'avivement du côté opposé au lambeau doit être complet et étendu, mais, de

plus, très superficiel, épidermique pour ainsi dire. On doit le prolonger assez loin sur le bord libre de la lèvre, plus ou moins près de la commissure. L'écoulement de sang produit par cette abrasion est toujours extrêmement minime. L'avivement n'est terminé qu'après qu'on a essayé son lambeau, c'est-à-dire constaté que, mis dans la situation où il doit être fixé par la suture, il corrige bien la difformité, et que sa surface cruentée correspond exactement à la surface avivée du côté opposé. En somme, les procédés de Malgaigne et Clémot et celui de Mirault (d'Angers) sont jusqu'ici presque les seuls qui soient appliqués, avec quelques perfectionnements de détails qui y ont été apportés.

Pourtant il n'est pas inutile de connaître la méthode, assez complexe d'ailleurs, d'autoplastie par échange de lambeau entre les deux lèvres de la fissure, que Giraldès[1] a imaginée pour le bec-de-lièvre simple complet. Ce procédé consiste à tailler sur le bord externe de la fissure le lambeau que Mirault prend sur le bord interne et à faire une incision horizontale à la partie supérieure de la lèvre, depuis l'ouverture de la narine jusqu'au-dessous et même en dehors de l'aile du nez. En dedans on avive comme dans le procédé de Mirault pour l'application du lambeau inférieur et externe, et de plus on taille un petit lambeau à base supérieure destiné à être introduit et fixé dans l'incision horizontale faite sous l'aile du nez. Le lambeau externe étant rabattu, le lambeau interne relevé et les surfaces mises convenablement en rapport, on obtient une ligne d'affrontement en forme de Z.

La suture au fil d'argent ou au crin de Florence est presque universellement adoptée. On ne rappelle plus que dans un intérêt de curiosité les sutures dites sèches adoptées par un certain nombre de chirurgiens à la fin du siècle dernier, préconisées en particulier par Louis, et qui consistaient à

1. Giraldès, *Bull. de la Soc. de chir.*, 1866, 2e série, t. VI, p. 327.

maintenir les surfaces d'avivement rapprochées à l'aide de divers emplâtres. L'emploi des épingles, c'est-à-dire de la suture entortillée, déjà vanté par Guy de Chauliac et A. Paré, a été le moyen longtemps préféré du plus grand nombre des chirurgiens. Nous en avons nous-mêmes constaté l'efficacité; mais il a quelques inconvénients, entre autres celui d'ulcérer la peau en exerçant une compression trop sévère à sa surface et d'adapter peu exactement les bords muqueux en arrière. L'application des fils d'argent isolés est plus facile et aussi rapide; tous les points de suture sont indépendants les uns des autres, et on doit, au niveau de chacun d'eux, surveiller l'affrontement du côté de la peau et du côté de la muqueuse. Trois ou quatre fils d'argent suffisent le plus souvent. Un ou deux fils de soie fine complètent la suture au niveau du sommet du lambeau unique ou des deux lambeaux.

### *Bec-de-lièvre simple bilatéral.*

Lorsque le bec-de-lièvre bilatéral est uniquement constitué par une encoche peu profonde et que le lobule médian a des dimensions suffisantes, on opère chacune des fissures séparément, comme un bec-de-lièvre simple. Le procédé de Mirault, à lambeau interne, ne peut pas être pratiqué, le lobule ne pouvant fournir l'étoffe de deux lambeaux volumineux. On peut, au contraire, faire dans chaque fente deux petits lambeaux, suivant le procédé de Clémot et Malgaigne.

Le plus souvent le lobule médian manque de longueur, et il ne suffit pas de suturer les fentes par un procédé autoplastique quelconque : il faut encore trouver le moyen d'allonger la partie médiane de la lèvre afin d'éviter l'encoche, non plus au niveau des fissures, mais au niveau du lobule lui-même. Pour cela, on avive le contour muqueux du lobule dans toute son étendue. Cet avivement, que l'on fait aisément avec de petits ciseaux courbes à strabotomie, doit être très superficiel, dermo-

épidermique pour ainsi dire; puis on taille sur chacune des moitiés latérales de la lèvre deux lambeaux épais et assez longs à base inférieure; on les rabat la pointe en bas et on les suture l'un à l'autre sur la ligne médiane, de manière à encadrer le lobule; enfin on réunit celui-ci aux surfaces cruentées des lambeaux et des bords avivés des fentes.

*Du décollement des lèvres dans les fissures larges.*

Les manœuvres précédentes, pratiquées exclusivement au niveau de la fissure, suffisent pour obtenir la réunion dans de bonnes conditions lorsque la fissure, unique ou double, n'est pas trop large, que les parties latérales de la lèvre sont suffisamment développées, et qu'enfin, épreuve décisive, les surfaces avivées se rapprochent sans effort et sans tiraillement. Lorsqu'il n'en est pas ainsi, le premier temps opératoire doit consister à libérer de chaque côté le bord adhérent de la lèvre, afin de lui donner plus de mobilité. Cette libération, déjà pratiquée par P. Franco, n'occasionnant aucune complication, ni immédiate ni éloignée, doit être faite largement et poursuivie assez loin pour que l'adaptation des parties que l'on doit suturer se fasse sans aucun tiraillement. Souvent on décolle l'insertion de l'aile du nez et une certaine étendue des parties molles de la joue avant d'arriver au résultat cherché. Ce temps peut être exécuté avec le bistouri ou avec des ciseaux courbes; rarement l'écoulement sanguin est de quelque importance, et il est toujours facile de l'arrêter par une compression de quelques instants. Cependant l'usage du thermocautère permet de le prévenir complètement, et ce moyen est utile surtout chez les sujets très jeunes et faibles, qui supportent mal les pertes de sang même minimes. Giraldès a prétendu que non seulement il n'y avait aucun avantage, mais qu'il y avait, au contraire, quelques inconvénients, à disséquer ainsi chaque joue pour mobiliser la lèvre; il suffit, d'après lui, de détacher la muqueuse

au niveau du cul-de-sac labial. Tel n'est pas l'enseignement qui nous a été fourni par la pratique. On ne peut déterminer d'avance l'étendue du décollement nécessaire pour obtenir une mobilisation parfaite : on n'en juge que pendant l'opération même. Cette étendue, minime dans certains cas, doit être assez considérable souvent, surtout dans le bec-de-lièvre compliqué de fissure large des os, alors que l'on doit établir un pont de parties molles au-devant d'une arcade alvéolaire incomplète et dont les bords sont d'inégal niveau.

### *Bec-de-lièvre compliqué.*

La réparation du bec-de-lièvre compliqué comprend deux temps opératoires très distincts : 1° la réparation du bord alvéolaire ; 2° la réparation de la lèvre. Ces deux temps sont si indépendants l'un de l'autre que quelques chirurgiens les ont séparés par un intervalle de plusieurs jours. Cette manière de procéder n'offrirait d'avantages que si le premier temps, la réparation des os, aggravait considérablement l'opération, soit en affaiblissant notablement le malade, soit en provoquant une perte de sang sérieuse ou en prolongeant outre mesure l'intervention, ce qui est fort exceptionnel. La nécessité de dédoubler l'opération ne s'est présentée dans aucun de nos cas, bien qu'il y en eût de très compliqués, ainsi qu'en témoignent les observations (V. Obs. XLIII et XLIV).

I. *Réparation du bord alvéolaire.* — Rien n'est plus variable que la disposition de la fissure osseuse, et, par suite, l'opération offre des difficultés tout à fait différentes d'un cas à un autre. Une fissure osseuse sans déplacement ou avec un déplacement très minime du tubercule médian peut n'exiger aucune intervention. En effet, les bords ont de la tendance à se rapprocher et à se réunir même après la réunion de la lèvre. Lorsque, au contraire, le tubercule médian fait une saillie considérable en avant, sa réduction est indispensable avant toute

tentative de réparation des parties molles. Nous envisagerons d'abord le cas le plus grave, celui d'une fissure osseuse double avec proéminence du tubercule médian, qui exige le procédé opératoire le plus complet.

La difficulté principale de l'opération consiste à se débarrasser de la saillie du tubercule incisif. C'est elle qui a fait imaginer les procédés opératoires les plus différents, qui sont encore, à l'heure actuelle, un sujet de discussion entre les chirurgiens. Ces procédés sont au nombre de quatre principaux.

1° *Suppression du tubercule. Procédé de Franco*[1]. — Le plus ancien est celui de Franco, qui consiste simplement à supprimer cet embarrassant tubercule qui au premier abord ne semble bon à rien. « Quand les dents et mandibules passent dehors, dit le vieux chirurgien, et ne peuvent être couvertes par la bouche, il n'y a point de danger de couper le superflu et ce qui ne sert à rien avec tenailles incisives ou avec scie ou autre instrument propre à cet essai, en laissant la chair qui est dessus icelles dents s'il y en a, afin qu'elle serve en cousant les deux autres parties en icelle de chaque côté. » La suppression radicale du tubercule médian a été de règle jusqu'au siècle actuel. Dupuytren a complété le procédé de Franco en utilisant la partie charnue du tubercule ; il la relève, après avoir excisé l'os, et s'en sert pour former une sous-cloison.

A côté de l'avantage que donne la suppression du tubercule osseux pour la réunion consécutive de la lèvre, le procédé de Franco peut avoir un inconvénient grave, que nous avons observé une fois. Un jeune homme de vingt ans, que Nélaton avait opéré à l'âge de dix-huit mois par ce procédé, vint réclamer une intervention à l'hôpital Trousseau pour une difformité consécutive très considérable. La lèvre supérieure formait un pont flottant tendu au-dessous du nez, sans soutien en

1. Pierre Franco, in *Traité des hernies*, Lyon, 1561 ; *Cure de la dent de lievre*, chap. CXIX et CXXII.

arrière (V. obs. XLV et fig. 25); elle était sur un plan très reculé, tandis que la lèvre inférieure faisait une saillie comparable à un bec de lampe. Le nez avait pris une longueur et un développement extraordinaires ; sa proéminence paraissait plus exagérée encore à cause du recul de la lèvre supérieure. Une petite bande de peau, vestige des parties molles

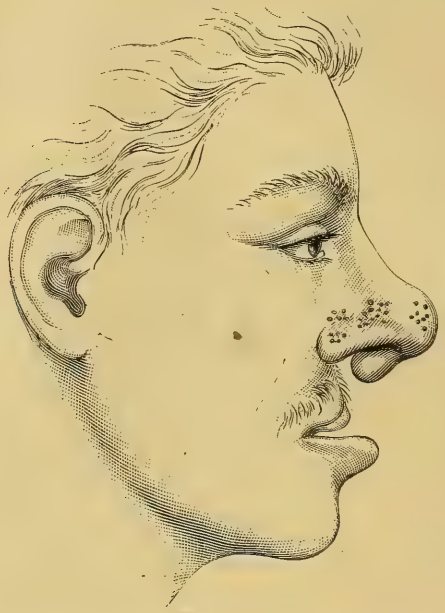

Fig. 25. — Bec-de-lièvre compliqué bilatéral opéré par le procédé de Franco. Le tubercule intermaxillaire a été enlevé, et les deux moitiés de la lèvre ont été suturées sur la ligne médiane. La sous-cloison étant restée indépendante, la base du nez a pris un énorme développement (V. obs. XLV, p. 335).

de l'ancien tubercule, pendait au-dessous du nez. L'ouverture énorme des fosses nasales entre lesquelles la cloison, indépendante de la lèvre, était très largement apparente, complétait cette difformité d'un caractère aussi étrange que disgracieux, qui ne put être que fort incomplètement corrigée par la suture de la lèvre au lobule médian sous-nasal. Des difformités plus ou moins analogues ont dû être observées, bien qu'il n'en soit guère question : de pareils résultats n'étant pas de nature à flatter l'amour-propre de ceux qui les ont obtenus ; et pourtant

la faute n'est pas à l'opérateur, mais au procédé, qui est défectueux. Le nez ayant perdu, même lorsqu'il est suturé avec la lèvre, toute attache avec les maxillaires, prend un développement qui n'est plus en harmonie avec celui des parties voisines; la dilatation des narines s'effectuant sans résistance, ces cavités sont beaucoup plus vastes, et le nez offre une apparence hypertrophique. La lèvre supérieure, même bien réunie comme dans le cas précédent, manquant de soutien postérieur, forme un plan transversal ou concave au lieu de la surface convexe qui lui est naturelle. Pour ces raisons, la suppression du tubercule osseux médian ne peut être justifiée que dans de rares exceptions, lorsqu'il est tout à fait impossible de le réduire ; pour notre compte, nous l'avons toujours conservé.

Les trois derniers procédés opératoires diffèrent entre eux par les moyens employés pour opérer la réduction.

2° *Réduction par compression du tubercule médian. Procédé de Desault.* — Desault[1] a tenté de réduire le tubercule par une compression faite au moyen d'une bande ramenée derrière la tête. Il est possible que, dans le cas de Desault, la résistance du tubercule à la réduction ait été peu considérable comme il le dit. Mais il faut que l'illustre maître de Bichat ait été singulièrement favorisé par la rencontre de faits exceptionnels, pour que son élève avance qu'il réussit presque constamment. La compression n'est applicable qu'à un très petit nombre de cas : ceux où le tubercule n'est fixé à la cloison que par des parties molles ou fibro-cartilagineuses très flexibles et surtout très dépressibles. Deux observations de Cabaret rentrent dans cette catégorie ; mais ce sont des faits exceptionnels.

Restent les procédés de Gensoul et de Blandin, qui agissent, le premier par une réduction forcée, le second par une résection triangulaire du vomer.

3° *Réduction forcée. Procédé de Gensoul.* — Le procédé de

1. Desault, *Œuvres chirurgicales*, t. II, p. 183.

Gensoul[1] consiste à saisir le tubercule avec une pince, à le porter violemment en arrière et en bas, à l'amener ainsi au niveau du bord alvéolaire. Il est à peine besoin d'insister sur les inconvénients de cet emploi de la force. Malgaigne[2] trouve la tentative hasardeuse. Sédillot[3] croit que « l'exécution en est peu sûre, difficile toujours, impossible souvent. » Bouisson[4] exprime la crainte que la fracture, au lieu de se produire sur la racine du tubercule, n'ait lieu à distance, sur la base du crâne. Bien que l'on puisse trouver quelques exemples de succès obtenus par la réduction forcée[5], ce procédé n'est évidemment pas applicable à la grande majorité des faits. Nous l'avons vu échouer dans des cas où nous ne pensions rencontrer qu'une faible résistance. Ses résultats sont irréguliers et incomplets le plus souvent ; il doit être rejeté.

4° *Réduction par section du vomer. Procédé de Blandin.* — Le procédé de Blandin conduit à la réduction du tubercule en réséquant la cloison des fosses nasales qui le soutient. Blandin[6], se servant de longs et forts ciseaux, emportait, au moyen de deux incisions, une pièce triangulaire du vomer. Mais la section simple d'une membrane aussi vasculaire que la pituitaire expose à une hémorragie abondante et même difficile à arrêter. C'est la principale raison qui a fait apporter différentes modifications au manuel opératoire. Mirault (d'Angers)[7] a proposé et exécuté la résection sous-périostée ; il a été imité par plusieurs chirurgiens, A. Guérin[8], Butcher[9], etc.

1. Gensoul, *Gazette des hôpitaux*, 27 février 1830. Observation prise par Jourdan ; Frédéric Courmont, *Des opérations applicables au bec-de-lièvre compliqué*, thèse de Paris, 1875, n° 420.
2. Malgaigne, d'après P. Broca, *Bull. de la Soc. de chir.*, 22 avril 1868.
3. Sedillot, *Gazette des hôpitaux*, 7 novembre 1861.
4. Bouisson, *Dict. encyclop. des sciences méd.*, art. Bec-de-lièvre, t. VIII, p. 681.
5. Courmont cite cinq résultats, les uns favorables, les autres incomplets (*loco cit.*).
6. Blandin, *Rev. méd.-chir. de Malgaigne*, janvier 1843.
7. Mirault (d'Angers), *Gaz. hebdom.*, 1868, n° 38, p. 603.
8. A. Guérin, *Bull. de la Soc. de chir.*, 1869, t. X, 2e série, p. 151 et 161.
9. Butcher, *Dublin Journal of med. sciences*, 1881, vol. LXXII, p. 402.

Richet a imaginé une pince spéciale de petite dimension agissant à la manière de l'entérotome de Dupuytren; il la laisse appliquée trente-six ou quarante-huit heures; elle emporte directement et en général sans écoulement sanguin le triangle de cloison qu'elle a saisi.

La résection une fois faite et la réduction obtenue, le tubercule osseux vient se placer plus ou moins exactement entre les deux maxillaires. Souvent il est un peu trop élevé ou un peu trop abaissé. De plus, il reste flottant, rien ne le maintenant en place; il est donc exposé à se déjeter soit en bas soit en haut. Cette mobilité ayant de sérieux inconvénients, Debrou[1] puis Broca[2] et la plupart des chirurgiens ont pratiqué l'avivement et la suture du tubercule réduit. C'est ce que nous avons eu plusieurs fois l'occasion de faire. Lorsque le tubercule est de dimensions convenables pour être introduit à la manière d'un coin entre les deux maxillaires, il suffit d'aviver ses faces latérales, puis les faces correspondantes du maxillaire, et de réunir les os affrontés avec un ou deux fils d'argent traversant de chaque côté le maxillaire et le tubercule. On peut encore rendre l'affrontement des muqueuses plus parfait en ajoutant quelques sutures à la soie ou au crin de Florence. Lorsque le tubercule osseux est d'un volume excessif et qu'il ne peut être mis en place convenablement, on retranche un petit fragment sur l'une de ses faces ou sur les deux, en respectant autant que possible les follicules dentaires. Le tubercule peut, au contraire, être trop petit et ne remplir que d'une manière très incomplète l'espace intermaxillaire qu'il doit occuper : on se contente alors de le fixer à l'un des maxillaires seulement.

La réunion des parties molles est pratiquée simultanément comme il a été dit précédemment; elle se fait promptement d'habitude. Le tubercule conserve longtemps, quelquefois plu-

1. Debrou, *Journal de thérapeutique*, 1844, vol. XXVII, p. 441.
2. Broca, *Bull. de la Soc. de chir.*, 2e série, t. IX, 1868.

sieurs mois, une légère mobilité. Ce n'est que beaucoup plus tard que les adhérences deviennent solides.

Tel est, en somme, le procédé de Blandin, plus ou moins modifié ; c'est le procédé de choix : il comprend la résection triangulaire du vomer, qu'il est mieux de faire sous-périostée, la réduction du tubercule et sa fixation aux maxillaires par des sutures métalliques.

*Bec-de-lièvre unilatéral compliqué.* — Le bec-de-lièvre unilatéral compliqué offre souvent aussi une saillie osseuse antérieure. Cette saillie n'est plus formée par un tubercule isolé de chaque côté ; elle fait corps avec l'un des maxillaires et lui est complètement soudée. Lorsqu'elle est peu considérable, on peut la négliger et espérer qu'elle se réduira peu à peu spontanément, après la réunion de la lèvre. Mais il n'est pas rare qu'elle soit assez développée d'abord pour causer par elle-même une difformité très choquante, et ensuite pour mettre obstacle à la suture labiale ; alors elle exige une intervention spéciale. Pas plus que pour le tubercule médian du bec-de-lièvre double, on ne doit songer à une résection. On ne doit pas non plus saisir la partie antérieure de la saillie avec une pince et la fracturer. Cette manœuvre violente est encore plus condamnable ici que pour le tubercule isolé. Il faut, comme l'a indiqué Duplay[1] il y a longtemps et comme nous l'avons fait plusieurs fois, pratiquer une ostéotomie à la limite de la partie osseuse saillante et du maxillaire correspondant. La muqueuse étant incisée jusqu'à la surface osseuse par un trait vertical sur la face antérieure du maxillaire et sur le bord alvéolaire, on porte ensuite le tranchant d'un ciseau dans la plaie, et à l'aide de quelques coups de marteau on obtient une fracture régulière au point convenable. Cela fait, on réduit le fragment libre et on le suture après avivement avec le maxillaire du côté opposé.

1. Duplay, *Bull. de la Soc. de chir.*, 1873, 3e s., t. II, p. 573.

II. — *Réparation de la lèvre dans le bec-de-lièvre compliqué.* — La réduction osseuse opérée, la plus grande partie de la difformité a déjà disparu, et la réunion de la lèvre, qui reste à faire, admet les mêmes procédés opératoires que dans le bec-de-lièvre simple. Pour la fissure unilatérale, peu de chose à ajouter : le procédé de Mirault (d'Angers) convient généralement. Lorsque la lésion est bilatérale, le lobule médian étant toujours trop court, on doit appliquer le procédé à deux lambeaux, que j'ai décrit plus haut pour le bec-de-lièvre double

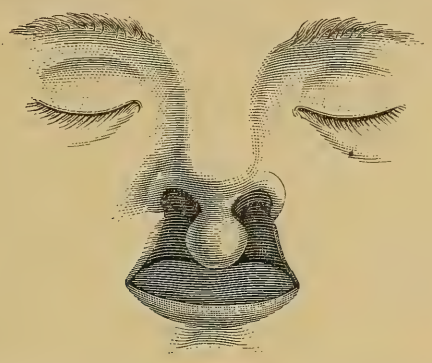

Fig. 26. — Bec-de-lièvre compliqué bilatéral avec écartement considérable des maxillaires et atrophie du tubercule médian.

non compliqué. On avive superficiellement avec de petits ciseaux courbes à strabotomie tout le contour muqueux du lobule (avivement dermo-épidermique), puis on taille de chaque côté deux lambeaux assez longs et assez épais pour qu'on puisse les suturer ensemble par leurs sommets, sur la ligne médiane, au-dessous du lobule. L'opération est terminée par la suture du lobule de chaque côté, avec les parties latérales de la lèvre (V. fig. 26 et 27).

*Pansement. Précautions supplémentaires. Soins consécutifs.* — Après une opération de fissure simple de la lèvre, nous appliquons sur la plaie cutanée un petit pansement consistant en un petit coussinet de gaze au salol ou iodoformée taillé sur les dimensions de la lèvre et maintenu à l'aide d'un cordon

qu'on noue en arrière de la tête ou qu'on fixe sur les joues avec du collodion.

Toutes les fois que l'on constate, après l'opération, que la lèvre éprouve un certain degré de tiraillement, on doit relâcher les parties réunies, de manière à faire cesser toute traction. Dans les cas les plus simples, il suffit de rapprocher fortement les deux joues en avant pendant qu'on applique la bandelette collodionnée destinée à maintenir le pansement. Si ce résultat n'est pas obtenu assez complètement, on a divers moyens à sa disposition. Guersant avait fait faire une serre-fine spéciale,

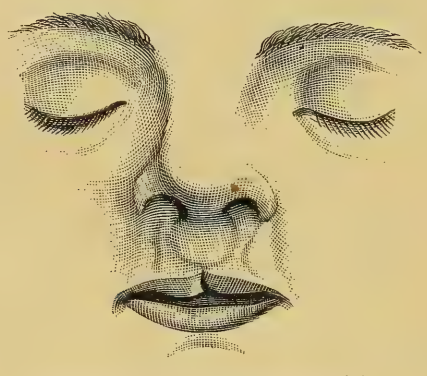

Fig. 27. — Sujet de la figure 26 opéré.

dont les deux griffes en pointe étaient enfoncées dans les ailes du nez. On serrait et on desserrait à volonté l'instrument à l'aide d'une vis à écrou; mais la serre-fine elle-même est gênante au-devant de la face. Mieux vaut le procédé primitif de Philips, qui consiste à traverser le nez de part en part à son extrémité inférieure, à la base des ailes du nez, avec un gros fil d'argent qu'on fixe extérieurement sur deux lames de plomb, en rétrécissant à un degré convenable le diamètre transversal de l'organe. L'application de ce moyen de rapprochement n'a aucun inconvénient; il est surtout utile et même presque indispensable pour le bec-de-lièvre compliqué avec large écartement des parties.

On ne saurait trop insister sur la nécessité de réduire la

perte de sang à son minimum pendant l'opération. Au moment de l'avivement de la lèvre ou de la taille des lambeaux, un aide ou des pinces tiennent la joue de chaque côté et au-dessus des commissures en comprimant ainsi efficacement les artères coronaires. Aucune ligature n'est nécessaire, la suture exerçant sur la plaie elle-même une compression efficace. L'hémorragie fournie par les surfaces osseuses, celle surtout qui est produite par la résection de la cloison, peut être plus difficile à arrêter. Une application de thermocautère suffit souvent. Nous avons été obligé une fois de recourir à la forcipressure et de maintenir une pince hémostatique sur la cloison durant un certain temps.

Souvent les petits malades avalent une certaine quantité de sang, qu'ils vomissent ensuite. La pénétration du sang dans le larynx est surtout dangereuse lorsqu'on se sert du chloroforme. On l'évite en plaçant la tête en bas, pendante sur le bord du lit, et en épongeant fréquemment le fond de la bouche.

La question de l'anesthésie a soulevé autrefois beaucoup de discussions; elle est maintenant tranchée. A part les cas où l'on opère chez un nouveau-né une fissure très minime, on doit endormir l'enfant. Outre l'avantage de supprimer la douleur, le chloroforme procure celui de supprimer aussi toute résistance, et par suite de rendre l'opération plus rapide. Au premier abord, il ne paraît pas prudent de maintenir un jeune enfant dans l'anesthésie complète pendant une opération de bec-de-lièvre compliqué qui dure plus d'une heure, par exemple; cependant nous y avons toujours eu recours pour des opérations de bec-de-lièvre compliqué ayant eu cette durée, et nous n'avons pas observé d'incident fâcheux. En tout cas, si on croit devoir restreindre la durée de l'anesthésie, on en profitera pour exécuter le plus vite possible les temps les plus laborieux, comme l'avivement, la résection et la suture des os.

Les fils à suture peuvent être enlevés à partir du troisième jour. Il est plus prudent d'attendre le quatrième jour, si la

lèvre est tendue. Tous les fils ne doivent pas être enlevés à la fois; on commence par ceux dont le rôle est le moins essentiel et on en laisse un ou deux, pendant un ou deux jours de plus, à titre de fils de soutien, et, pour remplir plus efficacement le même but, on conserve pendant longtemps la bandelette qui rapproche les joues : c'est le moyen d'empêcher non seulement la rupture partielle ou complète de la cicatrice, mais aussi le simple allongement du tissu cicatriciel. Il est assez fréquent d'observer, après les opérations de fissure totale, une réunion incomplète au niveau de l'ouverture de la narine; il reste là souvent une encoche supérieure. Cette imperfection du résultat peut avoir plusieurs causes. Elle provient d'un tiraillement, d'une déchirure minime de l'extrémité supérieure de la cicatrice, ou encore de la rétraction cicatricielle consécutive qui, agissant là comme partout ailleurs, rapproche les deux extrémités de la plaie d'avivement. Mais il y a une autre cause plus importante à connaître, parce qu'il est possible de l'éviter. Souvent le chirurgien se contente de faire l'avivement des surfaces de la fissure sur la lèvre jusqu'aux limites supérieures ; cela ne suffit pas. L'avivement doit remonter le plus haut possible jusque sur les côtés du plancher de la narine, et il n'y a jamais à regretter de reporter l'aile du nez en dedans; elle n'a que trop de tendance à rester écartée en dehors, quoi qu'on fasse. Nous avons souvent attiré l'attention sur la persistance de cette dernière difformité avec encoche supérieure, et sur la nécessité de la prévenir en prolongeant l'extrémité supérieure de l'avivement et en suturant aussi haut que possible.

### *De l'âge favorable à l'opération.*

Toutes les opinions ont été soutenues sur le choix de l'époque la plus favorable à l'opération du bec-de-lièvre. Il y a eu de tout temps et il y a encore des chirurgiens partisans de l'opération hâtive, et on a opéré des nouveau-nés et des enfants

de deux à quatre ou cinq mois non seulement pour de simples fissures de la lèvre, mais pour des becs-de-lièvre osseux de forme grave. On a invoqué à l'appui de cette conduite chirurgicale des arguments de plusieurs espèces. On a dit qu'une opération faite hâtivement donnait satisfaction aux parents, que les tissus de la lèvre étaient peu vasculaires chez le nouveau-né, que la cicatrice était moins apparente, que l'allaitement pouvait quelquefois être rendu possible en opérant immédiatement après la naissance, et qu'en cas de fissure palatine celle-ci se rétrécissait rapidement. La plupart de ces raisons sont de médiocre et même de nulle valeur; la seule qui ait une réelle importance est celle qui se tire des résultats obtenus chez les très jeunes sujets. J. Witson a fourni une série de cinq succès à la suite d'opérations de becs-de-lièvre chez des enfants de quatre mois et demi à cinq mois : quatre fois au moins il y avait une fissure osseuse. Une statistique de J. Bœckel [1], portant sur ses observations personnelles, comprend 16 cas dont l'opération a été faite du sixième jour au cinquième mois. Tous les opérés ont guéri, sauf un enfant de quatre mois qui a succombé au neuvième jour. On doit noter que, deux fois seulement sur les 15 cas de guérison avant le cinquième mois, l'opération comprenait une manœuvre sur les os, l'excision du tubercule incisif.

Déjà il y a trente ans, une statistique de compilation dressée par Périat [2] fournissait des résultats qui n'étaient pas défavorables à l'opération hâtive.

50 opérations dans les douze premiers jours après la naissance donnaient :

3 morts,
6 insuccès,
41 guérisons;

1. Bœckel, *Nouveau Procédé pour l'opération du bec-de-lièvre double, applicable également au bec-de-lièvre unilatéral;* 15 pages, 1878.
2. Périat, *Recherches sur l'opération du bec-de-lièvre,* thèse de Paris, 1857.

44 opérations du deuxième au quinzième mois donnaient :

1 mort,
4 insuccès,
2 réunions secondaires,
37 succès ;

26 opérations de deux à six ans :

1 mort,
3 insuccès,
2 réunions secondaires,
20 succès ;

49 opérations de six à trente ans :

49 guérisons.

Si l'on tient compte de la mortalité des enfants atteints de bec-de-lièvre dans le jeune âge, en dehors de toute opération, les résultats de cette statistique doivent encore être considérés comme très heureux.

On ne manque pas de statistiques démontrant au contraire la gravité de l'acte opératoire chez les très jeunes enfants. Ainsi Fritzsche[1], réunissant les statistiques personnelles de Bryant, de Billroth, de Barscher, de Simon, de Kappeler, de Rose, arrive aux résultats suivants pour un total de 225 cas :

1° Mortalité dans les deux premières semaines après l'opération : 225 cas, 12,53 pour 100.

2° Mortalité de la troisième semaine à trois mois après l'opération : 94 cas, 14 morts, soit 14,9 pour 100.

3° Mortalité totale jusqu'à la fin du troisième mois : 21 à 22 pour 100.

D'après cette statistique, un cinquième des opérés a cessé de vivre au bout de trois mois, et il est à remarquer que la mortalité est beaucoup moins considérable pendant les deux premières semaines que pendant les deux mois qui suivent. On

1. Von Fritzsche, *Beitræge zur Statistik und Behandlung der angebornen Missbildungen des Gesichts,* Zurich, 1878, d'après la *Rev. de méd. et de chir.*, 1879, p. 435.

peut répéter ce qui a été dit à ce propos : les enfants meurent guéris. Cependant la plupart des cas qui entrent dans la statistique de Fritzsche ne se rapportent pas à des opérations prématurées. Rose, à la pratique duquel sont empruntés quarante-quatre faits, opère de préférence entre le troisième et le sixième mois.

Hoffa[1], qui ajoute aux statistiques précédentes 80 nouvelles opérations, dont 60 avant la fin de la première année, trouve une mortalité générale de 35 pour 100. La mortalité des enfants de cet âge étant de 25 pour 100, on doit mettre sur le compte du bec-de-lièvre une augmentation de 10 pour 100. D'après Hoffa, une grande partie de cette mortalité dépend de la malformation elle-même et non de l'opération. Cet auteur n'a pas trouvé dans sa statistique un seul cas de mort immédiatement après l'opération. La mortalité ne s'élève pas à plus de 6 ou 7 pour 100 pendant les deux premières semaines qui suivent; elle est de 15 pour 100 de la troisième semaine au troisième mois. De plus, en divisant les malformations en trois groupes, Hoffa trouve que la mortalité s'accroît avec la gravité de la malformation même : elle est de 24 pour 100 pour le bec-de-lièvre simple, de 29 pour 100 pour le bec-de-lièvre compliqué unilatéral, de 50 pour 010 pour le bec-de-lièvre bilatéral avec saillie du tubercule médian. Si l'on ajoute encore que les causes de la mort sont la broncho-pneumonie, le catarrhe intestinal, le marasme, on arrive à conclure que la difformité elle-même joue un rôle beaucoup plus important que l'opération dans l'accroissement de la mortalité. Si les enfants opérés tardivement meurent beaucoup moins, c'est qu'ils ont échappé au danger que leur faisait courir le bec-de-lièvre lui-même. Hoffa conclut que l'époque la plus favorable pour l'opération s'étend du deuxième au dixième mois. Une statistique de Trendelenburg[2], portant

1. Hoffa, *de la Mortalité dans les opérations de bec-de-lièvre et de fentes palatines. Archiv f. Klin. Chir.*, Bd. XXXI, p. 548.

2. Trendelenburg, *Statistique d'opérations de bec-de-lièvre*, publiée par Eigenbrodt, *Berl. Klin. Wochenschr.*, 7 février 1887.

sur 55 cas, montre également que la plupart des cas de mort ne sont pas dus directement à l'opération. Les enfants étaient âgés en général de trois à six mois. On a eu des renseignements sur l'état ultérieur de quarante-quatre d'entre eux.

E. Müller a réuni une statistique de 270 becs-de-lièvre admis à la clinique de Tübingen de 1843 à 1885. On y trouve 57 divisions simples de la lèvre, dont 52 à gauche; 116 divisions unilatérales labio-maxillo-palatines; 47 becs-de-lièvre bilatéraux compliqués. Sur 255 opérés, 6 seulement sont morts; un autre malade est mort sans opération. Müller a eu des nouvelles de 227 opérés, dont 150 étaient survivants. Il repousse les opérations prématurées et considère la période qui s'étend du septième au neuvième mois comme la plus favorable. Sur 15 cas de bec-de-lièvre simple uni ou bilatéral, un seul a succombé six mois après l'opération à la suite d'une scarlatine. Sur 21 cas de bec-de-lièvre compliqué unilatéral, il y a eu 2 décès : l'un de cause inconnue, survenu dix-sept semaines après l'opération; l'autre causé par les convulsions quinze mois après l'opération. Sur 8 cas de bec-de-lièvre compliqué bilatéral, il y a eu 4 décès se rapportant à des enfants opérés dans le cours de la première année.

Depuis 1878, nous avons opéré 85 becs-de-lièvre, se répartissant de la manière suivante :

A. — Becs-de-lièvre unilatéraux, 68 :

1° Opérés dans les cinq premiers mois :

| | |
|---|---|
| Un à quatre jours, un à cinq jours, un à six jours (un mort) | 3 |
| De un à deux mois | 5 |
| De deux à trois mois | 7 |
| De trois à cinq mois | 29 |
| Total | 44 |

2° Opérés après le cinquième mois :

| | |
|---|---|
| De cinq mois à un an | 7 |
| De un à deux ans | 7 |
| De deux à cinq ans | 6 |
| De cinq à dix ans | 3 |
| De dix à vingt ans | 1 |
| Total | 24 |

La série précédente de 68 cas comprend des becs-de-lièvre simples et des becs-de-lièvre avec fissure alvéolaire. Il y a eu cinq insuccès, dont trois partiels ; pour ces derniers, il a suffi d'une opération complémentaire. Deux insuccès complets ont nécessité une nouvelle intervention.

B. — Becs-de-lièvre simples bilatéraux, 3.

Pour ces trois cas, l'opération a été suivie de succès.

C. — Becs-de-lièvre bilatéraux avec saillie de l'intermaxillaire, 14.

Sur ces 14 cas, il y a eu un cas de mort, causé par une hémorragie survenue pendant la première nuit après l'opération. Un certain nombre de fois le tubercule médian est resté mobile : nous ne saurions en déterminer le nombre, plusieurs malades n'ayant pas été suivis assez longtemps.

En somme, les statistiques n'entraînent la conviction dans aucun sens déterminé pour ou contre les opérations hâtives. C'est que les causes de mort sont de plusieurs espèces : l'hémorragie a des suites plus redoutables chez les nouveau-nés ; les difficultés de l'alimentation et les troubles digestifs qui en résultent sont tout aussi funestes un peu plus tard.

En ce qui concerne le choix de l'époque où il est préférable d'agir, des distinctions doivent être faites. L'opération n'a pas,

en effet, la même gravité selon que l'enfant est chétif ou qu'il est vigoureux et bien développé, et selon que la difformité consiste en une fissure simple incomplète de la lèvre ou bien en un bec-de-lièvre compliqué de division du bord alvéolaire et de la voûte palatine. Si l'on peut sans danger opérer hâtivement, dès les jours qui suivent la naissance, un bec-de-lièvre très simple chez un enfant vigoureux, toute opération qui comprend des manœuvres sur les os doit être remise à une époque plus éloignée. Lorsqu'on a le choix, il vaut mieux, en toute circonstance, attendre vers le quatrième mois. La période qui s'étend du troisième à la fin du cinquième mois nous paraît la plus favorable pour la grande majorité des cas. Plus tard, les troubles nerveux et digestifs de la dentition et la dentition elle-même viennent compliquer et quelquefois compromettre les résultats opératoires; et comme il y a quelque avantage à ne pas attendre trop longtemps, même pour les opérations osseuses, l'expérience ayant démontré qu'après la réunion des lèvres les divisions alvéolaires et palatines se rétrécissent souvent avec rapidité, il vaut mieux opérer plus tôt que plus tard; nous opérons d'habitude les becs-de-lièvre simples vers le troisième mois, et les compliqués entre trois et six mois, selon l'état de santé ou de résistance des petits sujets ; en un mot, avant la dentition.

Quant aux opérations faites sur le nouveau-né, elles donnent de remarquables succès pour les difformités peu marquées. Mais dans tous les cas où la suture doit mettre à l'épreuve la résistance des tissus de la lèvre, il y a imprudence à opérer trop tôt. Nous avons pu vérifier plus d'une fois avec quelle facilité la lèvre du nouveau-né se déchire à la moindre tension des fils dans les premiers jours de la vie. Cet inconvénient n'est sans doute pas constant, mais il est fréquent ; et c'est un motif suffisant pour ne pas recommander en général les interventions trop précoces.

## OBSERVATIONS

On ne donne ici que les observations qui présentent une particularité peu commune et qui nous ont servi pour la rédaction. Tous les sujets ont été opérés, et les résultats sont consignés dans la statistique placée dans le texte.

Obs. XXII. — *Bec-de-lièvre incomplet. Gouttière labiale au-dessus de l'encoche du bord libre* (V. fig. 17). — Dorbin (Marie), âgée de seize mois, est admise à l'hôpital Trousseau, salle Giraldès, le 3 mai 1883. Le père, âgé de quarante ans, vigoureux, ne porte aucun vice de conformation. La mère, âgée de trente-huit ans, a une bonne santé; elle a deux autres enfants, l'un de dix ans, l'autre de huit ans et demi, qui n'ont aucun vice de conformation. La mère de cette femme est morte d'un rhumatisme noueux. L'enfant qu'on nous présente est vigoureuse.

Elle porte les lésions suivantes : sur le côté gauche de la lèvre supérieure, au-dessous de la narine, une encoche du bord libre qui n'a pas plus de cinq millimètres de hauteur. La muqueuse est un peu moins rosée dans cette encoche que sur les parties voisines, et sa continuité avec la peau ne s'y fait pas tout à fait de la même manière, en ce sens que la ligne de séparation n'est pas nette ; il est vrai que la même disposition existe dans le voisinage. Bien que cette muqueuse de l'encoche soit plus blanche et que ses limites soient mal tranchées, je ne saurais dire qu'il y ait là une surface cicatricielle.

Au-dessus de l'encoche on voit sur la lèvre une gouttière qui monte jusqu'au voisinage de l'orifice de la fosse nasale. Au niveau de cette gouttière la lèvre est beaucoup plus mince, et il semblerait qu'elle est le siège d'un travail d'atrophie. La peau y est plus fine. Enfin je note que la gencive, au niveau de la première incisive gauche, est un peu plus saillante que du côté opposé.

Obs. XXIII. — *Bec-de-lièvre unilatéral simple. Dépression osseuse en arrière de la fissure labiale. Asymétrie de la voûte palatine.*

Renault (Alfred), âgé de douze ans, entre à l'hôpital Trousseau le

2 mars 1882. Cet enfant a eu en janvier et février 1881 une dizaine d'attaques d'épilepsie.

La voûte palatine paraît au premier abord bien conformée; cependant, en y regardant de près, on voit une asymétrie assez marquée entre les parties droites et les parties gauches. La luette est déviée à droite, et toute la ligne médiane de la voûte palatine se dirige d'avant en arrière et un peu de gauche à droite à partir du trou palatin antérieur. Au contraire, depuis ce trou palatin jusqu'en avant, la direction paraît inverse. L'os intermaxillaire mesure en avant, d'une canine à l'autre, une longueur de trois centimètres. Le bord alvéolaire est inégal sur sa face antérieure. Derrière le bec-de-lièvre, on remarque une dépression très accusée de la surface osseuse. Cette dépression correspond à l'intervalle qui sépare la première incisive de la deuxième molaire.

Obs. XXIV. — *Bec-de-lièvre simple unilatéral très peu prononcé. Légère asymétrie de la face. Strabisme.* — Un enfant est apporté à l'hôpital pour des adénites cervicales multiples. En même temps il présente une toute petite anomalie siégeant au bord libre de la lèvre supérieure, du côté droit, près de la ligne médiane. Elle consiste en un petit sillon qui commence sur le bord muqueux de la lèvre, près de la peau, et qui se prolonge du côté de la face interne de la lèvre en devenant plus profond. Sur le bord cutané, il y a comme un tissu blanc cicatriciel. Le frein de la lèvre supérieure, qui se trouve sur la ligne médiane et par suite à gauche du sillon, est assez développé ; il se perd dans la lèvre sans avoir rien de commun avec le sillon.

Le nez est aplati et un peu dévié à gauche dans son ensemble. La narine droite est plus large, plus plate et plus abaissée. La joue droite est un peu moins saillante que la gauche. Les deux maxillaires supérieurs sont cependant de même niveau. Ni la voûte palatine ni le voile du palais n'offrent de l'asymétrie.

Les dents sont en mauvais état et mal plantées. A la mâchoire supérieure, je remarque que les deux incisives du milieu sont crénelées et mal plantées; leurs axes sont dirigés l'un vers l'autre et en dedans du côté de la bouche. Les deux incisives latérales sont cariées, de même les deux molaires gauches. A droite, la canine et les molaires sont en mauvais état.

Sur la mâchoire inférieure, même irrégularité d'implantation des incisives; les deux médianes sont l'une sur l'autre ; les deux latérales

sont implantées sur le bord alvéolaire du côté de la bouche. Les molaires sont cariées.

Du côté des yeux, il y a à noter un strabisme convergent médiocrement prononcé.

Obs. XXV. — *Bec-de-lièvre unilatéral gauche. Fissure du bord alvéolaire d'un centimètre de profondeur. Ligament étendu de la partie gauche de la lèvre à la face gauche de l'os intermaxillaire, traversant la fissure osseuse.* — Huguenet (Xavier), âgé de deux jours, est apporté à l'hôpital Trousseau le 24 février 1882.

On constate ce qui suit : la lèvre supérieure présente un bec-de-lièvre complet à gauche ; chacune des moitiés de la lèvre est bien conformée et n'est point atrophiée. La partie droite de cette lèvre adhère par la muqueuse à l'os intermaxillaire, et la peau, au niveau de la narine, se continue également avec la muqueuse de la cloison. La partie gauche offre cette particularité qu'en haut la peau de la lèvre, d'une part, et la muqueuse de la cloison, d'autre part, sont réunies par l'intermédiaire d'un ligament étendu de la lèvre à la face buccale de l'os intermaxillaire. En un mot, la partie gauche de la lèvre n'adhère pas seulement à la face externe du maxillaire supérieur, elle se prolonge pour aller s'attacher par une bride sur l'os intermaxillaire, à sa face interne et près de son bord nasal.

Le bord alvéolaire droit est irrégulier. L'os intermaxillaire fait avec le bord du maxillaire proprement dit, un angle saillant en avant. Cependant il n'y a pas de fissure de ce côté.

L'os intermaxillaire faisant une saillie considérable en avant par son bord gauche, est porté en haut et obture totalement la narine correspondante. Il est très épaissi. Sa largeur est de 3 centimètres. Sa moitié gauche est plus développée que la droite. La muqueuse est plus colorée à sa surface que sur le reste du bord gingival. Un sillon d'un centimètre de profondeur divise le bord du maxillaire derrière la fissure labiale. Le raphé médian de la voûte palatine est marqué par une ligne blanche d'un millimètre de large, qui disparaît en arrière, un peu en avant de la base de la luette.

La fontanelle antérieure est très étroite ; ses grands axes, transversal et antéro-postérieur, n'ont pas plus d'un centimètre de longueur. La fontanelle postérieure est presque fermée.

On aperçoit dans la rainure interfessière, à 1 centimètre et demi au-dessus de l'anus, sur la ligne médiane, une dépression remplie

d'épiderme qui admet l'extrémité d'un stylet de trousse. Cette petite anomalie correspond à l'union du sacrum et du coccyx. Au-dessus de cette dépression, on trouve un trajet qui se prolonge dans une étendue de 2 à 3 centimètres.

L'enfant ne présente pas d'autre vice de conformation.

Obs. XXVI. — *Bec-de-lièvre incomplet unilatéral. Division de la voûte palatine en arrière. Fissure du bord alvéolaire.* — Janin (Maxime), âgé de deux mois, entre le 8 février 1882 à l'hôpital Trousseau.

La division de la lèvre ne communique pas avec la narine, dont elle est séparée par un pont cutané. Les deux parties de la lèvre sont très développées. La surface de la fissure est remarquable par son aspect cicatriciel. Il est à noter que la partie gauche de la lèvre présente un ligament qui va adhérer à l'os intermaxillaire.

La division palatine comprend le voile et les deux tiers postérieurs de la voûte. La muqueuse déborde la division et change de couleur à l'union du voile du palais et de la voûte palatine. L'écartement est d'environ un centimètre. La voûte palatine est plus large qu'à l'ordinaire.

Le bord alvéolaire présente une courbe continue, mais avec quelques particularités dignes d'être notées. Au niveau du bec-de-lièvre, la portion gauche de l'os intermaxillaire forme un bourrelet qui vient se placer en ligne droite avec le bord alvéolaire du même côté. Une gouttière de huit millimètres environ sépare le maxillaire du tubercule incisif. En arrière de cette gouttière la voûte palatine est continue. L'os intermaxillaire ne fait aucune saillie. La dentition paraît plus précoce que d'habitude. La forme des dents se dessine à la surface du tubercule incisif.

Obs. XXVII. — *Bec-de-lièvre compliqué unilatéral du côté gauche. Saillie de l'os incisif. Bride étendue de la moitié gauche de la lèvre à l'os incisif.* — Perrette (Charles), âgé de quatre mois, est apporté à l'hôpital Trousseau le 8 février 1882.

Aucun antécédent du côté de la mère ni du père. La grossesse a été pénible, à cause de vomissements fréquents pendant toute sa durée.

La division de la lèvre est totale et n'offre à noter que l'écartement considérable de ses bords : il est au moins d'un centimètre. La

portion gauche de la lèvre est sur un plan postérieur d'un centimètre. Une autre particularité importante est la présence d'un tractus qui rattache la partie gauche de la lèvre à la face interne de l'os intermaxillaire. Ce petit pédicule forme un cordon placé tout à fait en haut, à la limite de la narine et de l'origine de la lèvre. Il est formé par la peau et s'implante sur la muqueuse de l'os intermaxillaire, entre la portion nasale et la portion buccale de cette muqueuse. Chacune des moitiés de la lèvre est suffisamment développée. La division osseuse consiste en une échancrure maxillaire du côté gauche. Cette échancrure ne paraît pénétrer que de deux millimètres dans l'épaisseur du bord alvéolaire; mais la face latérale du tubercule incisif, qui est projeté en avant, n'a pas moins d'un centimètre de largeur. L'arcade alvéolaire droite, comprenant le maxillaire et le tubercule incisif, appartient à une circonférence bien plus grande que l'arcade alvéolaire gauche. De plus, l'os intermaxillaire fait une saillie due, non pas seulement à sa proéminence, mais aussi à une augmentation de son volume. Ce tubercule n'a pas moins de onze millimètres d'épaisseur : ce n'est pas spécialement la muqueuse qui est gonflée; le squelette prend part à l'hypertrophie. Le tubercule se place entre les deux lèvres de la solution de continuité.

La voûte palatine est aplatie, mais sans présenter rien d'anormal.

Obs. XXVIII. — *Bec-de-lièvre compliqué unilatéral. Saillie énorme du tubercule incisif. Bride cutanée allant de la lèvre à la fissure osseuse* (V. fig. 18, p. 277). — Muller, garçon de sept semaines, bien conformé à part l'existence d'un bec-de-lièvre.

Aucun antécédent de malformation ne peut être retrouvé dans sa famille. Les parents sont bien portants, et âgés : la mère de vingt-trois ans, le père de trente-sept ans.

La division de la lèvre occupe le côté gauche; elle est totale. Chacune des parties latérales de la lèvre est normalement conformée, mais un peu mince. Entre les bords de la fente, qui sont très écartés inférieurement, vient se placer l'os intermaxillaire, dont la partie gauche proémine très considérablement. Cette partie de l'os s'élève dans la narine gauche, qu'elle remplit en partie, et puis elle arrive sur la partie gauche de la lèvre jusque sur la peau, et, particularité curieuse, la lèvre gauche va s'implanter, par une espèce de ligament, à la face interne de l'os intermaxillaire. C'est un prolongement cutané qui part en haut de la lèvre et va adhérer à la muqueuse.

La narine gauche est aplatie, son grand axe est transversal. La droite est normale et son axe est antéro-postérieur.

La demi-circonférence droite du bord alvéolaire appartient à une courbe absolument différente de la demi-circonférence gauche. Si on peut considérer celle-ci comme normale, celle-là est considérablement redressée, et son extrémité antérieure devient presque perpendiculaire au plan de la face.

La fissure alvéolaire pénètre dans l'épaisseur du maxillaire gauche à une profondeur d'environ un centimètre. Elle ne s'étend probablement pas jusqu'au trou palatin antérieur.

Le bord alvéolaire droit, hypertrophié, présente un volume double de celui du bord alvéolaire gauche. Celui-ci est peu développé; l'os intermaxillaire est hypertrophié comme le maxillaire auquel il adhère.

Obs. XXIX. — *Bec-de-lièvre unilatéral droit compliqué de division de la voûte palatine et du voile du palais. Prolongement horizontal de la cloison.* — Veyssières, garçon, est apporté, le 24 février 1878, à l'hôpital Sainte-Eugénie, pour un bec-de-lièvre avec division complète de la voûte palatine et du voile du palais. Cette division part en avant du bord alvéolaire droit. La distance qui sépare l'os incisif du maxillaire droit, en avant, au niveau du bord alvéolaire, est d'un centimètre. Du bord alvéolaire droit, la fissure se dirige à gauche vers la ligne médiane, puis elle reste tout à fait médiane. Elle est complète. L'écart qui existe entre les deux moitiés de la voûte palatine est de deux centimètres. C'est une des plus larges fissures que j'aie observées.

Le bord alvéolaire droit et le bord alvéolaire gauche, n'offrent rien à noter, pas plus que l'os intermaxillaire, qui n'est pas très saillant et qui se prolonge en forme de cône dans la narine droite. Pourtant la courbe du bord alvéolaire gauche est plus grande que celle du bord droit.

La cloison des fosses nasales offre une particularité intéressante; au lieu d'avoir un bord inférieur buccal, libre dans la fissure ou s'implantant sur une lèvre de la fissure, cette cloison se compose de deux parties, verticale et horizontale. La partie verticale n'a rien de spécial, sauf que de son bord inférieur part une lame transversale qui vient s'implanter sur la partie gauche du maxillaire. Cette lame horizontale se termine en arrière par un bord échancré, concave.

Le nez est extrêmement déformé, la narine est allongée transversalement.

L'enfant ne porte pas d'autre vice de conformation. Il n'y a pas de malformation dans la famille, ni chez le père, ni chez la mère, ni chez leurs ascendants.

Obs. XXX. — *Bec-de-lièvre compliqué unilatéral.*

Ce bec-de-lièvre présente plusieurs conditions défavorables à l'opération : l'écartement des os, la saillie considérable du tubercule intermaxillaire, la différence de courbure des deux moitiés du bord alvéolaire, la moitié gauche étant la plus ouverte ; la minceur des lèvres, qui est très grande, constitue une difficulté toute particulière.

Obs. XXXI. — *Bec-de-lièvre unilatéral gauche compliqué de division de la voûte palatine. Saillie de l'os intermaxillaire.* — Guyot (Émilie), âgée de six mois, nous est amenée le 21 juin 1878.

On ne relève aucun antécédent héréditaire : parents et grands-parents sont bien conformés ; un autre enfant n'a rien d'anormal.

Bec-de-lièvre unilatéral gauche complet : les lèvres sont petites, peu épaisses, adhérentes aux bords de la division osseuse par des espèces de plis ou de freins.

Voûte palatine : elle est divisée complètement, ainsi que le voile. La cloison s'insère sur son côté droit dans presque toute sa longueur. L'écartement au milieu de la voûte est d'un centimètre environ; l'os intermaxillaire fait une saillie de plus d'un centimètre. L'arcade alvéolaire droite est redressée. Les deux moitiés du voile du palais sont assez épaisses.

Obs. XXXII. — *Bec-de-lièvre unilatéral droit compliqué de fissure du bord alvéolaire avec saillie du tubercule incisif.* — Louise Bellanger, âgée de quinze mois, entrée à l'hôpital Trousseau le 24 novembre 1882.

Cette enfant est affectée d'un bec-de-lièvre unilatéral droit. Les deux parties de la lèvre sont presque égales. La partie droite est libre dans toute son étendue. La partie gauche est adhérente à l'os à son origine. L'écartement est d'ailleurs assez grand. Quant au tubercule médian, il est peu développé et adhérent à l'os. L'aile droite du nez est confondue avec la lèvre du même côté ; l'aile gauche est normale.

La division osseuse comprend le bord alvéolaire jusqu'au trou palatin antérieur. La moitié gauche du bord alvéolaire appartient à une circonférence d'un rayon plus grand. L'os intermaxillaire fait une saillie considérable; il est anormalement développé.

On ne relève rien d'important dans les antécédents de la famille. La grossesse a été troublée au septième mois par des crises de nerfs.

Obs. XXXIII. — *Bec-de-lièvre unilatéral droit compliqué de division complète de la voûte palatine et du voile du palais. Saillie considérable de l'os incisif.* — Chiffert (Jeanne), âgée de six mois, opérée le 24 juin 1886.

Cette enfant est née à terme. Un autre enfant âgé de trois ans est exempt de difformités. On n'en retrouve pas dans la famille. La mère a été malade durant toute la grossesse. Vomissements continuels ; elle a fait une chute vers le quatrième mois.

La division de la lèvre siège du côté droit; elle est complète et large; les bords sont très fortement écartés.

La fissure divise complètement le bord alvéolaire, la voûte palatine et le voile du palais. Le tubercule médian fait une forte saillie.

Obs. XXXIV. — *Bec-de-lièvre unilatéral gauche compliqué de fissure alvéolaire. Bride traversant la fissure.* — Ève (Eugénie), âgée de quatre mois, est amenée à l'hôpital Trousseau le 1er mars 1887.

Le père, la mère et une sœur sont bien portants et exempts de toute difformité.

L'enfant est atteint de bec-de-lièvre unilatéral gauche compliqué de fissure alvéolaire. L'os intermaxillaire fait une forte saillie dirigée obliquement en avant et à gauche. Il est normalement uni au maxillaire droit ; il est complètement séparé du maxillaire gauche. L'intervalle qui sépare les deux bords de la fente osseuse ne permettrait pas le refoulement de l'intermaxillaire. Un ligament membraneux né de la moitié gauche de la lèvre va s'attacher à la partie supérieure et postérieure de l'os intermaxillaire.

Obs. XXXV. — *Bec-de-lièvre unilatéral droit, division alvéolaire.* — Félix Trigot, âgé de quinze mois.

La lèvre supérieure est divisée du côté droit ; une bride mince transversale sépare la fissure de la narine. Cette bride part de la lèvre et va s'insérer en dedans sur le tubercule incisif. Le bord droit

de la division est à peu près vertical ; le gauche, vertical sur une très petite étendue, est fortement oblique dans ses trois quarts inférieurs. Ce bord est adhérent au tubercule incisif.

Le bord alvéolaire présente une division, et la portion incisive fait en avant une forte saillie. La narine du côté droit est très large et aplatie, et le nez dévié à gauche.

L'enfant est un peu chétif ; il a été élevé au sein et n'a fait aucune maladie.

Obs. XXXVI. — *Bec-de-lièvre bilatéral compliqué à gauche, non compliqué à droite. Division bilatérale de la voûte palatine et du voile du palais.* — Lambert (Pierre), âgé de seize jours, est amené à l'hôpital Sainte-Eugénie le 9 mai 1878.

Ni la mère ni ses parents ne portent de déformation. Un oncle maternel est mort aliéné à trente ans. Du côté du père et de ses ascendants, rien à signaler.

Cet enfant a une division complète de la voûte palatine et du voile, division bilatérale ; à gauche, la fente latérale du palais se poursuit jusqu'au bord alvéolaire, et il existe un bec-de-lièvre latéral gauche ; à droite, la fente latérale s'arrête au bord alvéolaire, qui est intact. Il n'y en a pas moins un bec-de-lièvre superficiel droit qui est incomplet par suite de la présence d'une bande de peau au-dessous de la narine. Le tubercule médian est saillant ; il se continue avec le bord alvéolaire droit, qui se trouve redressé par suite de l'écartement de la fente gauche. Cet écartement est d'un centimètre. La fente palatine est large de cinq à huit millimètres. Les deux moitiés du voile sont très écartées. Le vomer est vertical et proémine dans la fente palatine.

Obs. XXXVII. — *Bec-de-lièvre bilatéral compliqué avec saillie du tubercule incisif. Division de la voûte palatine.* — Fontaine (Louise), âgée de deux ans et demi.

La division de la lèvre supérieure, de la voûte palatine et du voile du palais est complète.

Sur la lèvre supérieure, les deux fissures sont entièrement symétriques. Chaque moitié de cette lèvre est séparée du lobule médian par une fente qui remonte jusque dans la fosse nasale correspondante ; la portion terminale de ces moitiés de lèvre est triangulaire, et forme en bas un bourrelet assez épais revêtu de muqueuse. Plus

haut, la lèvre est plus mince et adhère au maxillaire par un petit frein, qui se tend lorsqu'on écarte les parties.

L'os intermaxillaire fait une saillie énorme, sous la forme d'une pyramide triangulaire de deux centimètres de largeur à sa base, se rétrécissant en haut pour se continuer avec la cloison; cette saillie dépasse en avant de deux centimètres le niveau des deux maxillaires supérieurs. Sur l'os intermaxillaire sont implantées les deux incisives médianes; les deux latérales manquent. Le lobule médian de la lèvre supérieure, qui se continue par un pédicule rétréci avec la peau de la sous-cloison, est assez régulièrement arrondi; il fait aussi en avant une saillie considérable; il a une largeur de 14 millimètres en son milieu. La division du palais a un centimètre de largeur à sa partie postérieure; elle est légèrement rétrécie à sa partie moyenne.

La cloison fait saillie dans cette fente de façon à la subdiviser en deux fentes secondaires très étroites en avant. Sur la partie antérieure de la cloison et sur les parties latérales du promontoire de l'os intermaxillaire, la muqueuse présente quelques ulcérations.

Obs. XXXVIII. — *Bec-de-lièvre bilatéral compliqué à gauche, simple à droite. Division de la voûte palatine. Nécrose du vomer hypertrophié.* — Jamain, âgé de dix jours, nous est amené le 27 janvier 1878. Il est affecté d'un bec-de-lièvre double compliqué.

La fissure de la lèvre gauche est complète, avec un écartement d'un centimètre et demi. Celle de droite est incomplète et s'arrête un peu au-dessous de l'aile du nez; chaque partie latérale de la lèvre est assez bien développée. Le lobule médian est réduit à un petit tubercule pointu placé très près du bout du nez.

A gauche, la fissure osseuse mesure un centimètre d'écartement. A droite, l'arcade dentaire se continue avec le tubercule médian. Celui-ci est très saillant, placé immédiatement au-dessous de la sous-cloison. Il est rattaché à la sous-cloison par une partie rétrécie ou col. La cloison présente un développement énorme; son épaisseur n'est pas moindre de 8 millimètres; elle s'élève obliquement en arrière vers la base du crâne. Son bord inférieur est à une distance de 7 ou 8 millimètres des bords de la voûte palatine fissurée.

La fissure palatine est bilatérale jusqu'au niveau du conduit palatin antérieur, mais il n'y a pas de fissure alvéolaire droite.

L'enfant est chétif; actuellement il est atteint de conjonctivite.

Le 4 février, il s'est produit un fait intéressant. Sur le bord inférieur de la sous-cloison, à un centimètre en arrière du tubercule médian, existe une ulcération de plus d'un centimètre de longueur, comprenant toute la partie inférieure de ce bord et empiétant sur les faces latérales. Cette ulcération laisse à découvert un os grisâtre et volumineux, qui est la partie inférieure du vomer épaissie et nécrosée.

Obs. XXXIX. — *Bec-de-lièvre double compliqué de division complète de la voûte palatine. Nécrose du vomer.*

Un enfant, âgé de quatre mois, présente un bec-de-lièvre double compliqué de division totale de la voûte palatine et du voile du palais. La cloison pend entre les deux bords du maxillaire supérieur et du palatin, qui s'écartent d'elle d'environ un centimètre de chaque côté; elle paraît épaisse, hypertrophiée comme s'il y avait eu un léger degré d'inflammation, et, en effet, les parents racontent qu'il y a environ un mois, à la suite d'accidents inflammatoires de ce côté, plusieurs petits fragments osseux furent éliminés. La muqueuse qui recouvre la cloison est épaissie et adhérente.

La masse saillante supportée par le vomer et comprenant les os incisifs et le lobule médian de la lèvre supérieure, se détache fortement en avant et en haut, de sorte que le lobule médian de la lèvre paraît suspendu au milieu de la sous-cloison des fosses nasales. La partie postérieure des os incisifs est sur le même plan que la partie antérieure des os maxillaires.

La division de la lèvre supérieure qui constitue le bec-de-lièvre proprement dit est double et complète; elle correspond naturellement à la division osseuse. Le lobule médian de la lèvre supérieure, convexe inférieurement, a de sept à huit millimètres de largeur sur un centimètre de hauteur environ et recouvre incomplètement, surtout de chaque côté, le tubercule osseux. Les segments latéraux de la lèvre supérieure, déjetés en dehors par le tiraillement des muscles, forment de chaque côté avec le lobule un V irrégulier renversé, à branche externe descendant plus bas que l'interne de cinq à six millimètres.

Le nez est comme écrasé. Les ailes s'écartent inférieurement. Cette déformation est due aussi en partie à la réunion osseuse des os du nez, qui forment un angle très obtus en arrière.

Obs. XL. — *Bec-de-lièvre compliqué bilatéral : variété alvéolaire,*

*saillie énorme de l'os intermaxillaire.* — Hayotte (Léon), âgé de six semaines.

Ce bec-de-lièvre offre les particularités suivantes :

Le tubercule intermaxillaire, recouvert par un petit moignon de la lèvre, se trouve au-dessous du bout du nez. Il est très développé dans tous les sens ; il est supporté par une cloison épaisse d'un demi-centimètre et très vasculaire. Le petit lobe médian de la lèvre qui le recouvre lui adhère intimement. La voûte palatine est intacte à sa partie postérieure ; en avant, le bord alvéolaire est divisé de chaque côté jusqu'au trou palatin antérieur. L'os intermaxillaire est détaché de la voûte et porté en avant. Il est isolé par une fente large d'environ un centimètre, de chaque côté.

Il n'y a pas de bec-de-lièvre dans la famille.

Obs. XLI. — *Bec-de-lièvre bilatéral compliqué de la lèvre supérieure. Division bilatérale complète de la voûte palatine.* — Veysser (Marie-Eugénie), âgée de sept mois, est amenée à l'hôpital Sainte-Eugénie en mai 1878.

Cette enfant est atteinte d'une division bilatérale de la lèvre supérieure et de la voûte palatine. Les deux maxillaires sont séparés au niveau du bord alvéolaire par une distance de deux centimètres et demi, et au milieu de la voûte palatine par une distance d'un centimètre et demi. Le tubercule incisif fait une saillie considérable en avant ; il est placé à un centimètre et demi en avant de la ligne alvéolaire, immédiatement au-dessous du lobule du nez. Ce tubercule supporte le lobule médian de la lèvre, qui est très court et peu volumineux, mais qui garde une certaine épaisseur. Le vomer est volumineux. A droite, il descend jusqu'au contact de la voûte palatine. La division du voile du palais est complète, et ses deux moitiés séparées ont un développement égal.

Le père et la mère sont cousins issus de germains : il n'y a dans les familles aucun antécédent héréditaire, aucune affection nerveuse.

L'enfant a été élevée au biberon. Elle mange maintenant à la cuiller assez difficilement.

Obs. XLII. — *Bec-de-lièvre compliqué bilatéral. Déformations remarquables de la face et du crâne* (V. fig. 20 et 21). — Marie Champenois, âgée de onze mois, est amenée à l'hôpital Trousseau le 10 novembre 1881.

Cette enfant porte un bec-de-lièvre compliqué bilatéral avec saillie considérable du tubercule médian. Ce tubercule est appliqué au-dessous du lobule du nez et se dirige en avant et en bas. La cloison des fosses nasales a près d'un centimètre d'épaisseur dans sa partie postérieure. Elle offre, de plus, cette particularité qu'en arrière elle ne descend pas vers la voûte palatine et se continue en droite ligne avec la surface basilaire. Il en résulte que les deux fosses nasales sont confondues postérieurement.

La tête présente d'autres difformités remarquables. Les deux yeux sont très écartés, la racine du nez étant très développée transversalement : il y a une distance de 4 centimètres et demi entre les deux caroncules lacrymales. Les yeux reposent sur le bord inférieur de l'orbite, qui paraît abaissé ; l'arcade sourcilière ne fait aucune saillie. L'ouverture palpébrale est étroite et irrégulière, inclinée de haut en bas et de dedans en dehors. Le nez est très raccourci.

Le lobule de l'oreille est déformé. Le conduit auditif externe, fortement abaissé, n'est aperçu qu'en descendant le lobule. Le crâne est allongé verticalement aux dépens de ses diamètres transversal et antéro-postérieur. On trouve depuis l'arcade sourcilière au sommet du vertex, une hauteur de 11 centimètres. La courbe qui réunit un conduit auditif à l'autre en passant par le vertex mesure 27 centimètres. Les deux diamètres antéro-postérieur et transversal sont remarquablement raccourcis.

Il résulte du rétrécissement transversal du crâne que la face, très développée au contraire dans ce sens, fait de chaque côté un relief considérable au niveau de la région zygomatique et génienne. La fontanelle antérieure non fermée conserve une largeur de 6 à 7 centimètres, une longueur de 9 centimètres. Le front est étroit; les bosses frontales ne font aucune saillie. Les apophyses mastoïdes offrent un développement énorme ; elles forment une tumeur très notable en arrière de l'oreille. Le crâne dans son ensemble a une forme conique à sommet supérieur; sa base mesure 42 centimètres de circonférence. On ne retrouve aucune trace de difformité dans la famille.

Obs. XLIII. — *Bec-de-lièvre bilatéral compliqué* (V. fig. 26 et 27). — Aubin (Gaston), âgé de deux ans et demi, est amené à l'hôpital Sainte-Eugénie le 18 avril 1879.

On ne trouve aucun antécédent héréditaire, ni chez le père ou la

mère, ni chez onze frères ou sœurs. La mère a sept frères ou sœurs sans difformité aucune. Le père a une sœur qui présente une perforation de la voûte palatine.

Les deux parties latérales de la lèvre supérieure sont séparées du lobule médian par un intervalle de 7 à 8 millimètres; le lobule médian est très projeté en avant. La partie labiale de ce lobule est étroite, courte, mince et adhérente à l'os sous-jacent. Cet os atrophié, saillant en avant, est séparé de chacun des maxillaires supérieurs par une fissure assez large qui se rétrécit d'avant en arrière, si bien que les deux côtés de la voûte palatine se touchent au niveau du conduit palatin antérieur; mais plus loin ils s'écartent de nouveau jusqu'à l'extrémité postérieure du voile du palais. L'écartement est d'un centimètre à la partie moyenne de cette division palatine.

Le bord inférieur de la cloison, libre dans la fissure, présente, en avant, une hypertrophie considérable.

Obs. XLIV. — *Bec-de-lièvre bilatéral compliqué avec absence complète du tubercule intermaxillaire et du lobule labial moyen. Microcéphalie. Déformation scaphoïdienne du crâne* (V. fig. 19, p. 281). — Le 6 mai 1886, on nous apporte un garçon né depuis vingt-quatre heures, atteint d'une déformation complexe.

La face est large et volumineuse eu égard au reste de la tête. Les yeux, très saillants, soulèvent les paupières. Les axes des fentes palpébrales se portent de haut en bas et de dehors en dedans dans une direction très oblique. La saillie des globes oculaires est d'autant plus marquée et apparente que le nez ne fait presque aucun relief. La partie saillante de cet organe est affaissée, surtout inférieurement; les ailes du nez se continuent de plain-pied avec les joues.

Au-dessous du nez, la partie moyenne de la lèvre est remplacée par une vaste échancrure quadrilatère dont le bord supérieur correspond à la sous-cloison et aux orifices des fosses nasales ; le bord inférieur est formé par la lèvre inférieure, les côtés par les deux parties latérales de la lèvre supérieure. Il n'y a trace ni du tubercule médian de la lèvre ni du tubercule incisif. Les deux maxillaires sont séparés par une distance d'un centimètre et demi environ. La cloison des fosses nasales occupe sa place et donne attache en bas à la sous-cloison ; elle est épaissie, ce qui paraît être dû exclusivement à la muqueuse.

La pointe du nez est déprimée, portée vers la cavité buccale, dans

laquelle elle semble entrer ; aucun support ne l'en empêche, le tubercule incisif faisant absolument défaut.

L'enfant ne porte aucune autre difformité. Cependant le crâne est peu volumineux, comme celui d'un microcéphale. La voûte est soulevée en toit, tandis que les parties latérales sont aplaties ; en un mot, il a une forme scaphoïdienne. Les sutures paraissent ossifiées.

On voit une desquamation épidermique sur le tronc et les membres. La face est rouge ; les membres sont le siège de quelques trépidations convulsives.

Cet enfant serait né dix-neuf jours après le terme (?). L'accouchement a été un peu laborieux ; le liquide ammiotique n'aurait pas été abondant (?). Cependant la mère se porte bien. Elle a eu trois grossesses qui n'ont rien présenté d'anormal. Le père et les autres enfants sont aussi bien portants.

Obs. XLV. — *Bec-de-lièvre compliqué bilatéral, opéré par la méthode de Franco. Difformité consécutive. Opération complémentaire* (V. fig. 25). — Edmond Malliavin, âgé de vingt ans, se présente à la consultation de l'hôpital Sainte-Eugénie le 30 avril 1879.

On ne retrouve aucun antécédent héréditaire de bec-de-lièvre dans la famille.

Ce jeune homme a été opéré à l'âge de dix-huit mois, pour un bec-de-lièvre compliqué bilatéral, par Nélaton, qui paraît avoir enlevé la partie osseuse du bourgeon médian en respectant la partie labiale pour en faire la sous-cloison. Il se pourrait cependant que l'os intermaxillaire n'ait existé qu'à l'état rudimentaire. Mais tout nous porte à croire que cet os a été extrait ; les renseignements donnés par la sœur du malade confirment cette manière de voir.

Quoi qu'il en soit, le malade se présente dans l'état suivant :

*Orifice buccal.* — La lèvre supérieure, étant beaucoup plus courte que la lèvre inférieure, se trouve tendue d'une commissure à l'autre ; et comme elle n'est pas soutenue par l'os intermaxillaire, elle occupe un plan beaucoup plus reculé. La lèvre inférieure fait en avant une saillie médiane comparable au bec d'une lampe. Néanmoins l'atrésie de l'orifice buccal n'est pas assez marquée pour gêner les fonctions de la bouche.

*Nez.* — Le nez est très développé ; il constitue un renflement très évasé. Il n'est pas aplati ; bien au contraire, il s'est développé librement dans tous les sens. Le lobule du nez est très volumineux. Cha-

cune des narines, mesurée d'avant en arrière, présente une longueur de 3 centimètres. Elles offrent de même une largeur anormale. Elles ne sont, du reste, pas indépendantes l'une de l'autre : elles communiquent à plein canal. Enfin voici la disposition qu'offre la sous-cloison. D'abord la cloison proprement dite se prolonge comme à l'état normal jusqu'au lobule; mais, par suite de l'absence de l'os intermaxillaire, elle se trouve libre en avant de toute connexion osseuse, et sur une étendue d'un centimètre environ elle se présente à découvert dans la partie médiane de l'orifice des narines. Un peu plus en avant, on voit un petit lambeau formé par les parties molles du lobule médian. En effet, ce lobule médian, qui a été conservé, par sa nouvelle direction et par son siège forme aujourd'hui la sous-cloison proprement dite. Parti du lobule du nez, il se dirige horizontalement en arrière. Mais comme il n'a pas été rattaché aux parties molles de la lèvre supérieure, il en est séparé par un intervalle d'un centimètre qui établit en avant une communication entre les deux narines.

Ce sont là des faits significatifs : en effet, le lobule du nez n'étant pas rattaché à la lèvre par la sous-cloison, n'étant pas rattaché aux maxillaires par la cloison et le tubercule incisif, puisque celui-ci fait défaut, le nez a pu se développer considérablement en avant. La distance qui sépare le bout du nez de la lèvre est de 4 centimètres, longueur double de l'état normal. De même latéralement, bien que les narines se continuent avec la lèvre, leur appareil cartilagineux n'est plus soutenu par continuité de tissu avec la sous-cloison; il s'est donc considérablement développé dans le sens transversal, et il y a une distance de 5 centimètres d'une aile du nez à l'autre. Ainsi s'explique le développement des parties molles du nez en un entonnoir démesurément large. Ces dimensions contrastent avec l'étroitesse de la lèvre supérieure et avec le peu de développement des joues; elles donnent à la physionomie la forme dite en lame de rasoir. Le menton, au contraire, est très saillant.

Le 23 avril une opération est tentée pour diminuer la difformité.

Nous faisons un avivement avec de petits ciseaux au bord libre du lobule médian, sur une étendue d'un centimètre, dans la partie qui est en regard de la lèvre.

Un autre avivement est fait sur le bord supérieur du pont labial, depuis l'origine d'une des ailes du nez jusqu'à l'autre. Ce second avivement est concave, tandis que l'autre est convexe.

Dans un troisième temps nous mobilisons le lobule médian en le détachant par sa face profonde de la cloison à laquelle il adhère. Puis cinq points de suture au fil d'argent réunissent le lobule à la lèvre. On aplatit le nez avec des bandelettes de protective afin d'empêcher toute traction sur le lobule médian. Ces bandelettes passent en sautoir sur le dos du nez et sont attachées latéralement avec du collodion sur chacune des joues.

Le 24 avril, on enlève un des fils à suture. La réunion paraît obtenue.

Le 28 avril, les derniers fils sont enlevés. La réunion est complète sur tous les points. Ce jeune homme a été revu plus d'un an après l'opération, qui a donné un résultat très satisfaisant; la saillie du nez était moindre, et la continuité de cet organe avec la lèvre supérieure modifiait considérablement et heureusement l'expression faciale. A sa grande satisfaction, il s'est marié depuis.

---

## CHAPITRE II

### FISSURE MÉDIANE DE LA LÈVRE SUPÉRIEURE ET DE L'OS INTERMAXILLAIRE. — BEC-DE-LIÈVRE MÉDIAN.

C'est à la fissure médiane de la lèvre supérieure que conviendrait exclusivement le nom de bec-de-lièvre, si l'on s'en rapportait à la comparaison qu'il rappelle. En effet, ainsi que Fergusson[1] et Bouisson[2] ont pris soin de le dire, le sillon qu'on observe à l'état normal sur la lèvre supérieure de certains

1. W. Fergusson, *Lectures on the progress of anatomy and surgery during the present century*, 1867.
2. Bouisson, *Dict. encyclop. des sciences méd.*, art. Bec-de-lièvre.

animaux, comme le lapin et le lièvre, les cheiroptères, le mouton, le chameau, le lama, certaines espèces de chiens, occupe la ligne médiane. Il s'étend du bord de la lèvre vers l'extrémité supérieure du museau, en divisant la sous-cloison en deux moitiés symétriques. Une fissure rappelant ces caractères est très rare chez l'homme, et Chaussier, Cruveilhier, Dupuytren, avaient nié qu'on en eût jamais observé d'exemple. Un certain nombre de faits, rapportés à tort au bec-de-lièvre médian, appartiennent en réalité au bec-de-lièvre bilatéral compliqué avec absence du bourgeon médian. Si, en pareil cas, les deux maxillaires et les deux moitiés de la lèvre supérieure se rapprochent, on n'a plus sous les yeux l'énorme échancrure médiane de la gueule-de-loup, mais une fente plus ou moins étroite, qui est effectivement médiane et symétrique. Cette fente unique résulte de la fusion des deux fissures latérales du bec-de-liève commun par suite de la suppression de la masse intermaxillaire. A cette catégorie de faits se rattachent les observations de Leuckart[1], de Baumgartner[2], d'Ammon[3], de Mayer[4], de Vrolik[5], de Bitot[6], de Bl. Sutton[7], dont il a été question précédemment, et une de nos observations.

Les exemples authentiques de fissure médiane vraie de la lèvre supérieure sont si peu nombreux que nous croyons utile de les rappeler. Nicati[8] raconte le cas d'un enfant de deux ans qui portait une division de la lèvre supérieure à la partie médiane. Il y avait en même temps une division du bord alvéolaire, ou plutôt un écartement des deux os sus-maxillaires. Les détails manquent sur la disposition de cette fissure osseuse.

1. Leuckart, *Untersuchungen über das Zwischenkieferbein*, s. 47, Taf. VIII, fig. 30.
2. Baumgartner, *Phisiologischer Atlas*, Taf. XXXIV, fig. 2.
3. Ammon, *Die angeborenen chir. Krankh. des Menschen*, Taf. VI, fig. 2.
4. Mayer, *in* Ammon, *loco cit.*, Taf. VI, fig. 3.
5. Vrolik, *Schmidt's Jahrbucher*, Bd. 100, s. 189.
6. Bitot, *Gazette médicale de Paris*, 1852, p, 374.
7. Bl. Sutton, *The Lancet*, 1886, I, p. 308.
8. Nicati, *Specimen anatom. pathol., Diss. inaug. de labii leporini natura et origine;* cité *in* Laroche, *Essai d'anatom. pathol. sur les monstruosités et vices de conformation primitifs de la face*, thèse de Paris, 1823, n° 41.

Otto[1] a décrit un fœtus à terme, atteint d'ailleurs de diverses malformations : sexdigitisme de la main droite, double pied bot varus avec sexdigitisme des deux pieds. La lèvre supérieure était fendue sur la ligne médiane, et le dessin montre, en effet, une fente médiane et symétrique étendue du bord labial à la sous-cloison. Il n'est rien dit de l'état des gencives. On trouva une cavité séreuse entre les lobes postérieurs du cerveau, fortement atrophiés, et la face supérieure du cervelet.

Blandin[2] dit avoir disséqué un fœtus qui était atteint d'une division médiane de la lèvre supérieure. Bouisson[3] en a décrit deux cas. L'un de ces cas se rapporte à un sujet âgé de quelques mois que Bouisson a rencontré au musée de Strasbourg. La lèvre supérieure était le siège d'une fissure médiane étendue de la sous-cloison au bord libre de la lèvre, mais la division n'était complète que dans la partie inférieure ; supérieurement, il y avait seulement un sillon sur la face cutanée. La voûte palatine et les maxillaires étaient bien conformés. A part une brièveté excessive des membres, il n'y avait rien d'anormal sur le reste du corps. Le second cas de Bouisson a été trouvé dans le musée anatomique de Tübingen.

Nous avons rencontré dans la collection d'anatomie du Muséum[4] le moule en plâtre d'un fœtus humain atteint d'une division complète de la lèvre supérieure située très exactement sur la ligne médiane et étendue du bord libre de la lèvre à la sous-cloison (V. fig. 28). Un moulage tout à fait semblable existe dans la collection de la Maternité.

Tels sont les faits : il en est parmi eux qui sont démonstratifs, et on ne saurait, par exemple, mettre en doute les observations si précises de Bouisson.

La fissure offre plusieurs degrés. Limitée à la lèvre, elle peut

1. Otto, *Monstrorum sexentorum descriptio*, obs. CDLX, p. 270, et Tab. V, fig. 2.
2. Blandin, cité par Bouisson, *Dict. encyclop. des sciences méd.*, art. Bec-de-lièvre, p. 644.
3. Bouisson, *loco cit.*
4. Galeries zoologiques du Jardin des Plantes, pièce n° 435.

être complète, comme dans le cas d'Otto[1] et dans celui du Muséum, ou incomplète, comme sur la pièce du musée de Strasbourg décrite par Bouisson. Dans le fait de Nicati[2], le bord alvéolaire était divisé sur la ligne médiane en même temps que la lèvre supérieure, et les deux pièces incisives étaient écartées. Himly[3] semble aussi avoir eu également sous les yeux un exemple de fissure osseuse médiane. Il décrit sur un crâne d'enfant d'ailleurs normal un espace triangulaire, « intermédiaire aux deux os incisifs, qui ne se réunissent qu'à leur

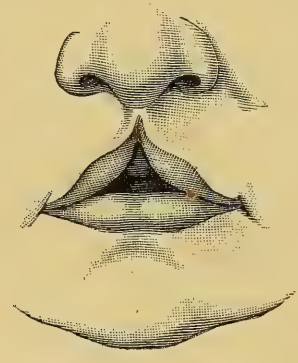

Fig. 28. — Bec-de-lièvre médian de la lèvre, d'après le moule du Muséum.

partie terminale postérieure ». Dans cet espace, il a vu le premier « deux petites pièces osseuses distinctes constituant le *foramen incisivum*. Ce sont, comme on sait, ces deux os que Rambaud et Renault ont décrits avec beaucoup de précision sous le nom d'os sous-vomériens. Nicati a raconté l'histoire d'un enfant de deux ans chez lequel on voyait une division médiane du bord alvéolaire avec écartement des pièces incisives[4]. »

Les quelques faits précédents montrent que les bourgeons nasaux internes peuvent donner naissance à des organes bifides, lèvre et os intermaxillaire. Mais il peut être difficile de distin-

1. Otto, *loco cit.*
2. Nicati, *loco cit.*
3. Himly, *Beitrœge zur Anatomie und Physiologie*, Hanovre, 1829, in-4°, p. 47; cité *in* thèse de Hamy, p. 56. La citation est empruntée à Hamy.
4. Hamy, thèse citée, p. 56-57.

guer, tout au moins sur la lèvre, une fissure réelle d'une atrophie limitée à la gouttière de la sous-cloison. Si, en effet, l'on suppose que le bourgeon nasal interne, normalement uni de chaque côté aux bourgeons nasal externe et maxillaire supérieur, se trouve frappé d'un arrêt de développement et cesse de s'accroître de haut en bas, le résultat de ce fait pathologique sera le même que celui d'une véritable fissure par défaut d'union des deux bourgeons nasaux internes. La lèvre présentera une encoche médiane dans les deux cas.

---

## CHAPITRE III

### FISSURE FRONTO-MAXILLAIRE

La fissure fronto-maxillaire résulte d'un défaut de soudure entre le bourgeon frontal et le bourgeon maxillaire supérieur à la fin de la période embryonnaire. A l'état physiologique, la région frontale de l'embryon s'allonge sous la forme d'un coin médian, pour former, dans la profondeur de la face, la cloison des fosses nasales et, à la surface, la saillie du nez, la partie moyenne de la lèvre et du bord alvéolaire. Au même moment le bourgeon maxillaire supérieur naît en dehors de la région frontale, sur la partie sphénoïdale antérieure de la base du crâne, et s'avance d'arrière en avant pour former la partie supérieure de la joue ; puis il se réunit par son bord supérieur et interne au bourgeon frontal. Cette soudure est interrompue normalement sur deux points : 1° au niveau de l'orbite, où la vésicule oculaire fait hernie vers l'extérieur pour former l'œil,

qui se trouve ainsi compris entre le front et le maxillaire supérieur; 2° au niveau des voies lacrymales. L'interruption orbitaire comblée par les parties molles n'est sensible que sur le squelette, où l'on voit une vaste cavité de séparation entre le frontal et le maxillaire supérieur. Au contraire, les voies lacrymales forment, à l'état normal, un véritable trajet fistuleux indiquant la limite des deux bourgeons frontal et maxillaire.

D'après cela, le trajet de la fente embryonnaire est le suivant : commençant en haut et en dehors à la limite des régions frontale et sphénoïdale du crâne, il atteint l'orbite à sa partie externe, traverse cette cavité de dehors en dedans, suit les voies lacrymales, point de repère persistant, et enfin descend verticalement le long du sillon naso-génien jusqu'au bord libre de la lèvre supérieure.

Si la description de la fissure pathologique fronto-maxillaire a été jusqu'ici entourée de beaucoup d'obscurité, on doit l'attribuer à ce que les auteurs, qui n'avaient encore observé que le bec-de-lièvre commun, se trouvant pour la première fois en présence d'une fissure autrement disposée, quoique occupant en apparence le même siège ou un siège très voisin, ont été conduits naturellement à confondre ces deux malformations de genre différent. C'est ainsi que la fissure fronto-maxillaire a été longtemps considérée comme un degré plus avancé et anormal du bec-de-lièvre commun. Or il importe de faire ressortir tout de suite les différences essentielles qui distinguent à première vue ces deux anomalies l'une de l'autre. Le bec-de-lièvre est une fissure située sur la lèvre à la limite de la gouttière de la sous-cloison, et qui s'étend du bord libre de la lèvre à la narine; il laisse en dehors l'aile du nez. La fissure fronto-maxillaire, située sur la lèvre à une certaine distance de la gouttière de la sous-cloison, s'élève verticalement du bord libre de la lèvre vers le grand angle de l'œil, en laissant l'aile du nez en dedans; l'orifice de la narine reste intact. Premier caractère distinctif : le bec-de-lièvre siège au-dessous de la narine, la fissure fronto-

maxillaire siège sur un point plus externe, en dehors de l'aile du nez. D'un autre côté, la fente du bec-de-lièvre ne dépasse pas en hauteur l'ouverture de la narine; tout au contraire, la fissure fronto-maxillaire est rarement limitée à la lèvre; elle s'étend le plus souvent jusqu'à la paupière inférieure. Telle est la seconde différence. Nous pourrions ajouter qu'au point de vue de l'origine embryonnaire, il y a une distinction non moins nette entre les deux anomalies. Mais c'est là une question plus complexe et qui exige quelque développement; nous y reviendrons. Il suffit pour le moment de dire en un mot que l'étude de la fissure fronto-maxillaire établit l'insuffisance des théories pathogéniques du bec-de-lièvre, aussi bien de la théorie d'Albrecht que de celle de Gœthe.

L'anomalie que nous décrivons est désignée par les auteurs allemands sous le nom de fissure oblique de la face. Mais la fissure intermaxillaire ou commissurale étant aussi une fissure oblique de la face, il est préférable de rejeter un terme qui pourrait amener de la confusion dans les faits.

La fissure fronto-maxillaire a souvent coïncidé avec d'autres anomalies de la face, spécialement avec d'autres fissures, avec un bec-de-lièvre commun ou une fissure commissurale du côté opposé. Elle a souvent aussi fait partie de difformités graves et complexes, ressortissant à la tératologie proprement dite. En la décrivant telle qu'elle se présente, nous envisagerons d'abord et surtout les variétés les moins graves, qui sont d'ailleurs les seules intéressantes pour les chirurgiens. De même que le bec-de-lièvre, elle est simple ou compliquée, c'est-à-dire étendue au squelette; de plus, elle est unilatérale ou bilatérale.

Michel[1] (de Strasbourg) a rencontré un cas de fissure simple, unilatérale gauche, chez un petit garçon de dix-huit mois. « Cette division, au lieu de s'arrêter à la hauteur des narines, se prolongeait sous forme de sillon cicatriciel le long du bord du

1. Bidalot, *Observations de variétés rares de bec-de-lièvre,* thèse de Strasbourg, 1867, n° 982.

nez et aboutissait à l'angle interne de l'œil, où elle se terminait en marquant une faible division congénitale de la paupière inférieure en dehors du point lacrymal. La lèvre divisée, au lieu d'être atrophiée comme d'habitude, était hypertrophiée. Cette hypertrophie était due à une augmentation anormale de l'épanouissement du muscle élévateur commun de la lèvre supérieure et du nez. Chaque fois que le petit malade voulait pleurer ou rire, on remarquait une contraction fort énergique de ce cordon musculaire, ce qui donnait à la physionomie un cachet tout spécial. »

La difformité de la lèvre fut corrigée par une opération à double lambeau suivant le procédé de Nélaton.

Une malade observée par Kraske[1] présentait sur le côté droit de la face une fissure superficielle entièrement semblable à la précédente. Le bord libre de la lèvre était déformé par une encoche peu profonde située à une certaine distance en dehors de la gouttière de la sous-cloison, c'est-à-dire sur un point plus externe que celui sur lequel on observe le bec-de-lièvre commun naso-buccal. A cette encoche faisait suite une gouttière cicatricielle légère qui montait verticalement en dehors de l'aile du nez, et se déviait ensuite légèrement en se terminant à la paupière immédiatement en dehors du conduit lacrymal. En ce point, la paupière inférieure était divisée sur toute sa hauteur, et on ne voyait rien d'anormal sur la paupière supérieure ni sur la commissure palpébrale externe.

Ces cas sont deux exemples de fissure fronto-maxillaire superficielle dans sa forme la plus simple. La malformation est, en effet, limitée à la région étendue de la lèvre à la paupière inférieure, et elle ne consiste que dans une division incomplète et très superficielle des parties molles.

Un fait de Pelvet[2] offre une anomalie plus complexe. Le

1. Kraske, *Archiv f. Klin. Chir.*, vol. XXII, p. 396.

2. Pelvet, *Mémoire sur les fissures congénitales des joues*, lu à la Société de biologie : *Gazette médicale de Paris*, 3e série, t. XIX, p. 417, 1864.

sujet est un garçon de vingt-deux ans qui porte une fissure commissurale du côté gauche, sur laquelle nous reviendrons. « Du côté droit, dit Pelvet, une fissure s'étend de l'œil à la bouche en contournant la narine (V. fig. 29). Cette fissure est superficielle; elle est cependant bien tranchée. Inférieurement, elle tombe sur la lèvre supérieure *au niveau de l'espace qui sé-*

Fig. 29. — Fissure fronto-maxillaire du côté droit. Fissure commissurale du côté gauche. (D'après Pelvet, *Société de Biologie,* 1864, 3e série, t. XIX, p. 417.)

*pare l'incisive externe de l'interne.* En ce point la lèvre est relevée, grosse, et une encoche existe sur son bord libre. Elle est reliée à la gencive par une bride située au niveau de la première molaire. A son extrémité supérieure, ce sillon se prolonge jusqu'à la paupière inférieure, qu'il divise. Il se termine là par une surface inégale superficielle au milieu de laquelle on ne peut retrouver le point lacrymal. » La narine droite est ouverte largement et tirée en haut par sa partie postérieure. Le nez est dévié à droite. Au-dessous de l'œil, la joue présente une notable dépression, comme un enfoncement du sinus maxillaire, de

sorte qu'en saisissant le maxillaire entre deux doigts, l'un introduit dans la bouche, l'autre appuyant sur la dépression, on s'aperçoit que le sinus a disparu et que ses parois sont presque adossées l'une à l'autre. Il en résulte que l'œil droit est attiré en bas et se trouve sur une ligne inférieure à l'œil gauche. La luette est divisée, la voûte palatine et le bord gingival sont sains.

Outre la lésion des parties molles, qui affecte la même disposition que dans les cas précédents de Michel et de Kraske, l'observation de Pelvet indique des altérations plus profondes, à savoir une dépression du maxillaire supérieur sous-jacente à la ligne cicatricielle de la peau, et, du côté de la bouche, une division incomplète du voile du palais ; elle établit une transition entre les fissures fronto-maxillaires simples ou limitées aux parties molles et celles qui s'étendent au squelette.

Une observation bien connue de Guersant fournit un exemple typique de la fissure fronto-maxillaire bilatérale avec division des os (V. fig. 30). Dans ce cas la fissure est à peu près symétrique : de chaque côté, elle divise la lèvre sur un point situé comme toujours à une certaine distance de la gouttière de la sous-cloison, qui reste bien dessinée ; elle monte verticalement, en passant en dehors de l'aile du nez, et se termine au niveau de la paupière inférieure, qui manque entièrement à gauche, en très grande partie à droite. Il est évident néanmoins que la partie profonde de la gouttière, c'est-à-dire le sillon indiquant le siège et la direction de la fissure, correspond supérieurement à une région très voisine du grand angle de l'œil. En bas la fissure, étendue au squelette, divise le bord alvéolaire de chaque côté, puis la voûte palatine tout entière sur la ligne médiane. Ainsi se trouve isolé un tubercule médian analogue à celui du bec-de-lièvre commun compliqué, très large et se rattachant non seulement à la sous-cloison des fosses nasales, mais aussi aux deux ailes du nez. Bien que les détails anatomiques fassent défaut sur la composition du tubercule alvéolaire, on ne peut

s'empêcher d'admettre que, quelle que soit la théorie, les deux fissures n'occupent pas un point plus externe que dans le bec-de-lièvre commun, tout au moins sur la lèvre. Il y a de chaque côté, entre la gouttière médiane de la sous-cloison et les fissures, une portion de lèvre assez étendue, représentant, comme dans le cas de Pelvet, ce qui semble appartenir au bourgeon nasal externe.

Un fait de P. Broca[1] a été rapproché, probablement à tort,

Fig. 30. — Fissure fronto-maxillaire bilatérale. D'après Guersant et P. Broca, *Bull. de la Soc. de chir.*, 1862, 2e série, t. III, p. 92.

selon nous, de celui de Guersant. Malgré une description trop peu détaillée et un dessin très imparfait, il semble que Broca a observé un bec-de-lièvre commun avec atrophie ou absence même de l'aile du nez. En tout cas, la fissure communiquait avec la narine, disposition qui la rapproche plutôt du bec-de-lièvre que de la fissure fronto-maxillaire. Thomas[2] (de Tours) rapporte, au contraire, une observation de fissure fronto-maxillaire partielle occupant le côté droit de la face depuis l'aile du

1. Broca, *Bull. de la Soc. de chir.*, 2e série, t. III, p. 92, 1862. P. Broca rapporte l'observation de Guersant en même temps que la sienne.
2. Thomas (de Tours), *Bull. de la Soc. de chir.*, 1873, 3e s., II, 162-167.

nez jusqu'au grand angle des paupières. Le sujet, un enfant de trois mois, ne portait pas de difformité sur le reste du corps. La fissure faciale commençait au-dessus de la lèvre. L'aile du nez était séparée de la joue par un sillon profond qui s'élevait jusqu'au niveau de la caroncule et laissait voir directement la fosse nasale correspondante. La paupière supérieure avait sa direction normale ; mais la paupière inférieure et la caroncule étaient abaissées d'un demi-centimètre. Un pont cutané rétablissant la continuité entre les deux paupières séparait la conjonctive de la fissure. L'œil était normal. La voûte palatine, le voile du palais et le bord alvéolaire n'offraient aucune trace de division. La fissure, exclusivement naso-génienne dans ce cas, séparait partiellement le bourgeon nasal externe du bourgeon maxillaire supérieur. Thomas rétablit la continuité des parties au moyen d'une autoplastie.

Un enfant observé par Hasselmann[1] était atteint d'une fissure unilatérale gauche qui paraît être à la limite des difformités compatibles avec la vie. Dans la partie sous-jacente à l'orbite, elle offre une disposition très analogue à chacune des deux fissures de l'observation de Guersant. En effet, après avoir divisé la lèvre supérieure sur la partie latérale non loin de la commissure, laissant en dedans l'aile du nez, elle atteint l'orifice palpébral à son extrémité interne. Le globe oculaire est atrophié. La fente se prolonge au-dessus de l'angle externe de l'orbite sur la face temporale du frontal, et se termine dans l'angle rentrant que forme en avant le cuir chevelu entre le front et la tempe. Le frontal est creusé d'un sillon au-dessous de la division des parties molles. Profondément la fissure comprend le maxillaire supérieur.

Un fœtus décrit par Bruns[2] offre une difformité analogue. De

1. Hasselmann, *Archiv f. Klin. Chir.*, 1874, Bd. XVI, s. 684, Taf. XX, fig. 1, et Ahlfeld, *loco cit.*, Taf. XXV, fig. 7.

2. Bruns, *Handbuch der praktischen Chirurgie*, Tübingen, 1859, Bd. I, p. 268. *Atlas*, 1857, pl. VI, fig. 32.

chaque côté, une fissure part de la lèvre supérieure à quelque distance de la commissure, passe en dehors de l'aile du nez et aboutit à l'extrémité interne de la paupière supérieure, entre les deux points lacrymaux. Les globes oculaires sont atrophiés : du centre de chaque cornée part une bride qui s'élève vers le front en contractant une adhérence avec la paupière supérieure ; elle se réunit ensuite à celle du côté opposé.

Les degrés les plus avancés de cette difformité appartiennent à la tératologie. Nous avons eu l'occasion d'étudier un monstre exencéphalien qui portait, avec une fissure intermaxillaire du côté droit, une fissure fronto-maxillaire du côté gauche[1]. Le trajet de cette dernière n'était autre que celui que nous venons de voir dans les cas précédents. Mais une particularité importante caractérisait cette monstruosité : les deux fissures étaient occupées par des adhérences étendues depuis l'orifice buccal jusqu'à la surface de l'encéphale ; chemin faisant, ces adhérences contractaient, dans la fissure fronto-maxillaire, une union solide avec la face antérieure du globe oculaire. Un monstre exencéphalien décrit et figuré par Barkow[2] ressemblait au nôtre d'une manière remarquable dans ses détails les plus importants. Il offrait aussi deux fissures superficielles de la face, l'une droite commissurale, allant de l'angle de la bouche à la région temporale ; l'autre gauche fronto-maxillaire, étendue de la lèvre supérieure à la partie supéro-externe du front à travers l'orifice palpébral. Des adhérences étaient établies de chaque côté entre le sillon fissural et la tumeur exencéphalique. La présence de ces adhérences est un fait remarquable et qu'il importe de mettre en relief.

Citons encore un cas de Remakly[3], dans lequel la fissure fronto-maxillaire, occupant le côté gauche, s'arrêtait à la pau-

1. Lannelongue, *Bull. et mém. de la Soc. de chir.*, 1881, t. VII, p. 483.
1. Barkow, *Beitræge zur pathologischen Entwickelungsgeschichte*, Breslau, 1871 et Ahlfeld, *loco cit.*, Taf. XXV, fig. 8.
3. Remakly, *De Fissura genuæ congenita*, inaug. dissert., Bonn, 1864.

pière inférieure. Le sujet était exencéphalien, mais il n'y avait pas de tractus unissant la fente faciale à la surface du cerveau. Au-dessous de la fissure labiale gauche, le bord alvéolaire était le siège d'une encoche profonde. La joue droite était divisée par une fente commissurale qui se continuait supérieurement avec un sillon cutané s'élevant jusqu'à l'apophyse zygomatique.

Enfin le domaine tératologique offre une série de faits montrant des déformations et des atrophies du bourgeon frontal comme nous en avons vu dans le bec-de-lièvre compliqué bilatéral. C'est ainsi que Meckel[1], Ross[2], Otto[3], Talko[4], ont observé des monstres qui, entre autres malformations de la tête, portaient une double fissure allant de la bouche au front en traversant l'orbite. Les deux yeux étaient déplacés, déformés et plus ou moins complètement atrophiés. Le bourgeon frontal dans son ensemble, c'est-à-dire le nez et la partie inférieure du front figurent alors un coin à sommet inférieur, et à base supérieure largement évasée. Sur certains sujets on retrouve les deux narines distinctes et fermées, ce qu'on ne rencontre jamais dans le bec-de-lièvre commun. Chez d'autres, le nez n'est plus représenté que par une masse irrégulière et informe. Il peut même manquer entièrement, comme dans deux cas de Meckel et de Fœrster, et, remarque importante, les monstres de cette classe conservent un certain développement en largeur de la région frontale. Les deux yeux restent isolés, éloignés l'un de l'autre malgré leur atrophie en certains cas. En un mot, on n'observe pas ici la tendance au rétrécissement transversal de la face, autrement dit l'excès de convergence qui caractérise la cyclocéphalie. Cela paraît d'autant plus surprenant à un premier examen, qu'à ce degré extrême de la série

1. Meckel, *Meckels's Archiv*, 1828, p. 156.
2. Ross, *Trans. of the obstetrical Soc. of London*, vol. IX, p. 31.
3. Otto, *Monstrorum sexentorum descriptio*, obs. CDXCVIII, Tab. VI, f. 1.
4. Talko, *Archiv f. path. Anat.* t. LII, p. 563.

les deux monstruosités ont pour caractère extérieur commun l'absence du bourgeon frontal; et pourtant cela se conçoit. On verra que chez le cyclocéphalien il y a non seulement une atrophie plus ou moins complète du bourgeon frontal, mais, de plus, un arrêt de développement de la région antérieure du crâne et du cerveau. Enfin, à ne considérer que les déformations extérieures, le caractère essentiel des fissures faciales est le défaut de convergence des bourgeons embryonnaires de la face, tandis que le caractère essentiel de la cyclocéphalie est l'excès de convergence des mêmes bourgeons. Nous aurons à revenir sur cette question.

## ANATOMIE PATHOLOGIQUE ET PATHOGÉNIE

*Fissure de la lèvre.* — L'examen des faits démontre clairement que la fissure fronto-maxillaire suit un trajet constamment identique en ce qui concerne les parties molles. Ce trajet n'est autre que celui de la fente fronto-maxillaire de l'embryon. Albrecht avance que le bourgeon nasal externe, au lieu de s'arrêter au niveau de l'aile du nez, comme His le soutient encore, descend jusque dans la lèvre supérieure et contribue à la former. Or la comparaison du bec-de-lièvre commun avec la fissure fronto-maxillaire fait voir que le premier divise la lèvre à la limite de la gouttière médiane, tandis que la seconde siège à quelques millimètres plus en dehors. La portion de lèvre intermédiaire aux deux fissures représente justement ce que la théorie d'Albrecht attribue au bourgeon nasal externe (V. fig. 17, 29 et 30). Si on admet, au contraire, l'ancienne théorie de Gœthe, on ne peut expliquer pourquoi les deux fissures ont un siège anatomique différent, alors que l'embryologie les place au même point et les confond entre elles.

*Fissure osseuse.* — Jusqu'à ces dernières années, on ne s'était pas attaché à déterminer le siège anatomique de la fissure fronto-maxillaire sur le squelette. On ne savait ni dans

quel intervalle alvéolaire elle passait, ni comment elle divisait le maxillaire supérieur pour pénétrer dans les fosses nasales en arrière de l'os intermaxillaire. Les observations et les figures de Pelvet, de Guersant, de Hasselmann, font déjà ressortir un premier fait : la fissure a un trajet direct depuis le bord alvéolaire jusqu'à l'orbite, et ce trajet n'a aucun rapport avec la suture qui unit normalement le maxillaire supérieur au squelette du nez, spécialement au niveau de l'apophyse montante.

Pelvet décrit, au-dessous de la ligne cicatricielle de la peau, une dépression verticale du maxillaire supérieur, effaçant le sinus. Au lieu d'une dépression, c'est une division qu'on aperçoit sur les figures de Guersant et de Hasselmann, et cette division va directement du bord alvéolaire à l'orbite, en sorte que l'apophyse montante paraît séparée du corps du maxillaire supérieur. Les dissections de Morian[1], de Panas[2] et de A. Broca[3] ont fourni des notions plus précises sur le siège de la fissure osseuse et sur la disposition des dents.

La fissure osseuse est représentée par une échancrure plus ou moins large creusée de bas en haut sur la partie antérieure du maxillaire, d'un seul côté ou des deux, selon que l'anomalie est uni ou bilatérale. L'ouverture de l'échancrure répond au bord alvéolaire et à la voûte palatine; son extrémité supérieure, déviée en dehors, se rapproche plus ou moins du plancher de l'orbite ou même l'atteint. Le corps du maxillaire est déjeté en dehors et plus ou moins écarté; en dedans il reste l'intermaxillaire, le cornet inférieur et l'apophyse montante du maxillaire supérieur. La disposition des dents nous montrera sur quel point précis porte la division du bord alvéolaire. La voûte palatine et le voile du

1. Morian, *Ueber die Schræge Gesichtsspalte : Archiv f. Klin. Chir.*, 1887, *Bd.* XXXV, s. 245.

2. Panas, *Société française d'ophthalmologie,* août 1889, *in Semaine médicale,* 1889, p. 313.

3. A. Broca, *Archives d'ophthalmologie,* 1889.

Fig. I

Fig. II.

Fig. 1 et 2. Même sujet vu du côté droit et du côté gauche. Exencéphalie.
Fig. 1. Fissure commissurale droite. Une adhérence s'étend de la fissure à la tumeur exencéphalique en creusant un sillon sur la joue et sur l'extrémité externe des paupières.
Fig. 2. Fissure fronto-maxillaire gauche. Une adhérence réunit la fissure et le globe oculaire à la tumeur exencéphalique.

A. Karmanski ad. nat. del. et Chromolith. — Imp. Lemercier et Cie Paris.

palais sont divisés sur la ligne médiane comme dans la gueule-de-loup, lorsque l'anomalie est complète.

Les parties osseuses qui forment la paroi interne de la fissure méritent un examen spécial. On trouve parmi elles le cornet inférieur : le fait est incontestable. Cette lamelle osseuse est une dépendance de l'appareil olfactif : il était dès lors à prévoir qu'elle devait se développer aux dépens du bourgeon frontal, qui n'est en somme que le bourgeon producteur des organes olfactifs externes, autrement dit de la région olfactive des fosses nasales. Quoi qu'il en soit de ce raisonnement, le cornet inférieur est effectivement situé dans le territoire du bourgeon nasal externe. On rencontre aussi sur le côté interne de la fissure l'apophyse montante du maxillaire supérieur. Ce fait est moins facile à démontrer directement. Cependant les preuves abondent : on en trouve déjà dans les observations purement cliniques. C'est ainsi que Pelvet note un sillon profond creusé sur la face antérieure du maxillaire et allant directement du bord alvéolaire au plancher de l'orbite. Tout ce qui constituait le nez restait en dedans du sillon osseux anormal.

Les pièces anatomiques de Morian, de Panas et d'A. Broca fournissent une démonstration plus évidente. On y voit, sur le bord interne de la fissure, l'os intermaxillaire et son apophyse montante, qui ferme en dehors l'orifice osseux des fosses nasales. L'apophyse montante de l'intermaxillaire se continue en haut avec l'apophyse montante du maxillaire, qui s'élève entre les os du nez et l'unguis et va se réunir par son extrémité supérieure à l'os frontal. Ces deux apophyses se confondent en une seule pièce osseuse suivant la disposition normale. La suture qui unit l'intermaxillaire au maxillaire supérieur est généralement ossifiée complètement au moment de la naissance et même beaucoup plus tôt, dès le quatrième ou le cinquième mois de la vie fœtale.

En somme, l'apophyse montante du maxillaire supérieur

affecte ses rapports normaux avec les os du nez, le frontal, l'unguis et l'apophyse montante de l'intermaxillaire, mais elle est séparée du corps du maxillaire par la fissure pathologique. A. Broca donne une interprétation différente : il considère les deux apophyses précédentes réunies comme appartenant l'une et l'autre à l'intermaxillaire. L'apophyse montante de cet os se serait hypertrophiée anormalement de manière à suppléer en quelque sorte à l'absence de l'apophyse montante du maxillaire. A l'appui de cette opinion, Broca invoque une disposition exceptionnelle observée chez certains animaux, dont l'os intermaxillaire se prolonge supérieurement jusqu'au contact de l'os frontal. Il ne nous semble pas nécessaire d'invoquer ces faits exceptionnels ; il suffit, à notre avis, de constater simplement que l'apophyse montante du maxillaire peut se développer en dedans de la fissure, dans le territoire du bourgeon frontal, et d'une manière indépendante du corps du maxillaire supérieur. C'est là ce que montrent les pièces, en dehors de toute théorie. On est porté à en conclure que normalement l'apophyse montante se développe dans le bourgeon frontal et qu'elle ne se soude que secondairement au maxillaire. Mais nous réservons cette question pour le moment, ayant à y revenir dans la suite.

*Système dentaire.* — On a trouvé sur le tubercule médian tantôt quatre incisives, deux de chaque côté, ou une d'un côté et trois de l'autre (Morian), tantôt trois incisives seulement (Morian), tantôt cinq, deux à droite et trois à gauche (Broca). Les irrégularités s'expliquent facilement soit par l'atrophie d'un follicule normal, soit par la production d'un follicule surnuméraire. Mais une anomalie dentaire plus difficile à interpréter a été remarquée en dehors de la fente. Déjà Hasselmann avait constaté la présence d'une incisive en dedans de la canine. Broca et Morian ont, chacun de leur côté, retrouvé aussi cette incisive précanine. Ce fait paraît difficile à expliquer en invoquant soit l'ancienne théorie de Gœthe, soit la théorie d'Albrecht.

La première, qui ne rend pas compte de la présence d'une incisive précanine dans le bec-de-lièvre commun, ne peut, à plus forte raison, fournir une explication pour la précanine de la fissure fronto-maxillaire.

La théorie d'Albrecht paraît elle-même être en défaut. Elle place, en effet, l'incisive précanine du bec-de-lièvre commun dans l'os intermaxillaire externe, et attribue cet intermaxillaire externe avec son incisive au lobe nasal externe du bourgeon frontal. Or ce lobe nasal externe est rejeté sur la face interne de la fissure fronto-maxillaire. On doit en conclure que l'incisive précanine trouvée dans cette fissure ne dépend pas du lobe nasal. D'un autre côté, un bourgeon de dent incisive ne peut naître sur le corps du maxillaire en dehors de l'os intermaxillaire, car la loi est générale et facile à vérifier sur toute la série des vertébrés : l'os intermaxillaire porte constamment toutes les incisives.

Il ne reste plus, dès lors, qu'une explication possible, et on doit admettre qu'un noyau osseux, appartenant à l'os intermaxillaire et portant une incisive, se développe sur le bord externe de la fissure fronto-maxillaire indépendamment du bourgeon nasal externe.

Cette conclusion, à laquelle nous conduit l'examen des faits, paraîtra moins étrange si l'on se rappelle ce qui a été précédemment établi relativement au développement de l'apophyse montante du maxillaire. Ainsi d'une part cette apophyse montante, que l'on était porté *à priori* à ranger dans le territoire du bourgeon maxillaire, appartient au bourgeon frontal ; d'autre part, l'os intermaxillaire, que l'on considérait comme provenant exclusivement du bourgeon nasal, se développe, pour une faible partie, aux dépens du bourgeon maxillaire supérieur ; nous émettons cette opinion d'après la présence d'une incisive précanine dans le bord externe de la fissure fronto-maxillaire. A l'état normal, les sutures qui séparent d'une manière temporaire ou permanente en bas l'os inter-

maxillaire du maxillaire supérieur proprement dit, en haut l'apophyse montante des os du nez et de l'os frontal, ne représentent pas la trace de la fente embryonnaire ; ce qui revient à dire que les deux bourgeons embryonnaires voisins frontal et maxillaire prennent part l'un et l'autre au développement soit du maxillaire supérieur, soit de l'intermaxillaire. On comprend, d'après cela, qu'étant donné une fissure fronto-maxillaire, qui maintient la séparation entre le bourgeon frontal et le bourgeon maxillaire, son trajet passe au travers des os au lieu de suivre rigoureusement les sutures anatomiques de la région.

Une nouvelle preuve de la formation d'une incisive et de la portion correspondante de l'os intermaxillaire aux dépens du bourgeon maxillaire supérieur nous sera d'ailleurs fournie directement par l'examen anatomo-pathologique des cyclocéphaliens. On rencontre souvent chez ces monstres, même lorsque le bourgeon frontal a complètement avorté et qu'il n'est représenté par aucun vestige, une incisive double supportée par un os intermaxillaire interposé aux deux maxillaires. On ne peut contester qu'en pareil cas une incisive et un os intermaxillaire ne soient nés du bourgeon maxillaire supérieur.

---

## CHAPITRE IV

### FISSURE INTERMAXILLAIRE OU COMMISSURALE

La fissure intermaxillaire n'est pas aussi rare que la fissure fronto-maxillaire, mais ce n'est pas pour ce motif qu'elle a été mieux étudiée : c'est uniquement parce qu'on ne pouvait pas la confondre avec le bec-de-lièvre ordinaire.

Son siège est, en effet, complètement distinct. Elle part de la commissure des lèvres pour se diriger d'avant en arrière vers le masséter : si elle va plus loin, elle se relève vers la région temporale, en passant sur la partie moyenne de l'arcade zygomatique, sans atteindre par conséquent ni l'oreille externe ni l'orbite. Nous l'appelons fissure intermaxillaire, parce qu'elle correspond à la fente embryonnaire qui sépare les deux bourgeons maxillaire supérieur et maxillaire inférieur, branches de bifurcation du premier arc branchial. On lui a aussi donné les noms de bec-de-lièvre génien ou commissural, de macrostoma, de colobome génien.

La première observation authentique de ce genre de difformité est celle de Muralt[1]. Elle est accompagnée d'un dessin. Il s'agit d'une petite fille âgée de quelques mois, dont l'orifice buccal s'étendait « d'une oreille à l'autre », de sorte qu'elle présentait l'aspect d'une « gueule de lion ». La suture de cette large fente réussit d'un côté et échoua de l'autre.

La seconde observation est celle de Sue[2], qui eut l'occasion d'observer un enfant dont la seule malformation était d'avoir la bouche trop large d'un pouce.

Un petit nombre de cas nouveaux ont été publiés depuis le commencement de ce siècle. Nous les citerons pour la plupart dans la description qui va suivre.

La fissure est unilatérale ou bilatérale, simple ou bien compliquée de la présence d'une autre fissure faciale, et plus spécialement d'une fissure fronto-maxillaire.

La fissure unilatérale est une difformité fort disgracieuse sans doute, mais souvent assez peu grave et en grande partie réparable par une intervention opératoire. Elle est plus ou moins étendue. Un enfant de cinq semaines observé par Wakley[3] offrait une simple prolongation de la fente buccale

1. Muralt, *Ephem. naturæ curiosorum,* cent. 3 et 4, p. 394, obs. CXXXIV; 1715
2. Sue, *Mém. de l'Académie des sciences,* 1746, p. 62.
3. Wakley, *Congenital deformity of the lip in an infant : The Lancet,* 1857, II, p. 169.

dans la joue gauche. Les fibres musculaires de la commissure étaient divisées jusqu'au delà du muscle orbiculaire des lèvres. La réparation fut obtenue au moyen d'une suture après avivement. Chez une fillette de dix ans observée par Colson[1], la moitié gauche de la bouche était bien conformée ; la moitié droite était prolongée jusqu'au niveau de la deuxième grosse molaire. Fergusson[2] et Ward[3] ont vu la commissure reportée en arrière jusqu'au bord antérieur du muscle masséter, Reissmann[4] ; jusqu'au milieu de la joue ; Wreden[5] a vu la bouche d'un petit garçon de six semaines élargie de quatre centimètres du côté gauche. Sur les six cas précédents, la fissure siégeait trois fois à gauche (Wakley, Reissmann, Wreden) et trois fois à droite (Colson, Ward, Fergusson).

La difformité se présente sous la forme d'une fente horizontalement étendue d'avant en arrière, béante, large d'un ou deux centimètres, laissant apercevoir à nu les dents des deux maxillaires ; quelques sujets ne peuvent fermer que très incomplètement la bouche : toute la partie anormale reste ouverte et la salive s'écoule involontairement. La petite malade de Colson bavait continuellement et parlait très mal. Les bords de la fissure, au lieu d'être unis et arrondis, comme le sont les bords des lèvres normales, étaient, au contraire, aplatis, froncés, irréguliers : ce que Colson attribue aux contractions des fibres musculaires insérées à la face profonde de la muqueuse. Le sujet de l'observation de Ward, un enfant de treize mois, perdait aussi continuellement sa salive.

En somme, perte de salive, troubles de la mastication et de la parole, déformation disgracieuse de la face : tels sont les caractères les plus fâcheux de cette anomalie. La cure en est

1. Colson, *Bull. de la Soc. de chir.*, 1860, 2e série, II, p. 642.
2. W. Fergusson, *System of practical surgery*, 4e éd., London, 1857, p. 574, fig. 300, 301 et 302.
3. Ward, *Congenital fissure of the right cheek : The Lancet*, may 28, 1859, t. Ier, p. 536.
4. Reissmann, *Archiv f. Klin. Chir.*, Bd. II, p. 858.
5. Wreden, *Petersb. med. Zeitsch.*, 1867, p. 204.

heureusement aisée et simple : il suffit d'aviver largement les bords de la division qui se regardent, de les affronter avec soin et de les réunir par quelques points de suture. Cette petite opération a constamment fourni un résultat satisfaisant.

Lorsque la fissure est bilatérale, elle offre de chaque côté la disposition précédente. De plus, elle est souvent associée à d'autres malformations plus ou moins graves. Un monstre appartenant à la collection de l'Institut anatomique de Leipzig[1] est atteint en même temps d'un bec-de-lièvre compliqué bilatéral et d'une fissure commissurale légère des deux côtés.

Un microcéphale observé par Ammon[2] était à la fois macroglosse et macrostome. Muralt[3], Langenbeck[4], Fr. Rynd[5], Lesser[6], ont rencontré la double fissure commissurale chez des sujets qui ne portaient aucun autre vice de conformation congénital. Le cas de Rynd est le moins grave : l'ouverture buccale s'étendait, à droite, jusqu'au niveau de la première molaire ; à gauche, jusqu'à la dernière molaire (V. fig. 31). Le malade de Langenbeck avait une bouche de six pouces et demi de largeur. Chez celui de Lesser, la fente se prolongeait jusqu'au niveau de l'oreille à droite, un peu moins loin à gauche. Enfin la gueule-de-lion décrite par Muralt s'étendait, non pas d'une oreille à l'autre, comme le dit faussement le texte, mais d'une région temporale à l'autre, ainsi que le montre un dessin annexé.

Les fissures commissurales les plus longues montent au-devant de l'oreille en passant sur la partie moyenne de l'arcade zygomatique et se terminent sur un point plus ou moins élevé de la fosse temporale. Elles décrivent ainsi une courbe dont la

1. Ahlfeld, *loco cit.*, Taf. XXVI, fig. 16.
2. Ammon, *Die Angeborenen chir. Krankheiten des Menschen*, Taf. VIII, fig. 1, et Ahlfeld, *Atlas*, Taf. XXVII, fig. 11.
3. Muralt, *loco cit.*
4. Langenbeck, *Neue Bibliothek für ophthalmologie und chirurgie*, Bd. IV, p. 501, et Ammon, *loco cit.*, Taf. IV, fig. 14.
5. Fr. Rynd, *the Dublin quarterly journal of medical science*, vol. XXXII, n° 15, 1862.
6. Lesser, *Deutsche Zeitschr. f. Chir.*, Bd. II, s. 311.

concavité regarde en avant et en haut. Dans la variété bilatérale, elles forment une demi-circonférence embrassant toute la face et aboutissant de chaque côté aux parties latérales de la base du crâne.

Il n'est pas sans intérêt de constater que la fissure commissurale peut remonter plus ou moins haut dans la fosse temporale. C'est une preuve que les deux bourgeons maxillaires du même côté, maxillaire supérieur et maxillaire inférieur, sont déjà distincts à leur point de départ à la base du crâne, si tant

Fig. 31. — Fissure intermaxillaire ou commissurale. Déformation et abaissement du pavillon de l'oreille (d'après Rynd, *The Dublin quart. journal of medical science*, vol. XXXII, nº 15, 1862).

est qu'ils ne naissent pas même d'une manière indépendante, comme certains faits tératologiques sembleraient l'établir. On voit, en effet, chez quelques monstres agnathiens, l'un des maxillaires faire complètement défaut, tandis que l'autre est complètement développé. Chez les otocéphaliens, par exemple, le maxillaire inférieur a subi un arrêt complet de développement, et toute la partie supérieure de la face s'est formée normalement.

Le prolongement de la fissure intermaxillaire dans la fosse temporale permet aussi d'expliquer facilement les inclusions ectodermiques qui donnent naissance aux kystes dermoïdes observés quelquefois dans cette région

Trois faits tératologiques déjà cités précédemment (V. p. 249) à propos de la fissure fronto-maxillaire, ceux de Barkow, de Remacly et le nôtre, sont autant d'exemples de deux fissures faciales d'espèce différente sur le même sujet, fissure fronto-maxillaire d'un côté, fissure intermaxillaire de l'autre. Il n'est pas besoin d'y revenir. Il est cependant à remarquer que ces trois cas correspondent à trois monstres exencéphaliens, et que la fissure fronto-maxillaire siégeait constamment à gauche et la fissure intermaxillaire à droite. Enfin deux fois sur trois il y avait une adhérence amniotique manifeste et curieuse, étendue de la fente faciale à la surface de l'encéphale. Dans le fait qui nous appartient, le sillon qui partait de la commissure labiale droite montait obliquement sur la joue, traversait l'angle externe des paupières et arrivait sur la bosse frontale, ou plutôt sur la tumeur exencéphalique. Ce n'est pas là le trajet ordinaire, normal, pourrait-on dire, de la fissure intermaxillaire, de celle qui résulte d'un défaut d'union entre les bourgeons maxillaire supérieur et maxillaire inférieur. La fissure que nous avons observée n'était intermaxillaire qu'au voisinage de la commissure. Plus haut, ce n'était plus d'un défaut d'union entre les deux bourgeons maxillaires qu'il s'agissait, mais d'un sillon produit directement par le tractus cicatriciel, rectiligne, allant de la commissure labiale à la tumeur exencéphalique et traversant ainsi une portion de la face appartenant au maxillaire supérieur, puis la partie antéro-externe du front (V. pl. II).

Un exemple typique de fissure intermaxillaire compliquée d'altérations osseuses nous est fourni par une observation de Pelvet déjà citée à propos de la fissure fronto-maxillaire (V. p. 245 et fig. 29). Ici, la fissure intermaxillaire, située du côté opposé à la fissure fronto-maxillaire, est décrite avec une remarquable précision, et Pelvet est le seul auteur qui ait signalé des altérations spéciales du squelette. L'ouverture de la bouche a huit centimètres de largeur, la commissure du côté droit est normale ; celle du côté gauche, reportée en ar-

rière, se continue ensuite avec un sillon ou une fissure intermaxillaire incomplète qui remonte jusqu'à la région temporale en passant à la partie moyenne de l'arcade zygomatique. La muqueuse de la commissure prolongée a un aspect cicatriciel. Une espèce de frein en part pour aller s'attacher au niveau de la première grosse molaire. La moitié gauche du maxillaire inférieur est atrophiée; son angle est arrondi, à peine saillant. Le maxillaire supérieur gauche offre une hypertrophie de son bord alvéolaire, sensible surtout à la partie postérieure. L'arcade zygomatique est divisée en deux parties égales, l'une antérieure ou malaire, l'autre postérieure ou temporale, par le passage du sillon intermaxillaire. Les deux moitiés sont inclinées en bas. Pelvet pense que l'angle du maxillaire inférieur était aussi effacé dans le cas de Muralt, à en juger par l'examen des figures. Les détails qu'il fournit sur le fait qui lui est propre démontrent clairement que le trouble de développement n'est pas localisé exclusivement sur la fente intermaxillaire. Les parties voisines, et spécialement les deux maxillaires, sont aussi altérées ; et comme la face est également déformée par la présence d'une fissure frontomaxillaire droite, il s'ensuit que le fait de Pelvet représente un exemple remarquable d'altérations multiples, à la fois superficielles et profondes, du premier arc branchial des deux côtés.

A la multiplicité des fissures faciales, aux déformations des maxillaires peuvent encore s'ajouter d'autres malformations. Nous avons indiqué l'exencéphalie. Un sujet observé par Ammon[1] était atteint en même temps de macrostomie, de macroglossie et de microcéphalie. Dans les cas de fissure unilatérale de Fergusson[2] et de Rynd[3] (V. fig. 31), l'oreille externe était déformée et surtout déplacée du côté de la fissure ; elle occupait un siège très peu élevé, et le conduit auditif externe

1. Ammon, *Die Angeborenen chir. Krankh. des Menschen,* Taf. VIII, fig. 1.
2. Fergusson, *loco cit.*
3. Rynd, *loco cit.*

semblait avoir été attiré en bas et en avant par une sorte de rétraction comme cicatricielle. De plus, il y avait dans les deux cas un fibro-chondrome préauriculaire Le sujet de Lesser[1], atteint d'une fissure commissurale incomplète de chaque côté, portait aussi des fibro-chondromes au-devant de chaque oreille.

La situation du canal de Sténon relativement à la fissure intermaxillaire n'a été précisée que dans le fait de Francis Rynd. Le canal était situé sur le bord supérieur de la fissure et s'ouvrait à un quart de pouce (7 millimètres) au-dessus de sa marge. Le chirurgien irlandais accorde beaucoup de gravité à la déperdition considérable de la salive, à laquelle il attribue l'état d'épuisement dans lequel se trouvait son malade.

Il est facile de diminuer la difformité énorme de la double fissure intermaxillaire. La petite fille qui portait l'immense fente buccale décrite par Muralt fut opérée par Freytage au moyen de l'avivement et de la suture de ses bords. Un des côtés seulement fut ainsi fermé. Langenbeck, Rynd et Lesser opérèrent la fissure des deux côtés par le même procédé que Freytage ; ils obtinrent un résultat satisfaisant au point de vue de la restauration des formes et du rétablissement des fonctions de la mastication et de la déglutition, de la conservation de la salive, et enfin de la parole.

1. Lesser, *loco cit.*

## CHAPITRE V

### FISSURE DE LA LÈVRE INFÉRIEURE. — BEC-DE-LIÈVRE INFÉRIEUR.

Avant les travaux de Bouisson[1], on connaissait peu les fissures de la lèvre inférieure. « On ne sait pas pourquoi, écrivait Boyer[2], le bec-de-lièvre congénial n'attaque pas la lèvre inférieure. » J. Cruveilhier[3] dit aussi qu'il « n'existe pas d'exemple authentique de division congénitale de la lèvre inférieure et de l'os maxillaire inférieur, bien que ce dernier os se développe par deux points d'ossification latéraux. »

Cependant quelques exemples de cette malformation avaient déjà été observés et reproduits par divers auteurs, entre autres par les deux Geoffroy Saint-Hilaire. Meckel[4] rappelle un fait de Seliger dans lequel une fissure de la lèvre inférieure coexistait avec un bec-de-lièvre. Nicati[5] rapporte que Lith de Jeude, directeur de l'école vétérinaire d'Utrecht, lui fit voir un fœtus de cinq mois assez bien conformé qui présentait une division réelle, mais peu profonde, de la lèvre inférieure sur la ligne médiane; l'os maxillaire était bien conformé. Couronné[6] (de Rouen) raconte qu'il a observé une division congénitale de la lèvre infé-

1. Bouisson, *des Fissures congénitales des lèvres : Journal de la Soc. de méd. prat. de Montpellier,* 1840; *Tribut à la chirurgie,* t. II, p. 861, et *Dict. encyclop. des sciences méd.,* art. Bec-de-lièvre, 1re série, t. VIII.

2. Boyer, *Traité des maladies chirurgicales,* 4e éd., t. VI, p. 158.

3. J. Cruveilhier, *Traité d'anatom. pathol. générale,* t. Ier, p. 197.

4. Meckel, *Lehrbuch d. pathol. Anatomie,* Bd. I, s. 548.

5. Nicati, *loco cit.,* et thèse de Laroche, Paris, 1823, no 41.

6. Couronné, *Annales cliniques de la Soc. de méd. prat. de Montpellier,* 1819, p. 107.

rieure, sans ajouter aucun détail. Tronchin[1] eut l'occasion d'observer une dame qui venait le consulter pour des troubles digestifs graves qui l'avaient émaciée et menaçaient son existence. Cette dame était atteinte d'un bec-de-lièvre de la lèvre inférieure qui lui faisait perdre sa salive. Tronchin ayant reconnu que le bec-de-lièvre inférieur était l'origine des troubles digestifs, fit l'opération du bec-de-lièvre et guérit complètement la malade. Bouisson ajoute un nouveau fait se rapportant à un fœtus du musée de Strasbourg. Le sujet portait sur le milieu de la lèvre inférieure un sillon antéro-postérieur qui dépassait à peine en profondeur le bord libre de la lèvre ; cet organe, d'ailleurs développé imparfaitement, avait peu de hauteur. Le fœtus n'avait pas d'autre vice de conformation.

Nous devons encore ajouter une observation très importante de Parise[2], dans laquelle la division comprend toute la lèvre inférieure, le maxillaire sous-jacent et la langue, et deux faits plus récents d'E. Hamilton[3]. Tels sont les cas simples. On ne fera qu'une mention des cas complexes de Faucon, de Verneuil, de Lannelongue, dans lesquels il y avait simultanément une division de la lèvre inférieure et une tumeur du maxillaire inférieur. La fissure labiale ne constituant alors qu'une partie accessoire de la difformité congénitale, nous y reviendrons en étudiant les tumeurs elles-mêmes.

D'après les indications historiques que nous venons de donner, on voit que la fissure médiane de la lèvre inférieure est une anomalie rare. On peut y distinguer, comme dans le bec-de-lièvre, plusieurs degrés : tantôt elle est limitée à la lèvre, tantôt elle divise en même temps le maxillaire et même la langue.

La fente labiale, considérée à part, varie en étendue depuis

1. Tronchin, *in* Samuel Cooper, *Dict. de chirurgie,* et Bouisson, *loco cit.*
2. Parise, *Bull. gén. de thérapeutique,* 1862.
3. Edward Hamilton, *Congenital deformity of the lower lip : the Dublin Journal of medical science,* july, 1881, t. LXXII, p. 1.

une encoche superficielle jusqu'à une fissure complète de toute la hauteur de l'organe. On peut regarder comme un degré très atténué de fissure la disposition décrite par Bouisson, l'encoche médiane ne divisant pour ainsi dire que le bord muqueux de la lèvre.

L'un des enfants observés par E. Hamilton portait à la fois un bec-de-lièvre bilatéral compliqué d'une division du voile du palais et une malformation singulière de la lèvre inférieure. Sur le bord muqueux de cette dernière, une petite papille mamelonnée s'élevait de chaque côté de la ligne médiane. Ces deux saillies remplissaient exactement les fissures latérales de la lèvre supérieure, en sorte que, la bouche étant fermée, la perte de substance d'en haut était comblée par l'exubérance d'en bas. On aurait pu croire que cette disposition était le résultat de la succion ; mais elle existait sans aucun doute au moment de la naissance. Le chirurgien irlandais, après l'opération de la lèvre supérieure, supprima les petits tubercules de la lèvre inférieure d'un coup de ciseaux courbes et réunit ensuite la muqueuse par un point de suture. La famille de cet enfant présentait plusieurs cas de bec-de-lièvre. Le second fait rapporté par le même chirurgien est plus net. Un enfant, atteint d'ailleurs d'un pied bot varus congénital, présentait une division médiane de la lèvre inférieure comprenant le tiers de la hauteur de cet organe. Les deux bords de la fente étaient de la même coloration rouge que le bord normal des lèvres. C'était la seconde difformité du même genre que Hamilton rencontrait. Elle fut réparée par avivement et suture entortillée.

Le seul trouble fonctionnel qui mérite d'être signalé est l'écoulement involontaire de la salive, qui, chez la malade de Tronchin, allait jusqu'à compromettre la santé.

Si on laisse de côté, ainsi qu'il convient, les cas de tumeurs congénitales du maxillaire inférieur compliquées de fissure labiale, qui sont des exemples de polygnathie, on ne trouve qu'un seul exemple de division simultanée de la lèvre infé-

rieure et du maxillaire correspondant, celui de Parise. Il est fort remarquable à plus d'un point de vue. La fissure qui divise toute la hauteur de la lèvre se continue en bas avec une cicatrice large de trois millimètres, descendant sur la ligne médiane du cou jusque vers la fourchette sternale en s'effaçant insensiblement. Le maxillaire est divisé en deux moitiés réunies sur la ligne médiane par un tissu fibreux que recouvre la muqueuse. Les deux fragments osseux, séparés par un intervalle de trois à quatre millimètres, sont mobiles l'un sur l'autre. La division s'étend encore à toute la longueur de la langue. L'enfant ne porte aucune autre difformité, mais il est chétif, et il a succombé au bout de quelques semaines.

Le fait de Parise mis à part, tous les autres cas de fissure se présentent à l'état simple, sans modification ni dans la forme ni dans le volume du maxillaire inférieur.

---

## CHAPITRE VI

### FISSURE MÉDIANE DU NEZ

Une anomalie rare et singulière est la division médiane du nez chez l'homme. « Tout le monde, dit I. Geoffroy Saint-Hilaire[1], sait qu'il existe une race de chiens dans laquelle la division médiane du nez et celle de la lèvre supérieure se transmettent par voie de génération. Plusieurs genres de rongeurs ont aussi dans l'état normal le nez et la lèvre supérieure

1. I. Geoffroy Saint-Hilaire, *Histoire générale des anomalies*, vol. Ier, p. 604.

partagés par un sillon médian : exemples remarquables où l'on voit comment la même modification organique, qui constitue dans une espèce un vice de conformation des plus rares, peut n'être plus, dans une seconde espèce, qu'une simple variété très fréquente même et transmissible héréditairement, et devenir enfin, dans une troisième, un caractère constant et normal. »

La fissure congénitale du nez chez l'homme est une anomalie isolée ou associée à d'autres malformations plus ou moins complexes. Elle peut, d'ailleurs, offrir de nombreuses variétés

Fig. 32. — Fissure médiane du nez.

d'étendue et de profondeur. La figure 32 représente un type très léger. Chez ce nouveau-né, on voit un sillon superficiel divisant le lobule du nez en deux moitiés symétriques. Ce sillon, revêtu par une peau normale, part de l'extrémité inférieure du bout du nez, parcourt toute la longueur du lobule et le dépasse un peu en haut. Il se termine à une petite fossette médiane un peu plus profonde. La partie supérieure du nez, correspondant au squelette osseux, est normale ; on n'y trouve plus aucune trace de division. Un fait dejà ancien de Hoppe[1] nous fournit un exemple de division beaucoup plus étendue et plus profonde. Un jeune garçon de quinze ans,

1. Hoppe, *Medic. Zeit.*, Berlin, 1859, N. F., Bd. II, 164.

Fig. 1.

Fig. 2.

Fig. 1 et 2. Polygnathisme du maxillaire inférieur.
La fig. 1 montre le sujet deux ans après l'opération; il persiste une fistule et une division complète du maxillaire.
La fig. 2 représente la tumeur enlevée.

Imp. Lemercier et Cie Paris.

nommé J. Brunner, avait le nez divisé en deux moitiés symétriques par un sillon large et profond commençant en bas sur la sous-cloison, parcourant de bas en haut tout le dos du nez et se terminant à la glabelle. Au fond du sillon, partout recouvert par une peau normale, le doigt sentait en haut le vomer, en bas le cartilage de la cloison. Des cartilages normaux du nez partaient, de chaque côté du sillon, deux prolongements cartilagineux qui allaient se rattacher supérieurement à l'os frontal. Ils remplaçaient les os du nez, dont on ne trouvait aucune trace. A l'extrémité supérieure du sillon, au niveau de la glabelle, on apercevait l'orifice d'une fistulette congénitale dans laquelle Hoppe ne put introduire un stylet. Les fosses nasales étaient bien conformées. La lèvre supérieure était légèrement saillante sur la ligne médiane ; le bord alvéolaire, la voûte palatine et le voile du palais étaient normalement conformés. La division du nez était l'unique malformation de ce sujet. Ajoutons cependant un détail particulier de l'observation. La racine du nez était élargie de telle sorte qu'un intervalle de deux pouces séparait l'angle interne de l'œil droit de celui de l'œil gauche. Or on sait que la racine du nez et la glabelle offrent une largeur exagérée dans l'encéphalocèle ethmoïdale. Il n'est pas question de cette complication dans le fait de Hoppe; mais elle est signalée dans l'observation suivante d'A. Witzell[1]. Cet auteur a décrit un cas de division du nez sous le nom de « fissure médiane congénitale de la moitié supérieure de la face ». Le nez est divisé en deux moitiés symétriques par une fissure médiane intéressant la cloison membraneuse et cartilagineuse, et s'étendant jusqu'au vomer non divisé, mais épaissi, du reste, comme dans le cas précédent de Hoppe. Les deux moitiés du nez sont renversées latéralement et séparées l'une de l'autre par une hernie de la dure-mère formant une saillie arrondie dirigée de haut en bas.

1. A. Witzell, d'après Kœnig, *Pathologie spéciale,* trad. franç., t. Ier, p. 363.

Une fille de quatorze jours, observée par Pflüger[1], était atteinte de colobome de la paupière supérieure droite avec dermoïde cornéal de l'œil correspondant. Elle offrait en outre certaines irrégularités du crâne : les fontanelles étaient très petites ; la suture interfrontale était anormale en ce que ses lèvres, au lieu d'unir les bords internes des frontaux, divergeaient de façon à former un espace triangulaire rempli par une masse osseuse (comme une table interne) située sur un plan plus profond. En outre, le nez était fendu comme celui de certaines races de chiens ; il se composait de deux conduits juxtaposés et sans communication l'un avec l'autre. Le conduit du côté droit était atrophié.

D'après ces quelques exemples, les seuls que nous ayons pu réunir, on voit que la fissure médiane du nez est une anomalie, tantôt isolée, tantôt associée à diverses malformations : méningocèle, colobome palpébral, irrégularité du crâne. Elle peut sans aucun doute se rencontrer avec des monstruosités plus graves.

Considérée en elle-même, la fissure offre une longueur et une profondeur variables. La petite fille que nous avons observée avait seulement le bout du nez sillonné superficiellement. Chez les autres sujets, la fissure allait de bas en haut, depuis la sous-cloison jusqu'à la racine du nez, parcourant en somme toute la longueur de l'organe, et, de plus, elle était beaucoup plus accentuée, puisque le bout du doigt s'enfonçait dans sa cavité et y distinguait le bord du vomer et le cartilage de la cloison (Hoppe), et que le nez semblait formé de deux canaux juxtaposés. Cependant en aucun cas la cloison cartilagineuse ou osseuse du nez ne paraît avoir été atteinte par la division ; on l'a trouvée seulement épaissie. Les deux fosses nasales restent complètement indépendantes l'une

1. Pflüger, *Congenitale Colobom des rechten obern Augenlids mit einen dermoid auf cornea und sklera des rechten Auges : Correspondenzblatt f. schweizer Aerzte*, 1883, p. 40 ; d'après la *Rev. des sc. méd.*, t. XXIII, p. 724.

de l'autre et ne paraissent pas avoir été notablement déformées.

Le fond de la fissure est revêtu par une peau normale, et on n'a signalé aucune trace cicatricielle ; c'est là un caractère important, qui sert à établir une distinction entre la fissure

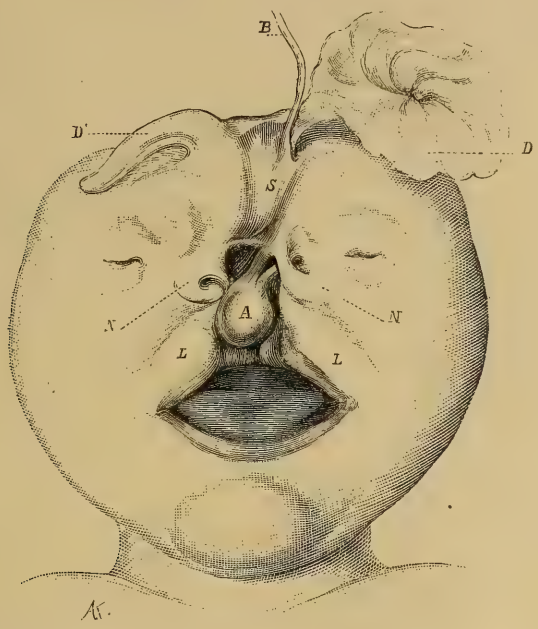


Fig. 33. — Destruction de la partie médiane du nez par une adhérence amniotique. — A, lobule médian de la lèvre supérieure isolé par un bec-de-lièvre bilatéral compliqué. L,L, parties latérales de la lèvre supérieure. N,N, ailes du nez. B, bride résultant d'une adhérence amniotique. S, surface cicatricielle déprimée, se terminant en bas par une échancrure qui occupe la place du lobule du nez détruit. D, poche de méningocèle ouverte extérieurement et communiquant par son pédicule avec la cavité crânienne. D, autre poche de méningocèle plus petite et non ouverte. — Les ouvertures palpébrales sont très étroites et les yeux rudimentaires.

médiane et les divisions irrégulières du nez qui peuvent résulter du passage accidentel d'une cicatrice sur la région du nez, comme chez le sujet de la figure 33. Ce fœtus, atteint au reste de plusieurs anomalies du crâne et de l'encéphale, a le nez atrophié et partagé irrégulièrement en deux moitiés latérales. Une gouttière cicatricielle, partie du bout du nez, s'élève verticalement en effaçant le dos de l'organe ; puis elle s'élargit

sur le front, et à ce dernier niveau il se détache de la surface cicatricielle un filament représentant une ancienne adhérence du fœtus avec ses enveloppes. On peut dire qu'en réalité il n'y a aucun rapport entre cette division du nez, irrégulière, secondaire et en quelque sorte accidentelle, et les fissures régulières et symétriques dont nous étudions en ce moment les caractères.

Hoppe a signalé à l'extrémité supérieure de la fissure nasale une fistulette congénitale. Nous avons vu nous-mêmes la fissure se terminer en haut non par une fistule, mais par une simple fossette à sommet très étroit sans trajet profond. Cette disposition spéciale n'est pas dépourvue d'intérêt. On peut, en effet, rapprocher la dépression cutanée, fistule ou fossette qui accompagne la fissure du nez, des fistules médianes du même organe décrites dans un autre chapitre. Ce sont des anomalies du même genre. Seulement dans un cas la fistule est une lésion simple et isolée; dans l'autre, elle accompagne une fissure et ne paraît avoir qu'une importance secondaire.

Ce rapprochement entre les fistules et les fissures médianes du nez nous conduit à concevoir de la même manière la pathogénie de ces deux malformations. Nous avons dit ailleurs que les fistules du nez pouvaient être considérées comme résultant d'une anomalie du sillon dorsal de l'embryon à son extrémité antérieure. Une invagination ectodermique se produisant à ce niveau, la fistule congénitale qui en résulte s'allonge, parce que son extrémité libre est entraînée par le bourgeon frontal durant son accroissement de haut en bas. Dans la fissure ce n'est plus une invagination proprement dite, mais une altération d'un autre ordre, une compression par exemple, survenant dans la région glabellaire au début du développement du bourgeon frontal; cette altération peut marquer sa trace sur une partie ou sur la totalité de la ligne médiane du nez. On comprend, au surplus, que les fistules et

les fissures puissent avoir une commune origine. N'est-on pas en effet autorisé à considérer la fissure comme une fistule ouverte, ou inversement la fistule comme une fissure dont les bords se sont soudés? La présence d'une fistulette à l'extrémité supérieure de la fissure nasale réaliserait une forme mixte.

# DEUXIÈME SECTION

## FISSURES PROFONDES DE LA FACE

---

## CHAPITRE PREMIER

### DIVISION DU PALAIS

Les divisions congénitales du palais appartiennent au même genre d'anomalies que le bec-de-lièvre. Ces deux malformations sont même souvent réunies et forment alors ce qu'on appelle la gueule-de-loup. Mais les divisions du voile et de la voûte du palais peuvent aussi se présenter isolément, c'est-à-dire avec un état normal des lèvres et du bord gingival du maxillaire. C'est ce cas que nous envisageons d'abord pour simplifier la description.

Tandis que la fissure du bec-de-lièvre procède d'avant en arrière, divisant la lèvre supérieure et, dans les cas plus graves, la gencive et une portion plus ou moins longue de la voûte buccale, la fissure palatine offre une disposition inverse ; elle s'avance d'arrière en avant, depuis la luette jusqu'au conduit palatin antérieur, qu'elle ne peut dépasser sans se dévier latéralement, pénétrant alors dans le territoire du bec-de-lièvre

compliqué. Elle présente en étendue un nombre infini de variétés.

Le premier degré est la bifidité de la luette, anomalie sans importance lorsqu'elle est isolée, et qui n'entraîne aucun trouble fonctionnel, pourvu que la voûte et le voile du palais aient d'ailleurs leur forme et leurs dimensions normales. Il n'en est plus de même lorsque la fissure s'avance sur le quart, la moitié, ou sur la totalité du voile palatin; elle établit alors une voie de communication permanente entre la partie buccale et la partie nasale du pharynx, de telle sorte que le voile du palais ne peut plus fermer la voie nasale au second temps de la déglutition, ni pendant l'acte de la phonation.

Dans un troisième degré, la fissure comprend le voile du palais et la voûte osseuse, soit en partie, soit en totalité. Les deux moitiés du palais sont séparées l'une de l'autre, et l'on aperçoit le bord inférieur de la cloison des fosses nasales, isolé au-dessus du plan de la fente et parallèle aux bords de la solution de continuité.

Les deux fosses nasales communiquent ainsi largement avec la bouche; mais il n'en est pas de même dans toutes les fissures palatines, et en particulier dans celle qui accompagne le bec-de-lièvre unilatéral. En ce cas, une seule fosse nasale, celle du côté correspondant au bec-de-lièvre, est ouverte dans la bouche; celle du côté opposé est normalement fermée par la soudure de la cloison avec le bord de la fente de ce dernier côté.

Les divisions palatines, sans bec-de-lièvre, offrent un certain nombre de particularités intéressantes. Le voile du palais et la voûte palatine sont souvent modifiés dans leur structure au niveau de l'extrémité antérieure de la fente. Lorsqu'il s'agit d'une division incomplète du voile du palais, cet organe est souvent aminci sur sa partie médiane au-devant de la fente. Il est quelquefois même réduit en ce point, sur une étendue de plusieurs millimètres, à une membrane mince, demi-

transparente, formée par l'adossement des deux muqueuses supérieure et inférieure. Roux[1] cite l'observation d'une demoiselle de vingt-deux ans atteinte d'une bifidité de la luette; au-dessus de cette petite fissure, le voile, réduit à ses deux muqueuses, était demi-transparent sur un espace losangique de l'étendue d'un ongle. On aurait dit que la division, primitivement plus étendue, s'était réunie sur la ligne médiane par une membrane cicatricielle. Cette disposition explique pourquoi une suture qui a réussi sur toute la longueur d'une fissure du voile du palais échoue assez souvent à son extrémité antérieure et laisse là une fistule difficile à oblitérer, en raison de la minceur même des bords qu'il faut adosser.

Lorsque la division s'étend à toute la longueur du voile du palais, la voûte osseuse est souvent échancrée plus ou moins largement à son bord postérieur, en sorte que la fissure se prolonge plus loin sur les os que sur les parties molles. Il peut arriver même qu'une division très étendue de la voûte osseuse soit masquée à la vue par une membrane molle qui donne à la région sa forme normale. On ne constate que par le toucher l'état réel du squelette. Langenbeck[2] avait, il y a longtemps, observé les trois variétés suivantes :

1° La voûte osseuse manque entièrement tandis que les parties molles sont au complet : il y a seulement une division du voile;

2° La voûte est divisée ainsi que le voile; mais la fissure osseuse se prolonge plus loin en avant que celle des parties molles;

3° La voûte présente une fissure longitudinale étroite sur la ligne médiane ou sur un des côtés du vomer; cette fissure est recouverte par les parties molles, qui masquent le vice de conformation.

Il n'importe pas seulement de tenir compte de la longueur

1. Roux, *Quarante Ans de pratique chirurgicale*, t. Ier, p. 287.
2. Langenbeck, *Archiv f. Klin. Chir.*, Bd. V, 1863.

de la fissure pour juger de sa gravité; il faut tout aussi bien considérer l'état de ses bords. Pour ce qui concerne les divisions du voile seul, les deux moitiés de cet organe sont parfois assez développées pour qu'on puisse facilement les amener au contact sur la ligne médiane; d'autres fois elles sont réduites à des vestiges presque nuls. La staphylorrhaphie, sans difficulté dans le premier cas, peut être presque impossible dans le second. En outre, ce n'est pas la largeur seulement des deux moitiés du voile qu'on doit considérer; c'est aussi leur longueur. L'organe divisé est très souvent atrophié dans les deux sens à la fois. C'est une des raisons qui expliquent pourquoi ses fonctions restent plus ou moins imparfaites après la staphylorrhaphie. De même, pour les divisions de la voûte la gravité de la malformation au point de vue opératoire dépend en grande partie de l'atrophie des deux moitiés de la voûte. Plus l'atrophie est prononcée, plus la fente est large, et plus le terrain sur lequel on doit chercher les lambeaux autoplastiques fait défaut.

La cloison des fosses nasales peut être modifiée de diverses manières. Tantôt, atrophiée, amincie, diminuée de hauteur, elle se dissimule dans la partie supérieure des fosses nasales; tantôt, au contraire, épaissie, hypertrophiée, elle fait saillie du côté de la bouche et prend point d'appui sur la langue; la première alternative est de beaucoup la plus commune.

Les divisions du palais sont des malformations qui se présentent souvent isolément chez des sujets bien conformés d'ailleurs. Nous ne reviendrons pas sur l'association du bec-de-lièvre compliqué et de la fissure palatine, qui constitue la forme la plus grave des divisions buccales; mais nous noterons certaines particularités qui n'ont pas suffisamment fixé l'attention, et qu'on ne trouve même pas mentionnées. Les sujets atteints de fissure palatine ont fréquemment une certaine asymétrie du crâne avec développement inégal des bosses frontales (obs. XLVI, XLVII et XLIX). Nous avons aussi

constaté chez une enfant rachitique et fille d'un père syphilitique, outre la fissure palatine, une asymétrie des plus marquées de la base du crâne; les fosses antérieure, moyenne et postérieure étaient sensiblement plus larges d'un côté que de l'autre. Le même enfant présentait des lésions rachitiques de la voûte du crâne, des côtes et des os des membres[1] (obs. XLVI).

Les fissures palatines congénitales persistent toute la vie avec la même étendue au moins et la même forme qu'au moment de la naissance. On a cité un certain nombre de cas faisant exception à cette règle. Une division palatine peut se rétrécir et même se fermer après l'opération du bec-de-lièvre qui l'accompagnait. Le fait est déjà signalé par Desault[2], qui vit une fissure du palais, large d'un demi-pouce, fermée vingt-sept jours après la réunion de la lèvre. Gérard[3] rapporte qu'une fissure palatine de la largeur du doigt était complètement fermée chez une jeune fille de dix-neuf ans opérée d'un bec-de-lièvre dix ans auparavant. Une fille opérée à l'âge de huit jours, par Wagner[4], d'un bec-de-lièvre latéral gauche, était affectée aussi d'une fente palatine admettant le doigt. Un an plus tard les bords alvéolaires étaient réunis, ainsi que les apophyses palatines, sur une étendue de trois lignes. Plus loin, la fente n'avait plus que la largeur d'une plume d'oie. Busch[5] rapporte deux faits analogues : une fente palatine se ferme complètement d'avant en arrière chez un jeune enfant dans l'année qui suit l'opération du bec-de-lièvre ; une division de la voûte osseuse était fermée également un an après l'opération du bec-de-lièvre chez un jeune homme de vingt-quatre ans ; mais la division du voile restait.

1. Cette observation a été déjà publiée dans les *Archives gén. de méd.*, avril 1883 : *Quelques anomalies congénitales*, obs. VI.

2. Desault, *Œuvres chirurgicales*, 1801, p. 204.

3. Gérard, *Mém. de l'Acad. de chir.*, t. Ier, p. 456.

4. Wagner, cité par Rouge (de Lausanne), *l'Uranoplastie et les divisions congénitales du voile du palais*, Paris, 1870, p. 81.

5. Busch, cité par Rouge, *ibid.*

Passavant opère un bec-de-lièvre à l'âge de neuf semaines chez un enfant affecté en même temps d'une division de la voûte palatine et du voile. Ces deux dernières lésions sont guéries un an plus tard. Langenbeck opère sans succès au huitième jour un enfant né avec un bec-de-lièvre compliqué de fissure palatine; il réussit, dans une seconde opération, à réunir les lèvres : neuf ans plus tard, les deux bords alvéolaires sont soudés en avant l'un à l'autre. Il ne reste plus que la fente palatine, qui n'a pas augmenté de largeur. La plupart des chirurgiens qui ont opéré un certain nombre de becs-de-lièvre avec fissure palatine ont observé, comme l'avait déjà fait Roux, le rétrécissement consécutif, sinon l'occlusion de la fissure palatine. Ce résultat secondaire de l'opération du bec-de-lièvre est d'autant plus heureux, comme le fait remarquer Rouge[1] (de Lausanne), qui cite les faits précédents, qu'en dehors de tout traitement opératoire les fissures congénitales du palais s'élargissent le plus souvent avec l'âge. Après la suture des lèvres, le rapprochement des maxillaires se fait sous l'influence de la traction opérée par les parties molles.

La réunion des deux lèvres de la fissure s'est quelquefois aussi opérée spontanément chez des sujets qui n'avaient pas de bec-de-lièvre. Passavant en cite deux cas. Chez un enfant de Paris, né avec une fissure de la voûte et du voile, la soudure s'était faite spontanément sur toute la longueur; il ne restait qu'une bifidité de la luette. Le second fait se rapporte à un homme qui avait eu une sœur atteinte de gueule-de-loup, et qui était affecté lui-même d'une fissure de la portion osseuse du palais, fermée par les parties molles. On pouvait sentir avec le doigt la perte de substance de la voûte osseuse. L'auteur ajoute que le voile du palais s'était fermé avant ou très peu de temps après la naissance, en ne laissant qu'une petite bifidité de la luette. Cette observation est peu positive; on est autorisé à y voir un cas de malformation du palais ; mais rien

1. Rouge, *loco cit.*

ne détermine exactement à quelle époque les deux moitiés soit de la voûte, soit du voile, se sont réunies. Trélat[1] a observé des faits plus complexes et plus démonstratifs : il a vu la guérison spontanée d'une fissure se produire après la naissance ; il a vu aussi une voûte palatine mince, mal développée, se perforer spontanément en dehors de toute affection ulcéreuse spéciale. Un homme de quarante-trois ans atteint d'une division congénitale du voile et de la voûte du palais, avait guéri spontanément de cette difformité en ne conservant qu'une légère bifidité de la luette. Chez ce malade, la cicatrice mince s'ulcéra, sous les yeux mêmes de Trélat, en dehors de l'influence syphilitique. Un enfant de trois semaines, dont le père avait la voûte palatine échancrée postérieurement, et dont une sœur était morte en bas âge avec une division palatine, présentait lui-même une bifidité de la luette ; la surface du voile était blanchâtre ; une perforation du diamètre d'un grain de blé s'y produisit spontanément.

Les cas de guérison spontanée d'une division du palais sont, en somme, exceptionnels. Ils ne paraissent avoir aucun rapport direct avec certaines malformations congénitales de la voûte ou du voile sans fissure, comme un amincissement ou un épaississement de leur partie médiane ou comme une brièveté anormale de ces organes. Nous avons vu, chez un enfant atteint de bec-de-lièvre compliqué, une légère anomalie du voile caractérisée simplement par un épaississement linéaire médian, visible sur la face inférieure de l'organe. Les cas d'amincissement et de brièveté anormale ne sont pas très rares, et nous avons déjà dit que les deux moitiés du voile divisé congénitalement sont souvent atrophiées aussi bien en longueur qu'en largeur. Passavant[2], qui a longue-

1. U. Trélat, *Guérison et Formation des fentes palatines congénitales avant et après la naissance : Progrès médical*, 14 avril 1888, t. VII, p. 279.

2. Passavant, *Sur les Moyens de faire disparaître le nasonnement de la voix dans les fissures congénitales des portions osseuse et membraneuse de la voûte palatine ;* traduit par S. Duplay, *Archives gén. de méd.*, 6e série, 1865, t. V, p. 55.

ment insisté sur ce fait, a montré que c'était l'une des causes, la principale selon lui, du nasonnement qui persiste après la staphylorrhaphie. Le même défaut de longueur peut être observé sur un voile normalement réuni sur la ligne médiane. C'est ce que Trélat[1] a remarqué sur une infirmière âgée de vingt et un ans qui parlait comme les sujets atteints de fissure palatine. La voûte palatine et le voile du palais réunis étaient raccourcis : des incisives à la luette il y avait une distance de 6 et demi à 7 centimètres; des incisives à la paroi postérieure du pharynx, une distance de 9 centimètres. Chez cette même jeune fille, le voile du palais, très aminci sur sa partie médiane, semblait formé seulement par l'adossement des muqueuses.

Ces divers degrés d'anomalies congénitales du palais rappellent ce que nous avons dit de certaines difformités des lèvres qui ont avec elles la plus grande analogie au point de vue pathogénique. Certains sujets naissent avec une lèvre supérieure complètement réunie, mais on voit une ligne irrégulière, comme cicatricielle, sur le trajet où se trouve la fente du bec-de-lièvre. Ce sont ces cas qui ont été considérés par quelques auteurs comme des guérisons spontanées intra-utérines du bec-de-lièvre. En réalité, la réunion de la fente embryonnaire de la lèvre s'est faite irrégulièrement, mais on ne sait pas au juste s'il y a eu ou non retard dans le travail de soudure, de sorte que le terme de guérison spontanée du bec-de-lièvre n'est pas justifié. Les mêmes considérations s'appliquent au voile du palais. Lorsque cet organe est congénitalement raccourci dans sa longueur, aminci ou épaissi sur sa partie médiane, on est autorisé à conclure qu'il y a eu un trouble de développement de l'organe ; mais rien ne démontre précisément que ce développement ait été retardé. Les cas rares de guérison spontanée après la naissance peuvent seuls le faire supposer, sans le démontrer toutefois.

1. U. Trélat, *loco cit.*

Les fissures de la voûte palatine et du voile du palais ont pour conséquence d'établir entre la bouche et les fosses nasales une communication permanente, qui ne peut être fermée à aucun moment de la vie ; de là les troubles de diverses fonctions : la succion est impossible, et les nouveau-nés ne peuvent prendre le sein. Les aliments liquides introduits dans la bouche refluent par les fosses nasales au moment de la déglutition. L'acte de souffler avec les lèvres est également rendu impossible, la colonne d'air expiré se déviant pour passer à la fois par les fosses nasales et par la bouche. Les troubles qui prennent le plus d'importance après la première enfance sont ceux de la parole. Toutes les syllabes dont la prononciation exige l'occlusion de l'orifice postérieur des fosses nasales restent confuses. Il en résulte que la conversation est à peine intelligible dans les cas graves, et qu'elle reste toujours vicieuse malgré les efforts et l'éducation des sujets. De pareils inconvénients nécessitent un traitement curatif.

## PATHOGÉNIE

On sait peu de chose de spécial sur l'étiologie des divisions du voile du palais et de la voûte palatine. Les théories invoquées pour expliquer les fissures superficielles de la face et spécialement le bec-de-lièvre seraient, au même titre, applicables aux divisions du palais, puisqu'il s'agit en réalité d'un seul et même vice de développement, le défaut de soudure des bourgeons maxillaires entre eux et avec le bourgeon frontal. Il est inutile d'y revenir. La gueule-de-loup, forme complète de la difformité, le bec-de-lièvre isolé et la division palatine isolée, formes incomplètes, relèvent de causes analogues.

De même que le bec-de-lièvre est expliqué parfois directement par la présence de lésions locales particulières d'origine embryonnaire, comme des traces d'adhérences amniotiques,

de même aussi les divisions du palais trouvent dans certaines observations une explication spéciale[1]. Nous avons déjà publié ailleurs l'observation d'un enfant à qui nous avons enlevé une tumeur congénitale de la base de la langue. Or cette tumeur s'engageait supérieurement dans une division palatine également congénitale. On peut très vraisemblablement attribuer celle-ci à celle-là. Un tumeur linguale apparue dès l'âge embryonnaire a pu mettre directement obstacle à la réunion des lames palatines des maxillaires. Le rapport des deux lésions l'une avec l'autre est ainsi établi d'une manière simple. Cependant ce genre d'explication ne doit pas être poursuivi trop loin. En effet, le développement de la tumeur elle-même indique déjà un état pathologique de la région buccale à l'époque embryonnaire ; cet état pathologique ne pourrait-il pas être invoqué comme cause de l'une et l'autre lésion? Dans le fait précédent, la succession que nous avons indiquée entre la tumeur et la fissure nous a paru fort admissible. Toutefois on ne doit pas oublier que dans d'autres cas on a trouvé sur un même sujet une fissure palatine et d'autres lésions de la bouche également congénitales, mais qui ne pouvaient être invoquées comme lésions d'origine. Nous aurons à citer plus tard des exemples de fissure palatine et de fissure linguale concomitantes. Dans un cas de Barting[2], il y avait en plus une tumeur développée non point au niveau de la fente linguale, mais en avant, vers le bord alvéolaire. On ne peut véritablement pas établir une filiation entre ces divers troubles de développement. Tous, au contraire, proviennent d'une même cause, quelque obscure qu'elle soit restée jusqu'ici. Cette manière de voir sera confirmée dans la suite par l'étude des diverses malformations des arcs branchiaux.

Nous avons observé chez plusieurs enfants atteints de

1. *Quelques anomalies congénitales*, etc., *Archives gén. de méd.*, avril 1883.
2. Gilbert Barting, *Cleft tongue with median lobe and cleft palate, British medical journal*, 1885, II, 1061.

division palatine avec ou sans bec-de-lièvre, une asymétrie de la voûte et même de la base du crâne (V. obs. XLVI), caractérisée par un développement inégal des deux bosses frontales, des deux bosses pariétales, ou des deux fosses de chaque étage de la base du crâne. Cette asymétrie est même irrégulière en ce qu'à la bosse frontale la plus saillante correspond la bosse pariétale la moins développée et inversement. Ces traces d'un développement irrégulier du crâne portent à envisager l'étiologie de la fissure palatine d'une manière plus large. On doit supposer que le développement s'est fait d'une manière asymétrique en avant et en arrière de l'axe de l'embryon, en avant sur la région branchiale, en arrière sur le crâne.

Un nouveau-né que nous avons eu l'occasion d'examiner présentait, avec une fissure du voile et de la voûte du palais, un arrêt de développement de tout le bourgeon maxillaire inférieur et même de tous les arcs branchiaux. L'os maxillaire inférieur et la langue étaient notablement réduits de volume (V. obs. L). Nouvelle preuve que la fissure palatine n'est pas toujours, il s'en faut, une affection exclusivement locale. Les faits qui plaident dans le même sens sont extrêmement fréquents.

Comme pour le bec-de-lièvre, nous avons souvent cherché l'influence pathologique capable d'amener les désordres embryonnaires d'où découle la difformité, quel qu'en soit le mécanisme d'ailleurs. Il n'y a pas à insister de nouveau sur l'hérédité; son action est manifeste dans quelques séries de faits; mais le plus souvent on n'en retrouve aucune trace. Nous avons observé un petit rachitique, fils de parents syphilitiques, qui présentait, avec sa division palatine, des déformations osseuses des membres et des irrégularités du crâne (V. obs. XLVI); nous avons encore recueilli l'observation d'un autre sujet, fils d'une mère syphilitique, et nous connaissons un exemple où cette anomalie existait chez une petite fille dont

le père était un alcoolique invétéré bien avant la naissance de l'enfant.

### TRAITEMENT

Le traitement a pour but de rendre au palais sa forme et ses fonctions. On a recours pour cela à deux genres de moyens : aux appareils prothétiques et aux opérations autoplastiques. Si les avantages des uns et des autres ont pu être mis autrefois en balance, la question est maintenant tranchée en faveur de l'intervention opératoire. D'une manière générale, on doit opérer toutes les fois qu'il est possible d'oblitérer la fissure palatine par une autoplastie ; ce n'est que dans le cas contraire que l'on doit recourir, comme en dernier ressort, aux appareils de prothèse.

On distingue, au point de vue opératoire, la division du voile du palais et celle de la voûte palatine. A la première s'applique la *staphylorrhaphie ;* à la seconde, l'*uranoplastie* ou *palatoplastie.*

### STAPHYLORRHAPHIE ET URANOPLASTIE

La staphylorrhaphie ou suture du voile du palais a été introduite dans la pratique chirurgicale par Roux, à qui l'on doit le nom même de staphylorrhaphie. Ce n'est pas que ce chirurgien l'ait pratiquée le premier. Verneuil[1] nous a appris qu'elle était inventée depuis le siècle dernier. Un premier cas de suture du palais est rapporté dans un livre de Robert[2] daté de 1766 ; il y est dit qu'un enfant étant né avec « le palais fendu depuis le voile jusqu'aux dents incisives, M. Lemonnier, très habile dentiste, essaya avec succès de refermer les deux bords de la fente. Il fit d'abord plusieurs points de suture pour les tenir rapprochés ; ensuite il les rafraîchit avec un instrument tranchant. Il y survint une inflammation qui se termina par la

1. Verneuil, *Gaz. hebdom.*, 1861, p. 602-617, et *Mém. de chir.*, t. Ier, p. 490.
2. Robert, *Traité des principaux objets de médecine*, 1766, t. Ier, p. 8.

suppuration ; celle-ci fut suivie de la réunion des deux lèvres de la plaie artificielle : l'enfant fut parfaitement bien guéri. » Eustache de Béziers propose la suture du voile et indique un manuel opératoire pour l'exécuter dans une lettre adressée à l'Académie de chirurgie, le 8 avril 1783. Dubois, dans un rapport sur cette communication, jugea cette suture impraticable. Mais l'idée de la staphylorrhaphie ne fut pas perdue pour cela, et Velpeau dit que Colombe fit, en 1813, des essais sur le cadavre et conseilla l'opération à un malade, en 1815. Itard la proposa également, en 1819, à une jeune Hollandaise, qui ne l'accepta pas. Von Græfe, après plusieurs tentatives infructueuses, publia, en 1820, quatre opérations avec trois échecs et un succès.

Enfin la staphylorrhaphie fut vulgarisée par le brillant résultat obtenu par Roux sur le jeune Canadien Stephenson, qui vint, onze jours après l'opération, en lire lui-même le compte rendu à l'Académie des sciences. Il ne restait d'autre trace de la fissure qu'une bifidité de la luette ; Roux la fit disparaître en sectionnant l'un des tubercules.

En 1825, Roux avait déjà pratiqué quinze staphylorrhaphies ; il rapporte plus tard dans ses mémoires qu'il a eu l'occasion d'opérer plus de cent quarante personnes.

Le procédé de Roux consistait à passer d'abord trois fils à suture dans le voile et à faire ensuite l'avivement des bords de la fente ; puis on serrait les fils. Roux recommandait pour les jours suivants un silence absolu, une diète également absolue, même de boissons. Le premier fil était enlevé le troisième jour ; les deux autres le cinquième ; alors seulement l'usage des aliments liquides était autorisé. Il est inutile d'insister plus longuement sur les détails de ce premier procédé, qui n'a plus qu'un intérêt historique.

Nous nous bornerons à indiquer les temps du procédé aujourd'hui classique ; on en trouve la description dans tous les livres d'enseignement.

Le premier temps consiste dans l'application d'un bâillon spécial destiné à maintenir la bouche ouverte. Le modèle de Smith est l'un des plus utiles; c'est le plus simple et le moins encombrant. Trélat a fait construire un nouveau modèle, plus solide, mais destiné aux opérations pratiquées chez l'adulte.

Le deuxième temps, l'avivement, se fait avec les ciseaux coudés ou avec un bistouri à long manche. Il est indispensable de tendre le voile du palais pour agir sur la fente avec l'instrument tranchant. On peut saisir chacune des lèvres l'une après l'autre avec une longue pince. Le Fort trouve plus commode de passer d'abord un fil de chaque côté près de la luette. Ce fil sert en premier lieu à tendre le voile; on le transforme ensuite en fil à suture.

Le passage des fils à suture est la partie de l'opération qui demande le plus de temps et le plus d'habileté manuelle. On a inventé une multitude d'aiguilles à sutures, dont quelques-unes, très compliquées, n'ont jamais été employées. L'aiguille de Trélat, le chasse-fil de Mathieu, et surtout l'aiguille courbe de Reverdin méritent d'être recommandés. On se sert de fils métalliques que l'on serre, soit à l'aide du tord-fil de Coghill, soit à l'aide de tubes de Galli ou de plombs de chasse perforés, à l'exemple de Le Fort.

Les deux moitiés du voile n'ayant presque jamais leur largeur normale, le rapprochement des bords de la fente produit une tension qui serait défavorable à la réunion ; d'où la nécessité des débridements. Roux faisait une incision transversale à l'union du voile et de la voûte. Fergusson pratique de chaque côté la section des muscles péristaphylins et pharyngo-staphylins par la face postérieure du voile, en respectant la muqueuse de la face buccale. Pollock et Avery préfèrent opérer le débridement par la face buccale. Sédillot, convaincu de la nécessité de cette pratique, commence par les incisions de débridement avant l'avivement même, de manière à supprimer l'action musculaire et à faciliter le rapprochement.

Lorsque la division du voile est complète, les incisions latérales sont prolongées en avant sur la voûte palatine, et de plus on décolle avec la rugine les parties molles de la surface osseuse, comme si l'on avait à confectionner un lambeau d'uranoplastie. Cette libération profonde, qui permet de réunir sans aucune tension l'extrémité antérieure de la fissure, est d'autant plus nécessaire que la suture peut aussi échouer quelquefois en ce point à cause de la minceur des parties molles.

L'alimentation pendant les jours qui suivent l'opération a été un sujet de discussion. Roux mettait ses malades à la diète absolue d'aliments solides et liquides et donnait des lavements nutritifs. Cette rigueur, supportable peut-être pour un adulte, ne saurait l'être pour de jeunes sujets, et aujourd'hui tous les chirurgiens préfèrent employer la sonde œsophagienne plutôt que de ne pas alimenter leurs malades. Sédillot[1], après avoir rendu le voile inerte par son procédé de débridement, autorisait les aliments liquides dès le premier jour sans inconvénient; mais les deux premiers jours on peut se contenter de l'ingestion d'une petite quantité de liquide. A partir de ce moment on doit alimenter les sujets. Si la suture est peu tendue et la plaie peu douloureuse, l'opéré peut sans inconvénient avaler une certaine quantité d'aliments liquides. Dans les conditions contraires, on a recours à la sonde œsophagienne.

La désinfection de la bouche sera pratiquée avec douceur et méthode par des injections boriquées répétées plusieurs fois chaque jour, et au besoin on passe un pinceau trempé dans une solution antiseptique sur la ligne de réunion, de manière à n'y pas laisser séjourner de parcelles alimentaires.

Il est difficile de poser une règle à propos de l'époque à laquelle il faut enlever les fils. Sédillot retirait la première

1. Sédillot, *Gazette médicale de Strasbourg,* 1865, p. 50, et *Contribution à la chirurgie,* 1868, t. II, p. 653.

suture au bout de vingt-quatre heures, et les autres successivement les jours suivants. Erhmann[1] de Mulhouse les a laissées en place jusqu'à seize et vingt jours; aujourd'hui il les laisse jusqu'au douzième jour. Roux les enlevait du quatrième au sixième jour. C'est la moyenne qu'on recommande le plus généralement. On est guidé d'ailleurs par l'état des parties, et surtout par la tendance des fils à ulcérer les tissus.

La staphylorrhaphie, même bien réussie, laisse souvent deux imperfections : la bifidité de la luette et une fistule à l'extrémité antérieure de la suture. La bifidité de la luette a peu d'importance. La fistule antérieure est due à la minceur et à l'atrophie que nous avons signalées comme fréquentes au niveau de l'extrémité antérieure de la fissure. Si elle est étroite, elle finit le plus souvent par se fermer spontanément sous l'influence de légères cautérisations au nitrate d'argent.

Le moment serait venu d'aborder les indications opératoires générales, la question de l'anesthésie et les résultats post-opératoires; mais comme il faudrait refaire la même étude pour l'uranoplastie, nous la renvoyons à la suite de la description de cette dernière opération.

Les origines de la palatoplastie sont un peu moins anciennes que celles de la staphylorrhaphie. La première tentative est celle de Krimer[2], qui opéra en 1824 une jeune fille de dix-huit ans atteinte d'une division du voile du palais et de la voûte sans bec-de-lièvre. Deux lambeaux rectangulaires, taillés sur la voûte palatine de chaque côté de la fissure, furent rabattus par un mouvement de charnière, leur base restant adhérente au bord de la fissure, de sorte que leur face cruentée regardait en bas. Leurs bords rapprochés furent réunis par trois points de suture : la guérison fut complète.

1. Ehrmann (de Mulhouse), *Bull. de la Soc. de chir.*, 1870, 2e série, t. II, p. 210; *Bull. de l'Acad. de méd.*, 1875, t. XXXI; *Gazette médicale de Strasbourg*, 1880, n° 10; *Troisième Congrès franç. de chir.*, 1888, p. 462.

2. Nous empruntons cet historique à Rouge (de Lausanne), *l'Uranoplastie et les divisions congénitales du palais;* Paris, 1870.

Mais la même opération, répétée deux fois par Langenbeck, demeura sans succès.

Roux suivit, en 1825, un autre procédé. Il prit aussi deux lambeaux rectangulaires taillés sur les bords de la fente, libres en avant et de chaque côté, adhérents en arrière. Ces lambeaux, détachés de la surface osseuse avec le manche du scalpel, purent être rapprochés, et on les réunit sur la ligne médiane au moyen de deux points de suture. Roux obtint par ce procédé quatre succès sur cinq opérations.

A la suite de ces premières tentatives, on imagina un grand nombre de procédés, dont on trouvera l'histoire retracée avec soin et d'une manière très précise dans le mémoire de Rouge[1] (de Lausanne). Nous ne pouvons rappeler ici que ceux qui sont entrés dans la pratique, le procédé ostéoplastique et le procédé à deux lambeaux en forme de pont. C'est à Dieffenbach que remonte l'idée de ces deux procédés. Dès 1826, il proposait de détacher de chaque côté de la division, avec la scie et le ciseau, une étroite portion de la voûte palatine, de mobiliser les fragments osseux et de les rapprocher de la ligne médiane. Il fit sur les animaux des expériences lui permettant de conclure que ce procédé pouvait être utilisé pour fermer des fentes assez importantes. Wutzer l'employa dès 1826; son malade guérit, mais on ne sait pas exactement quel fut le résultat opératoire. Plus tard Langenbeck eut deux succès. Buhring, qui réservait la méthode pour les opérations de carie ou de nécrose, se servait d'un fort couteau pour couper l'os et enfonçait deux petits coins de bois dans les incisions; il fit deux opérations avec un succès partiel. Middeldorpf eut aussi un succès, tandis que Lœwenhardt ne put terminer son opération.

Enfin Simon éprouva un échec complet en 1865 en pratiquant une uranoplastie osseuse sur un enfant de vingt semaines.

1. Rouge, *loco cit.*

L'opération ostéoplastique de Dieffenbach paraissait à peu près oubliée, lorsque William Fergusson[1] rappela l'attention sur elle en 1873 et 1874 en publiant quatre observations, suivies d'un assez beau résultat ; à partir de ce moment, ce procédé fut suivi en Angleterre par F. Mason, Royes Bell et W. Rose, H. Smith, E. Woakes.

Sans connaître les résultats de Fergusson, l'un de nous avait été conduit à pratiquer l'uranoplastie osseuse en 1876, et l'année suivante il put communiquer huit cas à la Société de chirurgie. A ce propos, Th. Anger rappela cinq opérations semblables, dont quatre avec succès.

En 1877, nous avons montré que cette méthode opératoire pouvait fournir d'heureux résultats dans les fentes de largeur moyenne. La voûte est reconstituée solidement. Les deux fentes latérales sont comblées par du tissu fibreux qui peut-être à la longue finit par s'ossifier. Chez un de nos malades, la voûte osseuse, complètement réunie sur la ligne médiane, conservait encore une trace de mobilité dans son ensemble un an après l'opération.

Le procédé opératoire est d'une exécution facile. On commence par aviver les bords de la fente et du voile du palais ; puis une incision longitudinale allant jusqu'à l'os circonscrit la limite externe de la voûte palatine de chaque côté. A l'aide d'un ciseau, on traverse la couche osseuse d'arrière en avant, puis on repousse toute la voûte osseuse en dedans, en fracturant son extrémité antérieure. Il ne reste ensuite qu'à réunir par deux ou trois points de suture les deux bords rapprochés et préalablement avivés.

Le temps qui consiste à écarter le lambeau ostéo-muqueux de la partie alvéolaire du maxillaire exige un certain effort, ce qui peut faire craindre une fracture prolongée jusqu'à la face antérieure de l'os. Toutefois, cet accident n'a pas été signalé. Une hémorragie assez abondante se produit au mo-

1. W. Fergusson, *the Lancet*, 1873, II, p. 784, et 1874, I, p. 278.

ment où l'instrument tranchant arrive dans la fosse nasale. Quelques-uns de nos opérés ont perdu beaucoup de sang. La compression suffit cependant pour arrêter l'hémorragie en quelques minutes. Cette complication est la principale que nous ayons observée.

D'ailleurs le procédé ostéoplastique n'est appliquable qu'à un certain nombre de fissures congénitales, à celles qui ne sont pas très larges. On ne peut y recourir dans les cas où, avec une large fente, les deux moitiés de la voûte sont notablement atrophiées. Si ces cas difficiles sont opérables, c'est seulement par le procédé à double lambeau ou en pont, que nous allons décrire brièvement.

L'idée et l'application du procédé à double pont appartiennent, ainsi qu'A. Verneuil[1] l'a établi, à Dieffenbach qui l'employa dès 1834, dans six cas, dont un seul avec succès. Pourtant ce ne fut que beaucoup plus tard que le procédé devint classique, après les publications de Baizeau (1858) et de Langenbeck, qui soulevèrent d'interminables discussions de priorité entre Baizeau, Langenbeck, Mason, Warren, Avery, Pollock, Field, etc. Tous ces chirurgiens avaient, en effet, pratiqué le double pont, mais longtemps après Dieffenbach et sans modifier la conception primitive d'une manière qui mérite d'être mentionnée à part. Ollier, en insistant sur les propriétés ostéogènes du périoste, a conduit les chirurgiens à décoller les lambeaux plus exactement à la surface de l'os, bien que, comme on le dira plus loin, le lambeau, qui est toujours périostique d'ailleurs, ne parvienne jamais à reproduire, au niveau de la fente, la portion de voûte osseuse qui fait défaut. Enfin Trélat[2] a le plus perfectionné le manuel opératoire, qu'il a exposé dans diverses communications à la Société de chirurgie et à l'Académie de médecine.

1. Sur la question de priorité, voir les *Bull. de la Soc. de chir.*, 1863, 2e série, t. IV, p. 203, 328, 385 et 408.

2. Trélat, *Bull. de la Soc. de chir.*, 1869, p. 402, et 1877, p. 440; *Bull. de l'Acad. de méd.*, 1884, p. 1764, et 1885, p. 153; *Revue de chir.*, 1885, p. 97.

L'uranoplastie exige des manœuvres laborieuses; c'est une opération très douloureuse, qu'on n'exécute plus sans anesthésie.

Le malade, étant endormi par le chloroforme, est couché sur le dos, la tête pendante sur le bord du lit d'opération, de manière à éviter l'entrée du sang dans les voies respiratoires. Le premier temps consiste, comme pour la staphylorrhaphie, à placer un ouvre-bouche entre les arcades dentaires. Cet instrument doit être d'une solidité proportionnée à l'âge des sujets. Nous avons vu le modèle de Smith se briser pendant une opération pratiquée sur une jeune fille de dix-huit ans ; c'est la crainte d'un pareil accident opératoire qui a engagé Trélat à faire construire un nouvel ouvre-bouche. Celui de Smith est commode et facile à bien fixer; il suffit de le faire assez résistant.

Dans un deuxième temps on avive, à l'aide d'un long bistouri, les deux bords de la fissure; ensuite, avec un bistouri solide, on trace la limite externe du lambeau. Cette incision est parallèle au bord alvéolaire et très voisine des dents; elle doit s'étendre depuis la région incisive en avant jusqu'au delà de la voûte osseuse en arrière.

Le décollement des lambeaux est le temps le plus laborieux ; il doit être fait avec un soin minutieux, en suivant exactement la surface de l'os et en détachant tout le périoste, bien plus pour assurer la vitalité du lambeau que pour lui donner des propriétés ostéogènes. Trélat insiste sur l'utilité de rugines spéciales, entre autres des rugines coudées sur les bords à droite et à gauche, destinées à servir successivement sur les deux moitiés du palais. Le décollement doit être très complet et poussé très loin à chaque extrémité du pont fibro-muqueux, afin de donner à celui-ci la plus grande mobilité possible dans le sens transversal.

Le passage des fils, fait avec l'aiguille de Reverdin ou celle de Trélat, est un temps assez délicat; on pose trois à cinq fils

suivant la longueur de la fente. Les fils d'argent et le crin de Florence sont à préférer à tout autre genre de suture.

Certains cas peuvent réclamer des procédés particuliers. C'est ainsi qu'on a imaginé de prendre le lambeau sur la cloison des fosses nasales lorsque la fissure est unilatérale. John Gray[1], ayant à combler une division congénitale latérale gauche du palais chez une jeune femme de vingt et un ans, détacha avec le ciseau une partie du vomer qui adhérait au maxillaire droit, et fit basculer le fragment, qui vint oblitérer la fissure. Il obtint un succès complet. Nous avons suivi dans un cas pareil un procédé analogue. Mais au lieu de prendre le vomer, nous détachâmes un lambeau fibro-muqueux sur la partie inférieure de la cloison, en décollant avec soin le périoste du vomer. Ce lambeau fut réuni au bord opposé de la fissure après avivement; la réunion se maintint, mais la rétraction consécutive diminua très sensiblement l'étendue du lambeau, et nous dûmes pratiquer plus tard des opérations complémentaires, en arrière sur le voile du palais, en avant sur le bord alvéolaire.

On peut utiliser cet emploi d'un lambeau pris sur la cloison, dans les cas de fente unilatérale large avec absence presque complète de la moitié de la voûte palatine à réunir.

## INDICATIONS OPÉRATOIRES

Avant que le manuel opératoire de la staphylorrhaphie et surtout de la palatoplastie fût assez perfectionné pour assurer une majorité de succès, les chirurgiens étaient partagés sur les avantages relatifs des opérations plastiques et des appareils de prothèse. Actuellement la discussion a pris fin, et il est universellement reconnu que, toutes choses égales d'ailleurs, la restauration opératoire doit être préférée à l'usage

1. J. Gray, Cité par Lane, *London medical gazette*, 1851, vol. XIII, p. 961.

des appareils. Nous reviendrons sur ce point à propos des résultats fonctionnels obtenus par les opérations. D'une manière générale, on doit opérer toutes les fois que l'on trouve deux moitiés de voile du palais assez larges pour que l'on puisse, après débridement, les réunir sur la ligne médiane; toutes les fois que l'on peut tailler sur chaque moitié de la voûte palatine un lambeau assez étendu pour que, réuni à son congénère, il forme une bande de tissu notablement plus large que la fissure. D'après cette règle, la staphylorrhaphie et l'uranoplastie sont appliquables à la très grande majorité des cas qui se présentent dans la pratique. Une largeur excessive de la fente, l'atrophie très prononcée de même que l'absence presque complète du voile ou de la voûte, obligent cependant à abandonner toute tentative opératoire et à recourir à la prothèse. P. Berger[1] a présenté un cas de ce genre à la Société de chirurgie.

Il est très important d'être fixé sur l'âge auquel il convient d'opérer. Après de longues discussions, provoquées par les opinions les plus divergentes, la question paraît aujourd'hui jugée. Les mêmes considérations et les mêmes conclusions sont à peu près également appliquables soit à la staphylorrhaphie, soit à la palatoplastie, opération plus grave cependant, surtout à cause de la perte de sang plus considérable, qui produit des effets d'autant plus fâcheux que les sujets sont plus jeunes. Roux n'intervenait qu'après seize ans; Dieffenbach, Sédillot, Fergusson, attendaient la dixième ou la douzième année. Langenbeck, après avoir éprouvé des échecs chez les jeunes enfants, conseille de ne pas intervenir avant la septième année. Ehrmann a opéré dix enfants au-dessous de deux ans; vingt de deux à six ans; onze de sept à dix ans. La première série fournit six succès, deux morts et deux insuccès; la deuxième, dix-sept succès, deux morts (diphtérie) et un

1. P. Berger, *Bull. et Mém. de la Soc. de chir.*, 1880, t. VI, p. 561.

insuccès ; la troisième, la plus heureuse, dix succès et un insuccès non suivi de mort.

Sans insister sur un historique que l'on trouve maintenant partout, on peut dire d'une manière générale que la staphylorrhaphie et la palatoplastie sont dangereuses pour la vie des très jeunes sujets ; en dehors de ce caractère de gravité, elles réussissent moins souvent chez eux. A côté de quelques succès obtenus sur des enfants âgés de quelques mois seulement, un grand nombre de morts ont été causées directement par l'opération pratiquée à cet âge. On doit s'abstenir pendant les deux ou trois premières années en raison du danger de l'acte opératoire pour la vie de l'enfant. Si l'on considère la perfection du résultat à obtenir, il n'y a aucun inconvénient à attendre plus tard. Toutes les difficultés de l'alimentation sont surmontées dans les premiers mois ; et quant à ce qui concerne le langage, on doit compter principalement sur l'éducation consécutive, qui ne devient possible que vers la septième ou la huitième année.

En un mot, l'opération cesse d'être contre-indiquée par sa gravité après la troisième ou la quatrième année ; mais, son indication principale étant de corriger le défaut de la parole, il y a tout avantage à n'opérer qu'à l'âge où l'on peut faire agir la volonté de l'enfant, c'est-à-dire à six ou sept ans.

Lorsqu'il y a simultanément bec-de-lièvre et fissure palatine, c'est par la restauration des lèvres et du bord alvéolaire qu'on doit commencer. L'opération du bec-de-lièvre sera faite le plus tôt possible, dès que l'enfant pourra la supporter. En choisissant un moment entre le troisième et le cinquième mois, on évitera les accidents de la dentition. On doit tenir compte cependant de la résistance fort peu grande de quelques sujets et de la gravité opératoire de certains becs-de-lièvre compliqués, et reculer cette date en pareil cas. Mais la règle d'opérer le bec-de-lièvre le plus promptement possible n'en persiste pas moins tout entière. Rappelons à ce sujet qu'à la suite de la réunion

des lèvres la fissure palatine se ferme quelquefois au moins dans sa partie antérieure.

Qu'il y ait eu un bec-de-lièvre opéré ou bien que les lèvres et le bord alvéolaire soient normaux, la situation est à peu près la même en ce qui concerne la fissure palatine. Lorsque la division est limitée au voile du palais, le cas doit être envisagé comme simple; la seule considération sérieuse au point de vue de l'indication opératoire se tire de l'atrophie des deux moitiés du voile. Mais à propos des fissures plus étendues et comprenant le voile et la voûte, on a autrefois soulevé la question de savoir s'il valait mieux faire deux opérations successives, une première sur le voile, une deuxième sur la voûte, ou opérer toute la fissure en un seul temps. C'est ce dernier parti qui a prévalu et qu'on doit suivre, à moins de conditions tout exceptionnelles. La staphylorrhaphie, en effet, n'allonge que dans de faibles limites et ne complique que fort peu l'opération principale, qui est la palatoplastie.

L'emploi du chloroforme, repoussé autrefois par la plupart des chirurgiens, sauf en Angleterre, considéré même comme une complication opératoire par Langenbeck, est, au contraire, d'un secours considérable, à la condition de placer le malade dans une position convenable, la tête renversée en arrière et pendante sur le bord du lit.

*Complications.* — Le succès de l'opération peut être compromis par un certain nombre de complications.

En premier lieu, il faut citer les affections des voies respiratoires, bronchite ou broncho-pneumonie, la diphthérie, l'érysipèle signalé par Rouge, la gastro-entérite. Le traumatisme opératoire, seul ou avec un certain degré d'infection émanant de la bouche, doit être considéré comme la cause directe de quelques-unes de ces affections, les bronchites et les broncho-pneumonies en particulier, qualifiées à tort d'intercurrentes. Ces complications empêchent la suture de réussir, et elles

sont les principales causes de mort lorsqu'on opère sur des enfants trop jeunes.

Une hémorragie abondante au moment même de l'opération peut prendre les proportions d'une véritable complication, d'autant plus grave que le sujet est plus jeune. La source de cette hémorragie n'est pas toujours la même. Nous avons vu que, dans le procédé ostéoplastique, un écoulement sanguin très abondant est fourni par la muqueuse nasale; la section de l'artère palatine supérieure peut également donner lieu à une hémorragie abondante. Cet accident est devenu plus rare depuis que l'on s'est attaché à décoller exactement le périoste avec la rugine : on procède par arrachement et non par incision. Tillaux insiste sur la précaution déjà indiquée par Langenbeck de placer l'incision externe très près du bord alvéolaire, afin qu'elle passe en dehors de l'orifice de sortie de l'artère palatine supérieure. Le précepte est rationnel, mais c'est bien plus souvent avec la rugine qu'avec le bistouri qu'on coupe l'artère. La compression est généralement suffisante pour arrêter le sang; si un autre moyen devient nécessaire, on évitera d'employer le perchlorure de fer, dont l'action coagulante accumule des caillots dans la plaie et expose par suite à des accidents septiques. La pointe du thermocautère chauffé au rouge sombre ou l'application d'un petit tampon de gaze antiseptique sont préférables à tous égards et aussi sûrs.

La gangrène des lambeaux, observée à la suite d'une déchirure accidentelle ou d'une application de perchlorure de fer, n'est nullement à craindre avec le procédé ostéoplastique ou avec le procédé à double pont, si l'on prend soin de décoller le périoste exactement.

Sédillot avait autrefois imaginé d'appliquer un moule en gutta-percha pour s'opposer à la chute des lambeaux sous l'action de la pesanteur. C'est une précaution difficile à prendre et d'une utilité fort douteuse; le point principal est

d'obtenir la réunion médiane entre les deux lambeaux. La soudure de leur face cruentée avec les bords de la voûte osseuse ne manque jamais de se produire. Verneuil a, au contraire, signalé un accident dû au rétablissement trop rapide de cette union : une certaine quantité de pus s'accumule à la partie supérieure des lambeaux, qui forment une surface aplatie, adhérente seulement par les bords aux surfaces avivées de la voûte palatine.

On ne peut pas toujours déterminer exactement les causes qui empêchent la réunion des lambeaux: il suffit d'un peu de tension pour que les fils coupent trop tôt les tissus qu'ils compriment. Cet accident est surtout fréquent à l'union de la voûte palatine et du voile du palais, là où il est le plus difficile de bien libérer les parties à réunir. C'est pour cela qu'il importe de pousser aussi loin que possible en arrière le décollement des lambeaux. On peut ajouter que la désunion sur un seul point au moment de l'enlèvement des fils est assez souvent l'origine d'une désunion nouvelle ou d'un processus ulcératif qui détruit une plus ou moins grande partie de la suture. On décore quelquefois ce résultat du nom de succès partiel: mais en réalité, quoique la fente puisse être un peu rétrécie, tout est à recommencer. Si, au contraire, l'ulcération reste limitée, l'orifice qui en résulte pourra se fermer spontanément ou se rétrécir suffisamment pour n'exiger qu'une autoplastie partielle peu étendue: les cautérisations au thermocautère en viennent souvent à bout très aisément.

*Résultats fonctionnels.* — Après le succès opératoire, il reste à se préoccuper du résultat fonctionnel. Le patient doit être prévenu à l'avance que l'opération n'est pas tout : en effet, souvent la déglutition est à peine meilleure tout d'abord, même avec une réunion extrêmement complète, et surtout la parole est peu ou point améliorée. Quant au cas dont parle

Tillaux, dans lequel un malade éprouvait de tels inconvénients de la réunion de son voile du palais, qu'il prit le parti d'en faire pratiquer la section pour recourir à un palais artificiel, c'est un fait tellement exceptionnel qu'on ne doit que le signaler, et n'en pas tenir d'autre compte dans l'étude des résultats post-opératoires.

L'insuffisance du nouveau voile dans l'accomplissement des fonctions qu'il doit normalement remplir se conçoit aisément. La suture ne rend pas au palais une forme normale, bien qu'elle ait réuni les deux moitiés séparées congénitalement; le voile reste déformé et surtout trop court. Il ne possède pas non plus une structure normale; ses muscles sont mal développés et ses mouvements imparfaits. On a dit qu'il restait trop tendu après la suture. Cela est possible dans quelques cas; mais cet inconvénient ne tarderait pas à disparaître progressivement sous l'influence des efforts que l'organe supporte à chaque instant pour la déglutition et pour articuler un son. La tension n'est donc qu'accessoire. Ce qui empêche le retour parfait des fonctions, c'est le défaut de longueur et le défaut ou la moindre facilité des mouvements actifs.

Il y a longtemps que Passavant[1] insistait sur la brièveté du voile du palais après la staphylorrhaphie comme un obstacle insurmontable à la perfection du langage. Cette brièveté est due à l'atrophie en longueur des deux moitiés du voile. Lorsque l'on exerce une traction sur ces rudiments de voile pour les amener au contact, on diminue encore leur longueur, déjà primitivement insuffisante. La rétraction même de la plaie d'avivement, quelque peu sensible qu'elle soit en apparence, augmente encore la difformité. Il en résulte qu'après la staphylorrhaphie, le bord postérieur du voile forme, même

1. Passavant, *Sur les Moyens de faire disparaître le nasonnement de la voix dans les fissures congénitales des portions osseuse et membraneuse de la voûte palatine;* traduit par S. Duplay, *Archives gén. de méd.*, 6e série, 1865, t. V, p. 55.

lorsque la luette est bien réunie, un angle ouvert en arrière, dont le sommet correspond à la base de la luette.

Une voie de communication permanente reste ouverte entre le pharynx et les fosses nasales, et l'action des muscles, fût-elle normale, ne remédie pas complètement à cet inconvénient. Passavant avait proposé de fermer cette communication au moyen d'une autoplastie assez laborieuse, destinée à réunir le voile à la paroi pharyngée. Mais on n'a pas tardé à voir que cette opération, même suivie de succès, ne remplissait pas le but. C'est ce que vint démontrer Hermann Paul[1], en réunissant quelques faits de réunion pathologique et complète du voile avec le pharynx. Dans ces cas, la voix reste nasonnée et mal articulée. On le comprend, le rôle du voile ne consiste pas exclusivement à séparer comme une soupape rigide le pharynx des fosses nasales; la théorie de Passavant est trop exclusive. Il faut encore que le voile et le pharynx prennent de concert des formes diverses et incessamment variées pour chacune des modifications du son dans la parole; ces organes doivent être souples et mobiles. C'est pourquoi l'éducation joue un rôle si important dans le degré de perfection des résultats éloignés de l'opération. Trélat a dit avec raison qu'un opéré peut arriver par l'éducation à jouer d'une façon fort convenable d'un instrument fort médiocre, tandis qu'un autre ne tire aucun parti d'une restauration presque parfaite de son palais ; on ne peut juger exactement du retour des fonctions par l'examen direct de l'organe après une opération heureuse; on n'est fixé que plus tard. Les efforts et la constance de l'opéré, la direction à laquelle il est soumis, jouent le rôle le plus indispensable. Quelques malades font en quelques semaines des progrès tels qu'à force d'application ils arrivent à prononcer toutes les consonnes gut-

1. Paul (Hermann-Julius), *de l'Adhérence du voile du palais à la paroi postérieure du pharynx à la suite d'ulcérations, et de ses conséquences;* traduit par A. Verneuil, *Archives gén. de méd.*, 6e série, 1865, t. II, p. 422.

turales et qu'ils ne conservent qu'un timbre légèrement nasonné. D'autres, négligents ou indociles, ne tirent aucun profit de l'opération et parlent aussi mal qu'avant, malgré le succès du chirurgien.

L'apprentissage, un nouvel apprentissage au point de vue de la parole, est une nécessité, et il n'est pas jusqu'à l'étude des langues étrangères qui n'apporte, par une application raisonnée, des modifications très avantageuses à l'opéré. En écrivant ces lignes, nous avons actuellement près de nous, à la campagne, une de nos opérées qui parle certainement aussi bien, sinon mieux, que la moyenne des gens; elle a trente-deux ans; l'opération remonte à l'âge de quatorze ans. Après la guérison opératoire, elle a reçu une éducation spéciale, à laquelle elle a joint l'étude des langues étrangères. Elle est aujourd'hui une personne des plus distinguées.

Ehrmann[1] tout en accordant à l'éducation sa réelle importance, fait observer qu'elle ne peut suppléer toujours à l'insuffisance du voile du palais. Prenant des exemples parmi les opérés appartenant à la classe pauvre, celle qui, suivant sa remarque, fournit le plus grand nombre des opérations plastiques du palais, il montre que certains d'entre eux arrivent rapidement à parler avec une netteté satisfaisante, bien que personne n'ait pris soin de corriger leur langage. Parmi les sujets qui sont au contraire soumis à une surveillance longtemps soutenue avec beaucoup de sollicitude, plusieurs acquièrent en peu de temps un langage d'une correction presque irréprochable, mais quelques-uns font peu de progrès. Ces derniers ont un voile du palais court, mince et tendu, tandis que les opérés qui, avec ou sans éducation, arrivent aux résultats les plus heureux ont un voile long, épais et charnu. « C'est là que réside, dominant la question d'âge et la question d'éducation, la source fondamentale du succès fonctionnel, à savoir

1. Ehrmann, *Troisième Congrès franç. de chir.*, 1888, p. 462.

dans l'existence d'un voile du palais pour lequel, après la suture, le jeu des muscles sera susceptible de régulièrement s'effectuer. » (Ehrmann.)

Obs. XLVI. — *Division postérieure de la voûte palatine et du voile du palais chez un jeune sujet rachitique issu d'un père syphilitique. Asymétrie crânienne.* — Octavie Raud, âgée de quatre ans et demi, entre à l'hôpital Trousseau pour une division postérieure de la voûte palatine; elle n'a jamais été malade. Le père et la mère se portent bien. La mère n'a jamais eu mal ni aux yeux ni aux oreilles. Elle a les dents bonnes, et n'a jamais perdu les cheveux; elle n'a pas eu de taches sur la peau. Son mari, qui l'accompagne, est âgé de trente ans; il a été militaire et a contracté la syphilis au service. Il eut alors un chancre induré avec des plaques muqueuses à la gorge et une laryngite de longue durée; il fut soumis à un traitement mercuriel et plus tard à l'iodure de potassium. Depuis qu'il a quitté l'armée, il a eu divers accidents, parmi lesquels une périostose crânienne, accompagnée de douleurs vives, qui siège au-dessus de l'arcade sourcilière droite, où elle forme un relief aplati. Il avait eu la syphilis trois ans avant la naissance de l'enfant. Les parents du mari et de la mère ne présentent pas de vice de conformation, et il n'y en a pas chez les collatéraux; ils sont à Paris depuis trois mois seulement. Pendant tout le temps de sa grossesse, la mère s'est très bien portée, excepté dans les quinze derniers jours; elle a eu alors de l'œdème des parties génitales, des cuisses et des jambes; elle a été obligée de cesser son travail, ne pouvant ni marcher ni s'asseoir. Jusqu'à l'accouchement, elle a beaucoup souffert; elle a eu douze attaques d'éclampsie et est restée vingt-quatre heures sans connaissance; à son dire, elle avait la bouche toute contournée; elle s'est mordu la langue, et elle attribue à une attaque un défaut dans la parole qui n'existait pas auparavant. On a été obligé d'appliquer le forceps pour faire l'accouchement.

L'enfant n'a jamais été malade. La première dentition s'est assez bien faite; mais les dents n'ont jamais été très blanches. Vers deux ans, les dents ont commencé à noircir et sont tombées; ce sont les incisives supérieures qui ont disparu les premières; les molaires se sont gâtées dès qu'elles ont apparu.

L'enfant n'a jamais eu mal aux yeux; elle a eu une otorrhée pu-

rulente qui a duré plus d'un an; elle boite un peu de la jambe droite; à vingt et un mois, elle a seulement commencé à marcher, et dès lors on a remarqué qu'elle boitait. La mère prétend que cette boiterie provient d'une chute que l'enfant aurait faite à onze mois et à laquelle on n'a jamais pris garde; elle n'a jamais eu d'abcès.

Cette fillette est de chétive apparence; elle ne présente pas d'altérations tégumentaires, ni d'engorgements ganglionnaires; son squelette offre des atteintes marquées de rachitisme. Les tibias sont arqués en dehors, et les fémurs convexes en avant; la courbure du fémur droit est plus prononcée qu'à gauche, et telle est sans doute l'origine de sa légère claudication, car on ne trouve rien à la hanche ni dans le reste du membre. Le thorax est déformé et aplati sur les côtés. Dans la bouche, les dents présentent de nombreuses altérations; les incisives supérieures sont presque toutes détruites depuis longtemps et réduites à de petits tubercules noirâtres sortant à peine de la gencive. Les molaires sont aussi très altérées. L'enfant est venue au monde avec une division de la voûte palatine et du voile du palais. Elle était depuis huit jours dans le service lorsqu'elle contracta une rougeole grave. On la plaça dans la salle d'isolement affectée à cette maladie, et elle succomba à une broncho-pneumonie.

*Autopsie.* — Le crâne a été enlevé en entier avec la face, et on a procédé à un examen minutieux des altérations qu'il présente. Nous les décrirons par ordre :

*Division de la voûte palatine et du voile du palais.* — La division comprend en longueur un centimètre et un quart de la partie postérieure de la voûte palatine et tout le voile du palais. Elle mesure en travers, sur la voûte palatine, à son origine, un centimètre, et elle a, depuis le bord osseux jusqu'au sommet de la luette, trois centimètres et demi. Le diamètre transversal de la voûte palatine, d'un bord alvéolaire à l'autre, en arrière de la deuxième molaire, est de quatre centimètres. La profondeur de la voûte au niveau de l'origine de la division est de deux centimètres.

Rien à noter sur la partie antérieure de la voûte palatine. Le bord alvéolaire est très régulier et décrit une courbe parabolique très symétrique. Son épaisseur est égale dans tous les points.

*Cloison des fosses nasales.* — Elle paraît normale. Elle s'implante depuis le bord postérieur de la voûte jusqu'à l'épine nasale; elle ne semble pas augmentée de volume. En arrière, la cloison s'insère sur le crâne, et on remarque que la muqueuse du pharynx se termine

au niveau de son implantation, et qu'il y a une différence très nette de couleur et d'aspect entre la muqueuse des fosses nasales et la muqueuse du pharynx. Cette différence, très remarquable sur la ligne médiane, va s'atténuant de chaque côté sur des saillies très accusées et sur le cartilage de la trompe.

*État des dents.* — Elles sont le siège d'altérations assez avancées. Les quatre incisives n'ont presque plus de couronne, de sorte qu'il ne reste plus à ces dents que la racine. Les canines présentent à l'origine de la couronne un sillon transversal symétrique de chaque côté; elles sont en forme de hache; elles offrent de plus, à leur extrémité, de petites facettes comme taillées. La première molaire présente à droite et à gauche des altérations identiques; elle est fortement cariée et en partie détruite; ces altérations profondes laissent des cuspides irrégulières à bords crénelés. Sur la deuxième molaire on remarque également des altérations symétriques; à la base de la couronne il existe une espèce de gaine circulaire blanche, au-dessus de laquelle, dans la partie libre, la dent est noire et présente, de plus, des sillons verticaux profonds.

*État du crâne :* 1° *Voûte.* — Ce qui frappe d'abord, c'est l'inégale épaisseur des os; en certains points elle est plus grande qu'elle ne doit l'être à cet âge; en d'autres, au contraire, il y a un amincissement extrême, un état d'usure voisin de la perforation. Dans le même os, comme le frontal, par exemple, il y a des régions d'un à deux centimètres d'étendue où cette épaisseur est plus grande, de sorte qu'on aperçoit, en regardant la calotte crânienne avec soin, des saillies à côté de méplats. Ces saillies forment quelquefois un relief d'un centimètre de largeur; on les sent très bien au toucher. Si on regarde par transparence, le crâne est moins épais au niveau des méplats. En quelques endroits les méplats et les dépressions ou usures forment des cavités en godet d'un centimètre en travers sur un demi-centimètre dans les autres sens. Un de ces godets est très accusé sur le frontal à droite du sinus longitudinal supérieur. On en trouve d'autres sur ce même frontal et de chaque côté du même sinus en arrière de la suture fronto-pariétale. Cet état existe un peu partout sur la face interne de la voûte du crâne, et en certains points, le long des sinus, l'amincissement est tel que les os sont près d'être perforés. En outre, la voûte du crâne n'est pas symétrique, et les deux grandes fosses pariétales n'ont pas la même conformation à droite et à gauche. A gauche, la fosse est plus large et d'une cour-

bure transversale plus grande qu'à droite, où elle est plus profonde. Notons enfin sur la voûte du crâne quelques points où la table interne est raréfiée et présente quelques lacunes où l'on voit le tissu spongieux.

2° *Base du crâne.* — En l'examinant avec soin, on voit qu'il y a une différence considérable entre la partie droite et la partie gauche. L'asymétrie est générale et facilement reconnaissable ; de plus, chaque région est elle-même asymétrique.

*a. Fosses antérieures.* — La fosse frontale droite est moins proéminente dans sa partie correspondante à la voûte orbitaire ; au contraire, elle s'élargit en dehors de l'extrémité externe de la petite aile du sphénoïde, ce qui n'a pas lieu de l'autre côté. L'apophyse crista-galli est très saillante; elle a plus d'un centimètre de saillie par sa partie libre.

*b. Fosses moyennes.* — La droite est notablement plus profonde en avant et en arrière que la gauche ; elle est aussi plus large. Du côté droit, on trouve des crêtes saillantes qui, non seulement sont plus prononcées qu'elles ne doivent être, mais qui n'existent pas de l'autre côté. Ces crêtes ont jusqu'à deux millimètres de saillie et deux à trois millimètres à leur base. Il y a là un aspect très frappant.

*c. Fosses postérieures ou occipitales.* — Notablement plus profondes à droite qu'à gauche. En pleine fosse droite on trouve une saillie qui décrit un demi-cercle d'au moins deux millimètres de hauteur, et qui forme là une cavité pouvant contenir une pièce de vingt centimes. Le sinus latéral de ce côté est très profond. Au niveau de la base du rocher, il est aussi très large, car il a plus d'un centimètre en travers et autant en profondeur. De l'autre côté de l'os, en un point symétrique, le sinus latéral n'a que la moitié des dimensions précédentes. La crête verticale qui divise l'occipital en deux moitiés est très saillante ; elle a plus d'un demi-centimètre de hauteur, et ne forme plus une ligne droite ; elle est déviée. Enfin, il résulte de toutes ces déformations que le trou occipital est asymétrique, car ses deux moitiés ne sont pas égales.

*Coupe du tissu osseux.* — Le tissu osseux présente une inégale épaisseur ; en différents points de la voûte les lames compactes sont très minces, et le diploé est très épais. Enfin, au niveau des sutures, de la suture fronto-pariétale, le diploé cesse brusquement, et une couche de tissu compacte, comme éburnée, forme la région de ces sutures et occupe près d'un centimètre en certains points.

*Os des membres.* — Les tibias sont légèrement incurvés et manifestement rachitiques; les épiphyses supérieures sont épaissies, transformées en un tissu plus dense, plus compact. Il en est de même des fémurs.

On trouve également un gonflement dur de l'extrémité des côtes, au niveau de leur articulation chondro-costale.

Obs. XLVII. — *Division congénitale du voile du palais accompagnée d'une tumeur volumineuse de la langue.* — Le 20 juin 1882, on nous conduit à l'hôpital Trousseau un garçon de trois semaines, né à Levallois-Perret. Six jours après sa naissance, on s'aperçut que cet enfant portait une tumeur dans le fond de la gorge; elle paraissait être la cause de l'impossibilité où il se trouvait de prendre le sein; malgré toute sa bonne volonté, on dut le nourrir au verre. Les parents, qui accompagnent l'enfant, sont jeunes et ne portent aucun vice de conformation; il n'en existe pas non plus dans leur famille, pas plus du côté du père que du côté de la mère. Leurs antécédents de santé sont excellents, et il ne semble pas qu'ils aient eu la syphilis. L'enfant a une belle apparence; il avale assez facilement le lait bu'on lui donne à boire dans un verre; cependant la respiration paraît un peu gênée, et le petit sujet tient presque constamment la bouche ouverte depuis qu'il est venu au monde. De plus, il tousse fréquemment, tantôt sous forme de quinte, tantôt d'une manière irrégulière; son sommeil est interrompu assez souvent par la toux. Il ne vomit que lorsqu'il veut boire trop avidement son lait. Sur son corps il n'existe aucun autre vice de conformation, ni rien à noter.

En ouvrant la bouche et en abaissant la langue, on découvre immédiatement l'existence d'une tumeur dans le fond de la gorge. Cette tumeur occupe la base de la langue à l'union de la portion verticale et de la portion horizontale de cet organe. Elle est plutôt à droite, mais son volume ne permet pas d'en connaître tout d'abord les rapports. Elle s'élève, en effet, au-dessus de la langue et vient proéminer en avant du voile du palais, qu'elle cache en partie et à ce point qu'on ne reconnaît pas tout d'abord une division de ce voile. Pour faire un examen plus complet, il a été utile d'attirer en dehors de la bouche la pointe de la langue; on reconnaît alors que la tumeur a un volume supérieur à celui d'une grosse amygdale, et elle se présente avec une couleur rouge assez prononcée. Lorsqu'elle est atteinte par le doigt, elle se fait remarquer par son extrême

mobilité; on la ramène en effet facilement en avant et on la déplace dans tous les sens, mais elle se reporte naturellement en arrière en s'élevant verticalement de la langue vers le voile du palais. On peut alors se rendre compte des rapports exacts de la tumeur avec la langue et les parties voisines. Son implantation a lieu sur la langue, entre la ligne médiane et le bord latéral droit, par un pédicule de sept à huit millimètres de largeur, tout à fait à la base de cet organe. Puis, au delà de la portion pédiculisée, la tumeur se développe en haut en devenant fusiforme; elle s'engage alors entre les deux moitiés latérales du voile du palais et proémine dans l'arrière-cavité des fosses nasales. On peut aussi la refouler du côté de l'épiglotte. La consistance de cette tumeur est trouvée ferme et élastique quand on arrive à la saisir entre deux doigts, ce qui ne se fait pas sans difficulté. La division du voile du palais comprend le voile et la luette et n'offre aucune particularité; elle n'empiète nullement sur la voûte osseuse et paraît en être séparée par une petite épaisseur de parties molles de deux millimètres environ.

La distance qui sépare l'implantation de la tumeur de la pointe de la langue est de 4 centimètres.

La tumeur a été extirpée à l'aide du serre-nœud; il n'y a eu qu'un écoulement sanguin très modéré à la suite de l'opération.

L'examen histologique en a été fait par Malassez. La tumeur se compose de tissu fibreux mélangé à des fibres musculaires lisses disposées en faisceaux. Au milieu des faisceaux se trouvent de très nombreux vaisseaux sanguins et lymphatiques. Les vaisseaux sanguins sont dilatés à la manière du tissu érectile; enfin en un point de la tumeur on trouve une petite cavité kystique. Le pédicule de la tumeur est constitué par le tissu fibro-musculaire strié de la langue, par un tissu cellulo-adipeux peu abondant, par de nombreux vaisseaux dilatés et quelques nerfs.

Obs. XLVIII. — *Bec-de-lièvre unilatéral droit opéré et guéri. Division incomplète de la voûte et du voile du palais. Asymétrie crânienne.* — Laborne (Georges-Henri), âgé de quatre ans et demi, entre le 15 mai 1882 à l'hôpital Trousseau, salle Denonvilliers n° 10, pour une division du voile et de la voûte du palais.

La division du voile est complète. Les parties latérales de cet organe sont assez bien développées. La division de la voûte a une longueur d'environ un centimètre, et une largeur d'un centimètre

également. La cloison s'insère sur la moitié gauche de la voûte. L'enfant a été opéré, il y a longtemps, d'un bec-de-lièvre.

On ne trouve pas de traces de rachitisme.

Le crâne est légèrement asymétrique : la bosse frontale droite est plus proéminente que la gauche, et inversement la bosse pariétale gauche est la plus développée. La saillie de l'occipital est très accentuée.

*Opération* (*palatoplastie*). — Il reste après l'opération une fistule médiane du diamètre d'une lentille qui a guéri complètement.

Obs. XLIX. — *Bec-de-lièvre unilatéral compliqué, guéri. Division de la voûte palatine et du voile du palais. Asymétrie crânienne.* — Charles Garrier, âgé de trois ans et demi, entre à l'hôpital Trousseau le 8 mai 1882, salle Denonvilliers n° 21.

Il est atteint d'une division de la voûte palatine et du voile du palais. L'écartement de la fente est considérable ; entre les deux moitiés du voile du palais, il est de plus d'un centimètre. La division porte sur presque toute la longueur de la voûte palatine jusqu'à un centimètre du bord alvéolaire. En avant, elle cesse d'être médiane et se dévie un peu à gauche. L'écartement va en se rétrécissant ; il est d'un demi-centimètre à la partie moyenne de la voûte ; il se termine en avant par un angle arrondi. La longueur de la fissure est d'environ deux centimètres et demi. La voûte présente sa largeur ordinaire : elle est très profonde, surtout dans sa partie antérieure, où l'on voit comme un arrière-fond excavé en arrière du bord alvéolaire.

Cet enfant a été opéré d'un bec-de-lièvre unilatéral gauche de très bonne heure. On voit sur le bord alvéolaire la trace de la division osseuse, aboutissant à l'extrémité antérieure de la division palatine. La dentition est incomplète : il manque deux incisives.

On ne trouve pas de traces de rachitisme sur les membres. Le crâne est asymétrique ; la bosse frontale droite est plus proéminente que la gauche. La bosse pariétale gauche est, au contraire, plus saillante que la droite. L'occipital est très développé d'avant en arrière.

## CHAPITRE II

### FISSURE CONGÉNITALE OU BIFIDITÉ DE LA LANGUE

I. Geoffroy Saint-Hilaire décrit déjà les divisions congénitales de la langue. Ce sont « des anomalies très rares, mais dont les auteurs ont recueilli quelques exemples. Hoffmann et Schubarth ont vu la langue bifurquée à sa pointe chez des sujets monstrueux; Dana, chez un enfant d'ailleurs remarquable par une luette excessivement allongée. Dans tous ces cas, plus ou moins dignes d'attention, la langue réalisait presque exactement chez l'homme les conditions normales de la langue des phoques et présentait de l'analogie avec celle des serpents et de la plupart des sauriens[1]. » Geoffroy Saint-Hilaire distingue la bifidité et la duplicité de la langue. « Les deux langues, dit-il, sont tantôt l'une à côté de l'autre, disposition dont j'ai moi-même observé un exemple chez le veau, et tantôt superposées. Suivant Meckel, il y a bifurcation de la langue dans tous les cas du premier genre; il y a duplicité dans tous ceux du second; mais les uns et les autres sont encore trop peu connus pour qu'il soit permis de se prononcer sur eux d'une manière positive[2]. » La même réserve convient dans l'interprétation de quelques faits publiés après l'ouvrage de Geoffroy Saint-Hilaire.

Pigné[3] a montré à la Société anatomique, « sur un monstre monocéphale, bimane, ayant quatre membres abdominaux..., deux langues latérales développées dans la cavité buccale. Les

1. I. Geoffroy Saint-Hilaire, *Histoire générale des anomalies*, t. Ier, p. 602.
2. Id., *ibid.*, p. 729.
3. Pigné, *Bull. de la Soc. anatom.*, 22e année, 1847, p. 169.

freins de ces deux langues sont réunis sur la ligne médiane en un tronc très fort et très résistant. La mâchoire inférieure n'est pas soudée; ses deux branches horizontales sont légèrement écartées de la ligne médiane. » Peut-être est-il permis de prendre à la lettre la relation de Pigné et d'admettre que ce monstre, double monocéphalien déradelphe, avait effectivement deux langues et non une seule langue bifurquée. Cette trace de duplicité à l'extrémité céphalique aurait été en rapport avec le caractère double du monstre à son extrémité pelvienne. Mais, faute de détails précis, on ne peut avoir aucune certitude.

I. Geoffroy Saint-Hilaire a observé un cas de bifurcation de la langue sur un veau. B.-C.-A. Windle [1] en cite un autre exemple : un veau nouveau-né, atteint d'une tumeur tératoïde attachée au corps du sphénoïde, portait en outre une division de la voûte palatine, une division médiane du maxillaire inférieur, et enfin une scissure de la partie antérieure de la langue. Nous reviendrons sur ce cas en traçant l'histoire des tumeurs dermoïdes de la bouche.

Le fait déjà signalé de Parise [2] est également complexe. Il se rapporte à un enfant nouveau-né qui succomba peu de temps après la naissance. La lèvre inférieure et le maxillaire inférieur étaient complètement divisés sur la ligne médiane. De plus, la langue était bifide sur toute sa longueur. La fente médiane avait un centimètre et demi de profondeur. La partie libre de l'épiglotte se trouvait aussi complètement divisée en deux parties notablement écartées. La muqueuse de la fente de la langue était plus rosée que celle de la face dorsale. La lèvre supérieure et le palais étaient normalement conformés.

A. Brothers [3] a rapporté l'histoire d'une petite fille qui mou-

1. Bertrand-C.-A. Windle, *Account of a teratoma springing from the sphenoid of a calf : Journal of anat. and phys.*, 1887-1888, t. XXII, 423.

2. Parise, *Bull. gén. de thérapeutique*, 1862, t. LXIII, p. 269.

3. A. Brothers, *Cleft tongue*, pièce présentée à la *New-York pathological Society : Medical Record*, 1888, t. XXXIII, 109.

rut dans le marasme un mois après la naissance. Cette enfant n'avait pu être nourrie au sein parce qu'elle était atteinte d'une fissure complète du voile du palais. La pointe de la langue était bifurquée par une fissure d'un huitième de pouce (trois millimètres) de profondeur. Le maxillaire inférieur était mal développé ; les gencives faisaient défaut.

Dans une observation de Gilbert Barting[1], se rapportant à un petit garçon âgé de dix mois, il y avait une division du voile du palais et de la voûte palatine sur la plus grande partie de sa longueur. La difformité linguale était assez complexe. La langue était divisée d'avant en arrière jusqu'à sa partie moyenne; les deux moitiés divergeaient, laissant en avant une ouverture en V. Au sommet du V, en même temps que sur le plancher de la bouche et sur le maxillaire inférieur, s'attachait un lobe médian. La masse de ce lobe, de la grosseur d'un pouce, était projetée entre les dents, entraînant après elle l'extrémité de la langue, si bien que la bouche ne pouvait se fermer. La tumeur fut enlevée; elle était formée de tissu musculaire. La langue put ensuite rentrer dans la bouche.

On voit, par cette exposition des faits, peu nombreux du reste, que les divisions de la langue, comme la plupart des fissures de la partie inférieure de la face, font partie de difformités complexes; elles sont associées, dans presque tous les exemples, aux divisions de la lèvre inférieure et du maxillaire inférieur, aux divisions palatines et enfin aux tumeurs congénitales de la bouche. Elles ne sont mises ici au premier plan que pour les besoins de la description, et elles ne jouent qu'un rôle accessoire, n'ayant qu'une faible importance à côté des autres malformations qui les accompagnent.

La bifidité linguale tire son origine d'un trouble du développement embryonnaire. Kœlliker, His, Mathias Duval, ont montré, il est vrai, que la partie antérieure de la langue naît

1. Gilbert Barting, *Cleft tongue with median lobe and cleft palate : British medical journal*, 1885, II, 1061.

par un tubercule médian, indivis, *tuberculum impar* (His), placé sur la face postérieure de la soudure médiane des deux premiers arcs branchiaux. Or, la présence d'une fissure médiane ne vient pas modifier cette opinion et n'implique nullement que la langue se développe normalement par un bourgeon double et bifide; elle indique seulement la ligne de soudure qui correspond à chaque moitié de la langue dans l'arc branchial d'où elle provient. La soudure de l'arc branchial, et spécialement du bourgeon maxillaire inférieur, a manqué ou s'est faite irrégulièrement; dès lors il y a nécessairement deux tubercules linguaux primitifs, ou tout au moins une bifidité persistante dans le bourgeon initial. Les divisions de la lèvre inférieure et du maxillaire qu'on observe simultanément viennent confirmer cette manière de voir.

# QUATRIÈME PARTIE

## ATROPHIES CONGÉNITALES DE LA FACE

La pathologie des fentes embryonnaires de la face nous a fourni de nombreuses occasions de signaler des atrophies congénitales plus ou moins étendues. La gueule-de-loup est souvent compliquée d'une diminution de volume, et quelquefois d'une absence du lobule médian de la lèvre supérieure et du tubercule incisif, d'une atrophie de la voûte palatine, du voile du palais ou de la cloison des fosses nasales. Les formes graves de fissure fronto-maxillaire sont aussi associées à l'atrophie du maxillaire supérieur et des paupières, à la microphthalmie ou à l'anophthalmie. On observe encore fréquemment avec la macrostomatie, avec les fibro-chondromes préauriculaires et géniens, une réduction de volume du côté correspondant de la face ou simplement de l'un des maxillaires, surtout du maxillaire inférieur, et diverses malformations par défaut de l'appareil auditif. Ces dernières anomalies peuvent aussi, en dehors de la présence des fissures faciales, coïncider avec une asymétrie de la tête due à l'atrophie des maxillaires et du crâne du même côté. Sans épuiser la série des faits de cet ordre, on peut conclure que la cause indéterminée qui, agissant sur l'embryon dans le cours des cinq premières semaines, empêche la réunion des bourgeons de la face, peut avoir aussi pour effet d'altérer et

surtout de diminuer l'accroissement de ces bourgeons. La présence des fissures permet de fixer avec certitude l'époque d'origine de ces malformations diverses. Cette époque étant très précoce, si on se livre à la recherche des causes, l'enquête doit se concentrer tout entière sur les premières semaines de la grossesse ou sur les antécédents pathologiques des parents; elle ne doit pas tenir compte des accidents survenus après le deuxième mois de la vie intra-utérine : de là les difficultés de ce genre d'étude et les obscurités de la pathogénie.

C'est déjà cependant avoir fait un pas en avant que de reconnaître que des malformations de nature différente, en apparence, peuvent provenir d'une même origine. Les faits complexes sont les plus démonstratifs dans cet ordre d'idées, et un sujet affecté de fissure faciale, de fibro-chondrome, de lésions atrophiques, présente en quelque sorte la synthèse de ces anomalies; aussi ne peut-on s'empêcher de leur chercher un lien étiologique commun.

Dans les affections congénitales étudiées jusqu'ici, la présence des anomalies des fentes embryonnaires a fourni la preuve qu'il s'agissait, en effet, de troubles survenus à la période embryonnaire. Parmi les atrophies congénitales qui seront passées en revue dans ce chapitre, on peut, dès maintenant, distinguer deux variétés :

1° Atrophies d'origine embryonnaire; elles sont le plus souvent symétriques;

2° Atrophies irrégulières d'origine fœtale.

# PREMIÈRE SECTION

## ATROPHIES CONGÉNITALES DE LA FACE REMONTANT A LA PÉRIODE EMBRYONNAIRE

Ces atrophies affectent surtout le nez, les yeux, le maxillaire inférieur avec la langue et les oreilles. Les maxillaires supérieurs sont beaucoup plus rarement atteints; et lorsqu'ils le sont, c'est presque toujours d'une manière accessoire et superficiellement. Les arrêts de développement des yeux et des oreilles doivent être étudiés à part : aussi laisserons-nous de côté pour le moment les organes développés dans les fentes intermédiaires aux bourgeons de la face, pour nous occuper exclusivement de ces bourgeons eux-mêmes; cette étude n'a pour ainsi dire pas été faite d'une manière isolée, et on ne l'a pas comprise sous ce point de vue.

Lorsque les bourgeons sont arrêtés ou retardés dans leur développement dès la période embryonnaire, les déformations atrophiques qui en résultent conservent comme caractère distinctif d'être limitées aux parties qui tirent leur origine de ces bourgeons. De là des atrophies localisées au nez, au maxillaire inférieur et à la langue, alors que les parties voisines conservent leurs dimensions normales. On constate fréquemment que deux bourgeons symétriques sont altérés en même temps et au même degré. Les deux moitiés du maxillaire inférieur, par exemple, sont atrophiées d'une manière égale. Il y a toutefois bon nombre d'exceptions, et un seul bourgeon unilatéral peut être affecté isolément ou d'une manière beaucoup plus grave que son congénère.

Les atrophies des bourgeons de la face d'origine embryonnaire sont, en outre, souvent associées à des altérations des fentes et des organes qui y prennent naissance, tels que l'œil et l'oreille. Nous ferons ressortir cette coïncidence, qui nous conduira même, dans beaucoup de cas, à établir d'une manière péremptoire l'origine embryonnaire de certaines anomalies légères. Il nous a paru intéressant d'indiquer au préalable la disposition générale des atrophies embryonnaires faciales, qui rappellent sommairement, d'ailleurs, les divisions primitives de cette région du corps humain.

On doit distinguer les atrophies embryonnaires de la face en deux variétés selon leur gravité :

1° Les atrophies légères ou hémitériques, dans lesquelles les organes qui devaient naître des bourgeons faciaux se sont développés, mais d'une manière incomplète;

2° Les atrophies graves ou tératiques, résultant d'un véritable avortement d'un ou de plusieurs bourgeons de la face : un ou plusieurs organes n'existent alors qu'à l'état de rudiment, ou même font défaut.

Aux atrophies légères appartiennent les micrognathies, qui frappent surtout le maxillaire inférieur, les atrophies de la langue et certaines malformations du nez.

Les atrophies graves ne sont autres que les anomalies décrites sous les noms de cyclocéphalie et d'otocéphalie.

---

# CHAPITRE PREMIER

## ATROPHIES LÉGÈRES DES BOURGEONS DE LA FACE

### ATROPHIE EMBRYONNAIRE DES MAXILLAIRES, MICROGNATHIE

Nous en décrirons deux variétés distinctes : la bilatérale et l'unilatérale.

*Atrophie bilatérale.* — Il est très rare que l'atrophie d'origine embryonnaire se localise exclusivement sur les maxillaires supérieurs. I. Geoffroy Saint-Hilaire en a déjà fait la remarque. Magitot[1] a cependant observé quelques cas d'atrésie de l'arcade dentaire supérieure, et il en cite quelques autres analogues, empruntés à divers auteurs (Lefoulon, Wedl) ; mais ils sont rapportés trop brièvement pour qu'il y ait lieu de s'y arrêter.

Au contraire, la brièveté anormale de la mâchoire inférieure a été signalée depuis longtemps. Béclard avait vu chez un enfant, affecté d'un autre vice de conformation, la mâchoire inférieure très courte[2]. Vrolik a observé des cas semblables : le maxillaire inférieur, atteint d'atrophie congénitale, était reporté en arrière, de telle sorte que les incisives inférieures touchaient à peine les canines supérieures, et cette situation vicieuse était due en partie aux dimensions réduites de l'os, en partie aussi à un développement exagéré des grandes ailes du sphénoïde, qui avait pour conséquence un déplacement en arrière des temporaux et des cavités glénoïdes. Chez un nou-

1. Magitot, *Dict. encyclop. des sciences méd.*, art. Dent, p. 182 et 183.
2. Cité dans la thèse de Laroche, *Sur les Monstruosités de la face*, Paris, 1823.

veau-né, le maxillaire était formé d'une seule pièce osseuse, et l'ossification prématurée de la symphyse expliquait en partie le mécanisme du vice de conformation. Le docteur Maurice[1] (de Saint-Étienne) a observé un nouveau-né du sexe masculin, vigoureux, bien conformé partout ailleurs, mais affecté d'une brièveté et d'une petitesse anormale du maxillaire inférieur. L'arcade alvéolaire inférieure, rapprochée de la supérieure, se tenait à environ un centimètre en arrière d'elle; en portant d'arrière en avant les angles de la mâchoire, on pouvait bien la rapprocher de la supérieure jusqu'à quatre ou cinq millimètres, mais il était impossible de l'amener à son contact. L'enfant, ne pouvant teter, mourut le douzième jour. Desprès[2] a observé un enfant âgé de cinq jours, chez lequel le maxillaire inférieur était si petit qu'il entrait dans la voûte palatine. Le bord alvéolaire était aminci et à peine développé, la branche horizontale à peu près normale. La langue était atrophiée comme le maxillaire et n'emplissait pas le plancher de la bouche.

Sur quatre cas d'atrophie congénitale du maxillaire inférieur que nous avons observés, deux se rapportent au même type que les faits précédents. Les enfants furent apportés à la consultation de l'hôpital Trousseau parce qu'ils ne pouvaient pas prendre le sein. Le maxillaire inférieur était atrophié, surtout en avant. Le menton se trouvait sur un plan postérieur à celui des lèvres, et le bord alvéolaire inférieur était à un centimètre au moins en arrière du supérieur. Le maxillaire inférieur en était aussi atrophié en largeur, et son arc tout entier se plaçait dedans et en arrière de celui du maxillaire supérieur.

Le défaut de rapport entre les deux bords alvéolaires inférieur et supérieur met le nouveau-né dans l'impossibilité de saisir suffisamment le mamelon pour exercer la succion. L'ali-

1. Maurice, *Vice de conformation congénital du maxillaire inférieur : Annales de la Soc. méd. de Saint-Étienne et de la Loire,* 1861, t. Ier, 690-696.
2. Desprès, *Bull. et Mém. de la Soc. de chir.,* t. III, p. 104, 1877.

mentation est difficile, et il peut être nécessaire, comme chez l'un des enfants que nous avons vus, de porter directement le lait dans la bouche par petites quantités. Faute de ces soins attentifs, la vie peut être compromise.

Chez la plupart des sujets affectés de micrognathie inférieure, l'articulation temporo-maxillaire reste mobile, et le maxillaire inférieur peut s'abaisser, sinon d'une manière complète, au moins à un degré très suffisant pour permettre la préhension des aliments. Il arrive parfois cependant que l'anomalie s'étend à la fois au maxillaire inférieur et à son articulation.

Fig. 34. — Atrophie congénitale bilatérale et symétrique du maxillaire inférieur (V. obs. LII).

Le sujet de l'observation LII en est un exemple. Chez cette petite fille, âgée de deux ans, la partie inférieure de la face était déformée comme dans les cas précédents; la saillie du menton était effacée, et le bord alvéolaire inférieur reporté en arrière sous la voûte palatine. De plus, les deux maxillaires ne pouvaient s'écarter l'un de l'autre : c'est tout au plus si l'arcade alvéolaire inférieure s'élevait assez haut pour se mettre de niveau avec l'arcade alvéolaire supérieure. La déviation en arrière des incisives inférieures laissait un espace trop étroit pour l'introduction des aliments. Le sommeil chloroformique ne permettait pas d'ouvrir plus largement la bouche; il ne pouvait donc pas être question d'une contrac-

ture, mais d'une malformation temporo-maxillaire. Il semblait que le condyle et la cavité glénoïde fussent placés anormalement en arrière. Comme la préhension des aliments et la mastication étaient très difficiles chez cette enfant, nous nous proposions de tenter une opération dans le but de donner au maxillaire inférieur des mouvements plus étendus. Mais ce projet ne put être mis à exécution, parce que la mère retira l'enfant de l'hôpital. Nous savions que Langenbeck[1] avait opéré avec succès un jeune homme de dix-sept ans dans des conditions entièrement analogues. Chez un nouveau-né, le maxillaire inférieur, très incomplètement développé, était débordé en avant par le maxillaire supérieur, si bien que l'allaitement au sein était rendu impossible. Les deux mâchoires s'écartaient faiblement. Plus tard, les mouvements de l'articulation temporo-maxillaire se limitant de plus en plus, l'ingestion des aliments solides devint très laborieuse. Du côté droit, les mâchoires supérieure et inférieure étaient exactement superposées; du côté gauche, au contraire, les molaires inférieures étaient situées plus en dedans que les supérieures, et il résultait de cette disposition une espèce de fente, seule voie par laquelle les aliments pouvaient être introduits dans la bouche. Lorsque le malade essayait de faire des mouvements de mastication, les masséters se renflaient et les incisives inférieures étaient serrées plus intimement contre le palais; mais l'abaissement ne se faisait pas. La mâchoire inférieure ne portait à l'âge de dix-sept ans que dix dents : quatre molaires, deux canines et quatre incisives.

Une première opération, consistant dans la section sous-cutanée des deux masséters, n'avait fourni qu'un résultat passager. Au bout de trois ans, l'immobilité de la mâchoire étant de nouveau presque complète, une seconde tentative fut faite. A la section successive des masséters, Langenbeck joignit la

1. Langenbeck, *Bull. gén. de thérapeutique*, 1861, t. LX, p. 516.

section des apophyses coronoïdes. Cette fois, la bouche put s'ouvrir largement.

L'origine embryonnaire de ces atrophies congénitales du maxillaire inférieur semble douteuse au premier abord. On pourrait, en effet, tout aussi bien admettre que l'anomalie est le résultat d'un trouble survenu à une époque plus ou moins tardive de la vie fœtale, si elle n'était compliquée d'autres malformations qui éclairent sa propre pathogénie. Deux des sujets de nos observations (obs. L et LI) avaient, en même temps que l'atrophie du maxillaire inférieur, l'un une division du voile du palais, l'autre une division très large de la voûte palatine, et chez ce dernier, fait assez curieux, la langue, relevée entre les lèvres de la fente, se logeait en grande partie dans les fosses nasales.

Ces observations, dans lesquelles on trouve plusieurs malformations associées, ont une importance de premier ordre pour déterminer la période de la vie intra-utérine où s'est produit le trouble pathogène. On ne saurait, en effet, attribuer les diverses anomalies d'une même région ou de régions voisines à des influences distinctes et agissant à des époques différentes. La fissure palatine remontant d'une manière certaine à la période branchiale, on doit, en bonne logique, faire de l'atrophie du maxillaire inférieur une lésion contemporaine. Il ne faudrait pourtant pas donner à cette conclusion une portée par trop absolue, et nous ne voulons pas dire que certaines atrophies du maxillaire inférieur ne puissent pas se produire plus tardivement durant la vie intra-utérine.

Parfois les faits sont complexes et d'une interprétation difficile, comme chez le sujet de l'observation LIII, qui est atteint en même temps d'atrophie du maxillaire inférieur, de scoliose, de varus double, d'atrophies musculaires, et enfin de dépressions cicatricielles sur les coudes et les genoux, qui témoignent d'une manière évidente d'adhérences multiples avec l'amnios. Nous pensons que chez ce sujet encore l'origine de

l'affection a été très précoce ; mais comme aucune des anomalies précédentes ne peut être rapportée à une date fixe, ce n'est que par le raisonnement et l'analogie qu'on arrive à penser qu'il s'agit d'une affection de l'embryon. Les adhérences amniotiques ont ici une grande importance, et leur situation symétrique sur le côté externe des genoux et des coudes est fort remarquable : elle indique, à n'en pas douter, qu'à l'époque où les adhérences se sont établies, les genoux et les coudes étaient déjà distincts et vraisemblablement fléchis, et ce n'est pas avant la cinquième semaine que les membres de l'embryon présentent ce degré de développement. On peut aussi incidemment remarquer que la présence de ces adhérences n'est pas sans jeter un certain jour sur le mécanisme pathogénique de ces anomalies congénitales multiples et réunies sur un même sujet. L'aplatissement lambdatique du crâne, les pieds bots, la scoliose et peut-être même l'atrophie du maxillaire inférieur, semblent avoir été le résultat d'une flexion exagérée du corps, produite par une compression intra-utérine. Le fœtus, à l'étroit dans ses enveloppes, a été comprimé au niveau de tous ses points saillants, extrémités céphalique et pelvienne, pieds et mains, genoux et coudes.

Obs. L. — *Division de la voûte palatine. Arrêt de développement du maxillaire inférieur et de la langue.* — Paul-Désiré B., âgé de vingt-trois jours, est apporté à l'hôpital Trousseau le 15 décembre 1887.

Le père est bien portant; la mère, bien portante aussi, est accouchée à sept mois.

La voûte du palais de l'enfant fait défaut presque entièrement d'avant en arrière. La fissure commence immédiatement en arrière du bord alvéolaire ; sa dimension est de trois à quatre millimètres en avant; elle s'élargit ensuite et atteint un et demi à deux centimètres dans sa partie moyenne et jusqu'à sa limite postérieure; elle se perd latéralement au niveau de l'extrémité postérieure du bord alvéolaire droit.

La partie antérieure de l'arcade alvéolaire est bien développée ; l'os incisif est à sa place et uni au maxillaire supérieur; mais cette

union laisse une trace sous la forme d'un léger sillon de chaque côté.

Le maxillaire inférieur est incomplètement développé, surtout à sa partie antérieure, qui est en arrière de l'arcade alvéolaire supérieure. Le menton est sur un plan postérieur à la lèvre supérieure de deux centimètres environ, et le bord alvéolaire inférieur est à un centimètre en arrière du supérieur. Comme le maxillaire inférieur est aussi peu développé en largeur, tout son arc est logé en arrière de l'arc du maxillaire supérieur; la face antérieure du bord alvéolaire inférieur correspond à la face postérieure du supérieur.

La langue est relevée et se trouve logée entre les bords de la fissure palatine dans les fosses nasales. Elle est petite et ne peut arriver jusqu'au bord alvéolaire supérieur; sa pointe s'engage dans les fosses nasales. Elle est relevée au moment où l'enfant ouvre la bouche; elle s'appuie sur la voûte des fosses nasales lorsque l'enfant tousse. La cloison du nez est visible et incomplètement développée; elle ne descend pas jusqu'au niveau de la voûte palatine, mais s'appuie sur la langue. L'enfant ne peut pas teter. On le nourrit à la cuiller. Le lait ne revient pas par le nez.

Obs. LI. — *Division du voile du palais. Arrêt de développement du maxillaire inférieur.* — Seg. (Pierre), âgé de vingt-trois jours, entre le 21 février 1890 à l'hôpital Trousseau, salle Denonvilliers.

La mère de cet enfant est bien portante. Le père, charretier, très sobre, a contracté autrefois la dysenterie lorsqu'il faisait son service militaire en Afrique. Il a, tous les trois ou quatre mois, une récidive qui dure une huitaine de jours.

Un frère de l'enfant est mort, à dix mois, de méningite. Aucun membre de la famille n'a eu de malformation.

On amène l'enfant à l'hôpital parce qu'il ne peut pas avaler. Il présente une division complète du voile du palais, qui s'arrête à la voûte palatine. Il est, en outre, affecté d'une autre déformation de la face qui ajoute à la gravité de la fissure palatine : le maxillaire supérieur a son développement normal, sans exagération; le maxillaire inférieur, au contraire, est incomplètement développé. Sa courbure est rentrante par rapport à celle du maxillaire supérieur, et quand on rapproche les deux mâchoires, le bord alvéolaire inférieur vient se placer dans une gouttière de la voûte palatine immédiatement en avant de la division du voile du palais. Le plancher de la

bouche et la langue sont refoulés en arrière à ce point que la langue trouve sa place dans la division même du voile du palais. En effet, l'enfant paraît ne pouvoir dormir que la bouche ouverte; et si on considère les rapports des parties, on voit que la langue vient se loger non seulement dans la gouttière, mais en arrière dans la cavité naso-pharyngienne. Ce n'est que par un effort qu'il peut ramener la langue en avant dans la bouche. En d'autres termes, la langue se tient dans la division du voile du palais en arrière, et pour la porter en avant l'enfant la creuse. Le menton est effacé et confondu avec le cou. De chaque côté on trouve une branche ascendante du maxillaire, assez saillante. C'est donc la partie médiane du maxillaire qui ne s'est pas portée en avant. Le maxillaire entraîne la lèvre inférieure, qui se place en arrière de l'arcade alvéolaire supérieure.

Des troubles fonctionnels graves résultent de cette malformation. Et d'abord l'enfant ne peut rien avaler; il faut, dit le père, mettre du lait goutte à goutte dans la bouche pour qu'il puisse en conserver. Les troubles de la respiration sont encore plus graves. Par moments, l'enfant étouffe et bleuit; il a des accès convulsifs dans lesquels il perd la respiration. Les accès surviennent surtout lorsque l'enfant boit, mais aussi quand la langue s'engage en arrière du voile du palais. En outre, l'enfant a l'aspect cyanosé; il fait de fortes inspirations, dilate ses narines et abaisse son maxillaire inférieur.

La langue est un peu plus grosse qu'à l'état normal. L'enfant entre à l'hôpital pour être opéré. Il meurt quelques heures après son entrée.

Obs. LII. — *Arrêt de développement du maxillaire inférieur. Ankylose temporo-maxillaire congénitale incomplète.* — Une petite fille de deux ans entre au mois de janvier 1884 à l'hôpital Trousseau, salle Giraldès, n° 17.

On est frappé d'un défaut d'harmonie entre les régions supérieure et inférieure de la face. La face paraît normale au-dessus de la bouche; la région du maxillaire inférieur est imparfaitement développée. La lèvre inférieure est sur un plan postérieur à celui de la lèvre supérieure; elle se met en arrière même de l'arcade alvéolaire supérieure. Le maxillaire inférieur ne dessine aucun relief entre la joue et le cou, qui se continuent directement l'une avec l'autre. Le maxillaire inférieur est porté en arrière et atrophié. Il y a d'avant en

arrière une distance d'un centimètre entre les dents supérieures et les dents inférieures. L'enfant ne peut écarter les mâchoires; dans les plus grands efforts qu'elle fait, les arcades dentaires supérieure et inférieure se mettent sur le même niveau; mais comme les dents inférieures sont reportées en arrière, il en résulte une grande gêne pour l'introduction des aliments. Le sommeil chloroformique ne permet pas d'ouvrir la bouche plus largement; il ne s'agit donc pas d'une contracture musculaire, mais plutôt probablement d'un vice de conformation de la cavité glénoïde et du condyle de la mâchoire. On suppose que l'articulation temporo-maxillaire est placée plus en arrière qu'à l'état normal. Le corps du maxillaire est plus grêle; il forme une courbure d'un rayon plus court. Il résulte de tout cela des troubles fonctionnels sérieux. L'enfant peut à peine manger. Les aliments, introduits difficilement dans la bouche, arrivent entre les dents, qui, ne se correspondant pas, n'exercent presque aucune mastication. L'enfant ramène donc les aliments solides plusieurs fois d'arrière en avant dans la bouche, où ils restent jusqu'à ce qu'ils soient ramollis. Elle ne présente aucun autre vice de conformation et paraît bien portante.

Obs. LIII. — *Atrophie du maxillaire inférieur. Varus double. Atrophies musculaires des membres inférieurs. Scoliose dorsale. Cicatrices d'adhérences intra-utérines sur les coudes et les genoux.* — Georges Lamotte, âgé de vingt mois, entre le 6 mai 1890 à l'hôpital Trousseau, salle Denonvilliers, n° 26.

Cet enfant porte plusieurs difformités congénitales : une atrophie bilatérale du maxillaire inférieur, un double pied bot varus, avec des atrophies musculaires des membres inférieurs, une légère scoliose, enfin des dépressions cicatricielles des membres, traces d'adhérences intra-utérines.

*Maxillaire inférieur.* — Les modifications du maxillaire inférieur sont particulièrement frappantes. Cet os est comme rétracté vers la base du crâne, ou, si l'on veut, il s'est développé imparfaitement de haut en bas. Il offre une conformation spéciale. La symphyse est repoussée en arrière d'un centimètre et demi environ. Lorsque les deux maxillaires sont rapprochés, on peut facilement mettre le doigt entre les incisives supérieures et les incisives inférieures. Il y a là un deuxième vestibule buccal d'autant plus intéressant que, comme les dents de la mâchoire inférieure ne semblent pas s'ap-

pliquer contre la voûte palatine, qui est assez ogivale, la langue peut passer et vient aisément se placer dans cette espèce de vestibule. Postérieurement, les deux moitiés du maxillaire reprennent à peu près leurs dimensions normales ; les molaires supérieures et les molaires inférieures se correspondent presque : cependant la courbure de l'arcade dentaire inférieure est un peu moindre. L'angle du maxillaire est un peu effacé, et les deux lobules de l'oreille s'abaissent légèrement vers le cou ; il y a comme un premier degré d'otocéphalie. L'évolution des dents est un peu en retard. Les incisives sont au complet ; il y a deux molaires en haut et en bas ; les canines supérieures sont sorties ; les canines inférieures ne le sont pas encore.

Le reste de la face est bien développé. Le crâne est volumineux. On remarque un méplat au-dessus de la protubérance externe de l'occipital. La région épactale de cet os et la partie postérieure des pariétaux forment une surface plane.

*Rachis.* — La région dorsale du rachis forme une courbe latérale à concavité gauche. Cette courbure, à très grand diamètre, s'étend depuis les lombes jusqu'à la partie inférieure du cou ; elle n'a pas moins de deux centimètres de flèche. Son point culminant correspond à la partie moyenne de la région dorsale.

*Membres inférieurs.* — Les deux pieds sont en varus assez prononcé avec rétraction du tendon d'Achille. La cuisse et la fesse du côté droit sont moins volumineuses que les parties correspondantes du côté opposé, en raison de l'atrophie des muscles.

L'enfant ne marche pas tout seul. Lorsqu'on essaye de le faire marcher en le retenant, il ne porte pas ses pieds alternativement l'un devant l'autre, comme le font déjà les enfants beaucoup plus jeunes avant de marcher. Les deux membres inférieurs semblent donc inertes. Cependant lorsqu'on les excite assez fortement avec la main, ils exécutent les mouvements de flexion et d'extension, mais avec lenteur et sans énergie.

Sur la jambe droite, on remarque au côté externe du genou, immédiatement à côté du bord externe de la rotule, une dépression en godet, de la largeur environ d'une pièce de cinquante centimes. Le fond de cette dépression est adhérent au squelette. A son centre, le tégument est aminci ; mais on ne peut affirmer, à l'œil nu, qu'il soit cicatriciel ; dans tous les cas, cette cicatrice remonterait à une période précoce de la vie intra-utérine. Sur le pourtour de la dépression, la peau présente quelques plis rayonnés.

Sur la jambe gauche, même dépression cutanée, disparaissant par la flexion du genou. De plus, on trouve une deuxième dépression un peu plus bas, correspondant à l'interligne articulaire, tandis que la précédente répond au point où le bord externe de la rotule se continue avec le bord supérieur au niveau du condyle fémoral. Cette deuxième dépression est probablement, comme la précédente, d'origine embryonnaire.

*Membres supérieurs.* — Au niveau des coudes, à l'extrémité inférieure de l'humérus, au niveau de l'épicondyle de chaque bras, et particulièrement en rapport avec la partie supérieure de cette éminence, on voit une adhérence remarquable. Elle est de chaque côté large comme une pièce de cinquante centimes, et revêtue d'une peau fine qui semble être véritablement cicatricielle, bien qu'on ne puisse l'affirmer d'une manière absolue. En tout cas, cette peau est amincie, adhère à l'épicondyle et non pas à l'interligne articulaire, situé plus bas; on ne peut la faire glisser sur le squelette que dans des limites restreintes.

En dedans, sur l'épitrochlée, et à chaque coude, on voit aussi une petite dépression, moins profonde, paraissant être également le résultat d'une adhérence.

Les mouvements des membres supérieurs sont complets. Lorsque l'enfant s'apprête à saisir un objet, on aperçoit un léger tremblement des doigts.

On ne peut pas ne pas faire de toutes les anomalies précédentes un ensemble relevant d'une seule origine. Atrophie du menton, aplatissement du lambda, varus double, scoliose dorsale, cicatrices au niveau des coudes et des genoux, atrophies musculaires des membres, tout cela n'est le résultat que d'une seule affection intra-utérine, assez précoce probablement. On peut affirmer qu'au cours de cette affection des adhérences se sont établies entre l'amnios et les angles de flexion des deux grands segments des membres, coude et genou. On ne saurait préciser l'époque à laquelle se sont établies ces adhérences, cependant on ne peut admettre que ce soit avant que le coude et le genou aient été distincts, c'est-à-dire avant la formation de tous les segments des membres.

*Atrophie unilatérale du maxillaire inférieur.* — Un certain nombre de faits décrits sous le nom de luxations temporo-

maxillaires congénitales sont des exemples de malformations atrophiques du maxillaire inférieur. Malgaigne n'admet pas que l'on considère comme des luxations ces anomalies complexes dans lesquelles l'altération articulaire elle-même n'offre pas les caractères d'une luxation. C'est ainsi que l'observation ancienne de Smith[1] se rapporte sans aucun doute à une atrophie du maxillaire. Il s'agit d'un sujet de trente-huit ans. Son maxillaire inférieur est atrophié dans toute la moitié droite jusqu'à la ligne médiane. L'extrémité articulaire, imparfaitement développée, est à un quart de pouce du temporal. La cavité glénoïde et la racine transverse font défaut. En tout cela il ne peut être question de luxation, puisqu'il n'y avait même pas à proprement parler une articulation. Canton rapporte un fait semblable. Une fille de seize ans, d'apparence délicate, petite, non pubère, offre une atrophie congénitale du côté gauche de la face au-dessous de l'orbite. Le pavillon de l'oreille absent est remplacé par un pli de la peau cachant le méat auditif. La dissection de la région démontre un aplatissement de la partie squameuse du temporal, et l'absence de l'apophyse zygomatique. La cavité glénoïde est remplacée par une surface lisse; l'os malaire est lui-même moins saillant. Le maxillaire inférieur est dépourvu de branche montante à gauche. La longueur de la moitié gauche du maxillaire est celle qu'on rencontre sur un enfant de deux ans et demi. Les incisives inférieures ne correspondent pas aux incisives supérieures; il en résulte un allongement exagéré de ces dents qui provient du défaut de pression réciproque. On retrouve à peu près les mêmes anomalies sur un nouveau-né décrit par Roulland[3], qui présente un état encore plus com-

1. Smith, cité *in* Robert, thèse de professorat, 1851, et *in* Malgaigne, *Traité des fractures et des luxations*, t. II, p. 228.

2. Canton, *Arrest of development of the left perpendicular ramus of the lower jaw, combined with malformation of the external ear: Trans. of the pathol. Soc. of London*, 1860-1861, t. XXII, 237.

3. Roulland, *Bull. de la Soc. anatom. de Paris*, 1886, 4e s., t. II, p. 599.

plexe. Le pavillon de l'oreille droite manque de lobule, le conduit auditif est oblitéré, et l'oreille moyenne est absente ainsi que la trompe d'Eustache. Au-devant et au-dessous de l'oreille sont des productions du genre des fibro-chondromes branchiaux. Le maxillaire inférieur, normal à gauche, est atrophié à droite, et cette moitié atrophiée, un peu épaissie dans sa portion horizontale, se termine par une extrémité effilée; elle n'a ni apophyse coronoïde, ni condyle, ni surface articulaire. La cavité glénoïde fait défaut : l'os malaire est plus petit que du côté opposé. Le crâne et le cerveau sont normaux. Ce même enfant est encore atteint d'une fissure commissurale congénitale.

Ces quelques faits, auxquels il serait facile d'en joindre un certain nombre d'autres, répondent à un genre d'anomalie différent de la micrognathie étudiée antérieurement. La micrognathie est une atrophie bilatérale, et presque toujours symétrique; les deux bourgeons maxillaires ont été frappés ensemble d'un arrêt de développement. Il s'agit, au contraire, ici d'une atrophie unilatérale du maxillaire associée avec des malformations de l'oreille et de la bouche, et cette atrophie est le résultat d'une anomalie embryonnaire, localisée sur l'un des bourgeons maxillaires inférieurs et sur les deux fentes qui le limitent en haut et en bas. Sur la fente intermaxillaire, on a trouvé une fissure et des fibro-chondromes (Roulland); sur la première fente branchiale, des malformations de l'oreille externe et de l'oreille moyenne. L'anomalie du bourgeon maxillaire lui-même se traduit par l'absence ou la déformation de l'articulation temporo-maxillaire et par l'atrophie de la moitié correspondante du maxillaire inférieur.

On peut se demander par quel mécanisme la moitié atrophiée du maxillaire a pu être séparée du temporal par un intervalle plus ou moins grand, alors qu'on ne trouve rien de semblable lorsque le maxillaire est atrophié dans son ensemble. L'explication la plus naturelle qui se présente

consiste à admettre qu'en cas d'atrophie unilatérale la moitié atrophiée, n'ayant pas perdu son attache avec la moitié saine, se trouve entraînée par celle-ci à mesure que la région de la symphyse s'éloigne de la base du crâne. D'un autre côté, les malformations de l'oreille qui sont surajoutées indiquent une prédominance des altérations au voisinage de la base du crâne.

Il est à peine besoin de démontrer l'origine embryonnaire de l'atrophie unilatérale du maxillaire inférieur. Son association avec les malformations de l'oreille, avec la fissure commissurale ou avec les fibro-chondromes la rend évidente.

En résumé, les deux bourgeons maxillaires inférieurs de l'embryon peuvent être, ensemble ou isolément, le siège d'altérations qui ont pour résultat éloigné l'atrophie du maxillaire inférieur des deux côtés ou d'un seul; cette atrophie ou arrêt de développement est une anomalie simple ou associée à d'autres malformations de la base du crâne, de l'articulation temporo-maxillaire, de l'oreille externe et de l'oreille moyenne, de la fente intermaxillaire, et même des bourgeons maxillaires supérieurs. Dans ce dernier cas on doit admettre que les bourgeons maxillaires ont été atteints dans leur ensemble par une influence pathogénique dont la nature reste encore à déterminer.

### ATROPHIE CONGÉNITALE DE LA LANGUE : AGLOSSIE. — ADHÉRENCES ANORMALES DE LA LANGUE : ANKYLOGLOSSE.

Les sujets affectés d'un arrêt de développement du maxillaire inférieur ont parfois, en même temps, une langue incomplètement développée. Chez le sujet de l'observation LII, dont le maxillaire inférieur était atrophié, la langue était anormalement petite et peu mobile; elle se laissait difficilement attirer au-devant du bord alvéolaire inférieur. Després note aussi la petitesse de la langue avec celle du maxillaire. Cette coïncidence ne semble pas devoir être rare, on le conçoit aisément,

étant donné les rapports qui unissent le développement de la langue à celui du maxillaire inférieur; elle est toutefois loin d'être constante. Nous avons vu un sujet atteint d'atrophie du maxillaire et de fissure palatine (obs. LI) chez lequel la langue semblait à l'étroit dans la cavité buccale rétrécie; elle s'engageait dans la fissure palatine et occupait l'arrière-cavité des fosses nasales. Il en résultait même une gêne notable de la respiration, qui ne se faisait librement ni par la bouche ni par les fosses nasales.

L'atrophie congénitale de la langue peut être aussi une anomalie isolée. Un enfant de deux mois (obs. LIV, p. 535), apporté à la consultation de l'hôpital Trousseau parce qu'il prenait le sein avec difficulté, avait une langue anormalement petite et en même temps privée en grande partie de ses mouvements normaux. L'extrémité libre de cet organe n'arrivait pas en avant jusqu'au bord alvéolaire, bien que le frein, de longueur normale, ne mît aucun obstacle aux mouvements. De chaque côté, la langue était adhérente au plancher de la bouche, et telle était la cause de son immobilité. La succion, en effet, devint facile après qu'on l'eût dégagée du plancher de la bouche sur tout son pourtour. Il y avait à la fois chez l'enfant atrophie congénitale de la langue et fixité anormale de cet organe. C'est à cette fixité qu'on a donné le nom d'ankyloglosse congénital.

Duplouy[1] (de Rochefort) rapporte l'observation d'une petite fille de deux mois et demi, chez laquelle l'atrophie de la langue, du plancher de la bouche et de la région incisive du maxillaire inférieur coïncide avec une ectromélie du membre supérieur droit. La langue de cette enfant, adhérente par toute sa face profonde au plancher de la bouche, est très amincie vers sa pointe. Les parties molles de la région sus-hyoïdienne sont moins épaisses que chez les enfants du même âge.

1. Duplouy, *Bull. et Mém. de la Soc. de chir.*, 1883, t. IX, p. 457.

L'atrophie linguale est plus marquée en avant qu'en arrière. Le doigt perçoit un amincissement notable du tiers antérieur de l'organe, qui est réduit à une simple membrane, tandis qu'en arrière il a conservé une épaisseur suffisante. On sent très bien les contractions des muscles de la langue pendant les efforts de déglutition. Cependant l'enfant ne peut teter; on est obligé de la nourrir à la cuiller. Duplouy se propose de libérer les côtés de la langue; nous ne savons si cette opération a été exécutée. L'ectromélie de la main droite consistait, avec une atrophie du pouce, dans l'absence de deux phalanges de l'index, dans l'absence du médius et la réduction de l'annulaire à deux phalanges. Cette anomalie avait déjà été observée chez la grand'mère de l'enfant.

Les exemples d'atrophie considérable de la langue sont fort rares. Cependant on a vu cet organe manquer à peu près complètement, comme chez une jeune fille dont l'observation est rapportée par de Jussieu et qui parlait avec tant de facilité qu'on ne pouvait se douter, à l'entendre, qu'elle fût privée d'un organe réputé si essentiel à la parole.

La plupart des cas d'aglossie relevés par les auteurs sont accidentels et résultent d'ulcérations de la bouche développées après la naissance.

De même l'ankyloglosse est le plus souvent acquis. La variété congénitale est rare. Nous ne parlons pas, bien entendu, de la brièveté du frein de la langue ou filet, qui n'est qu'un léger vice de conformation, auquel on remédie, si la projection de la langue et la succion sont gênées, par une section simple avec les ciseaux. Les adhérences anormales de la langue d'origine congénitale ont cependant été observées sur le plancher de la bouche, comme chez le sujet de l'observation LIV. Bouisson dit en avoir rencontré un cas; la langue semblait enclavée dans une dépression du plancher buccal. La succion et l'allaitement naturel étaient gênés, de même que la déglutition. Les détails fournis par Bouisson sont insuffisants,

et il est à peine démontré même que l'anomalie fût congénitale. Sernin rapporte, dans les *Mémoires de l'Académie de chirurgie,* un cas d'adhérence congénitale de la langue avec le plancher de la bouche tout à fait analogue à celui que nous avons rencontré. Il en fit la dissection, comme nous l'avons faite, de manière à libérer les deux côtés de la langue dans une étendue convenable.

On trouve encore dans les mêmes *Mémoires de l'Académie de chirurgie* deux observations d'ankyloglosse supérieur de Busset et de Lapie. La langue était appliquée exactement contre le palais et y semblait collée. On put, avec le doigt ou le manche de la spatule, rendre à la langue sa liberté et sauver les enfants en les mettant en état de prendre le sein.

On a observé des exemples d'adhérence latérale de la langue avec les gencives et même avec la face interne des joues. Bernard (de Moulins) a eu l'occasion de traiter un sujet chez lequel la langue était fixée à la face interne des joues par des adhérences épaisses et courtes sur une longueur de plus d'un pouce. Il fit la section de ces adhérences à l'aide de ciseaux mousses.

En résumé, la langue peut être atrophiée congénitalement, soit seule, soit en même temps que le maxillaire inférieur. On peut, au moins dans ce dernier cas, à cause de la coïncidence, admettre que cette anomalie est d'origine très précoce, embryonnaire même. Mais les faits qui nous sont connus ne nous en donnent pas la preuve.

On peut en dire autant des adhérences congénitales de la langue. Certaines d'entre elles peuvent avoir été produites très tôt. Mais une lésion de la bouche peut en être l'origine à une époque quelconque de la vie fœtale, comme, du reste, à tous les âges après la naissance.

Obs. LIV. — *Brièveté de la langue. Ankyloglosse.* — Lebenerais (Gustave), âgé de deux mois, est apporté à la consultation de l'hôpital Trousseau le 13 février 1882.

La langue est plus courte qu'elle ne devrait être ; elle n'arrive pas facilement jusqu'au bord alvéolaire. Au lieu d'être pointue, elle est arrondie à son extrémité. Le frein de la langue n'est pas trop court et ne met aucun obstacle à la projection de l'organe ; il n'est pas plus saillant qu'à l'ordinaire. Mais à droite et à gauche la langue adhère très largement au plancher de la bouche. De plus, la portion libre de la langue en avant du frein et sur les parties latérales est très peu développée. L'enfant prend difficilement le sein. La mère a remarqué qu'il passe la langue sous le mamelon et le serre entre les gencives. Le bout du sein est d'ailleurs très bien conformé.

*Opération.* — 1° Section au niveau du frein ; 2° détachement de la langue de chaque côté avec les ciseaux et le doigt dans une étendue d'un centimètre ; le résultat fut excellent.

## ATROPHIE CONGÉNITALE DU NEZ

Maisonneuve a publié à l'Académie des sciences, en 1855, l'observation d'une fillette de neuf mois née avec une absence complète de nez. Cette petite fille, forte et bien constituée pour le reste, n'offrait pas d'autre anomalie. La proéminence du nez manquait entièrement ; à sa place était une surface percée de deux petits pertuis ronds d'un millimètre de largeur et distants l'un de l'autre de trois centimètres. Cette malformation donnait au visage l'aspect le plus grotesque et, de plus, occasionnait une grande gêne de la respiration et, par suite, de la succion. C'est pourquoi Maisonneuve entreprit d'y remédier par un procédé spécial de rhinoplastie. On ne sait pas dans quelle mesure cette tentative opératoire fut suivie de succès au point de vue de l'esthétique et de la fonction respiratoire. Quoi qu'il en soit, le fait de Maisonneuve est un exemple curieux d'atrophie du bourgeon frontal, au moins dans sa partie antérieure.

Un enfant âgé de deux ans, amené à l'hôpital Trousseau en 1880, était affecté d'une atrophie partielle du nez (obs. LV). La difformité n'était devenue apparente qu'une quinzaine de jours après la naissance ; à partir de ce moment, on commença à remarquer que le nez s'écrasait. D'un examen minutieusement

fait, nous dûmes conclure à l'absence des os du nez. Le squelette de cet organe n'était représenté qu'en haut par les branches montantes du maxillaire supérieur unies l'une à l'autre sur la ligne médiane ; au-dessous, pas d'os propre du nez ; cet organe n'offrait aucune trace d'une affection ulcéreuse. De ce fait on peut rapprocher un autre cas d'atrophie, non plus du nez, mais de la région glabellaire. Une petite fille de cinq mois (obs. LVI), n'offrant rien d'anormal en aucune autre région, présentait quelques irrégularités du côté du crâne. La voûte était légèrement scaphoïdienne, et son ossification plus avancée que sur les enfants du même âge à l'état habituel. La fontanelle postérieure était fermée, et l'antérieure très rétrécie. Mais une fontanelle anormale existait au niveau de la glabelle ; elle était limitée en haut par les deux moitiés du frontal soudées ensemble et en bas par les os propres du nez. Lorsqu'on exerçait une légère pression avec le doigt à son niveau, on sentait les battements du cerveau. L'ossification du crâne tout entier était troublée chez cet enfant. La voûte crânienne semblait anormalement résistante et épaisse.

On ne saurait voir dans ce dernier cas une anomalie simple de la région glabellaire ; il s'agit de désordres beaucoup plus complexes, plus étendus, et résultant probablement d'une cause générale indéterminée. Si nous rapprochons le fait de la présence d'une fontanelle glabellaire de celui de l'absence des os du nez, c'est dans le but de faire ressortir que, dans un cas comme dans l'autre, on trouve un arrêt de développement localisé vers la racine du bourgeon frontal. Mais ce serait une hypothèse que d'avancer que ce sont deux anomalies du crâne de même nature, la pathogénie de l'une étant aussi obscure que celle de l'autre.

Obs. LV. — *Absence des os propres du nez.* — Laurence Laurent, âgée de deux ans, est apportée à la consultation de l'hôpital Trousseau le 3 février 1880.

Cette enfant est venue au monde avec un nez bien conformé. Au bout d'une quinzaine de jours on commence à remarquer que le nez s'écrase, et cette difformité a persisté jusqu'aujourd'hui. Ce qui frappe en regardant l'enfant, c'est l'enfoncement du dos du nez. A un examen plus détaillé on reconnaît que les os du nez font défaut. Le squelette de cet organe est représenté uniquement par les branches montantes du maxillaire, qui viennent s'unir sur la partie médiane.

Obs. LVI. — *Fontanelle glabellaire anormale. Fermeture prématurée de la fontanelle bregmatique.* — Une petite fille de cinq mois, apportée à la consultation de Cadet de Gassicourt, nous est présentée.

Elle est bien développée d'une manière générale. On ne voit rien d'anormal sur le tronc, ni sur la face, ni sur les membres. Le crâne, un peu saillant sur la ligne médiane, offre une conformation légèrement scaphoïdienne. La fontanelle postérieure n'est plus sensible; l'antérieure est très rétrécie et beaucoup moins large que sur les enfants du même âge.

Au-dessus de la racine du nez, entre les arcades sourcilières, sur la glabelle, en un mot, on sent au toucher une dépression circonscrite de chaque côté et en haut par le frontal, en bas par les os du nez. Cette fissure osseuse ou fontanelle glabellaire est assez large pour encadrer l'extrémité du pouce. A son niveau, on sent les battements du cerveau. Il n'y a pas de dépression à la vue là où l'on en sent une au toucher. Plus haut les deux moitiés du frontal se réunissent et se soudent; on ne peut constater aucune mobilité entre elles. La racine du nez n'est pas élargie; l'écartement des yeux n'est pas augmenté.

Les cheveux sont plus abondants et plus développés que d'habitude. Le crâne paraît plus dense, plus épais.

---

# CHAPITRE II

## ATROPHIES GRAVES DES BOURGEONS DE LA FACE
## CYCLOCÉPHALIE[1]

La cyclocéphalie résulte d'un trouble grave survenu dans le développement de la partie supérieure de la face et de la région antérieure de l'encéphale. Le bourgeon frontal, faisant défaut ou étant réduit à l'état rudimentaire, ne s'enclave pas, comme de coutume, entre les bourgeons maxillaires supérieurs; il se dévie en avant et en haut en s'isolant du reste de la face. L'appareil olfactif se présente dès lors sous la forme d'un appendice flottant ou trompe inséré à la partie inférieure du front. Aucun obstacle ne s'oppose donc plus au rapprochement des bourgeons maxillaires supérieurs; en l'absence des fosses nasales, ils s'accolent directement l'un à l'autre sur la ligne médiane par leur extrémité interne. Les deux fissures fronto-maxillaires, qui normalement descendent obliquement de l'orbite pour gagner l'orifice buccal, n'étant plus

1. On n'a pas décrit ici les cyclocéphaliens uniquement parce que ces êtres ont vécu parfois plusieurs jours et que leur existence pourrait peut-être par exception se prolonger davantage; tout autre est la raison déterminante de cette étude. D'un bout à l'autre de cet ouvrage, on s'est efforcé de faire ressortir cette idée qu'il y a un intérêt majeur à ne pas fragmenter les affections congénitales, pour ne faire ensuite qu'un examen des questions utiles au praticien seulement. Dans ces affections, l'enchaînement des faits est tellement soumis au développement, et les phases de ce développement sont si admirablement coordonnées, qu'il devient nécessaire de connaître aussi bien le plus léger trouble que la perturbation la plus grave. Chaque état morbide avec ses nuances nombreuses, depuis l'anomalie la plus atténuée jusqu'à la difformité la plus complexe, pouvant comprendre les monstruosités du même genre, offre dès l'abord l'intérêt spécial qui s'attache à toute question. Mais en outre il arrive très fréquemment qu'on ne parvient à interpréter le mécanisme ou la raison d'être de certaines anomalies qu'après avoir parcouru tout le champ de la série naturelle à laquelle elles appartiennent.

séparées par l'appareil olfactif, se réunissent en une seule fente à direction transversale dans la région orbitaire, puis elles se confondent dans le plan médian depuis l'orbite jusqu'à la bouche. Les deux orbites ne forment plus qu'une cavité commune, et les deux yeux, souvent arrêtés à une certaine phase de leur évolution, se rapprochent l'un de l'autre, se soudent et même se fusionnent en un seul globe. Du côté de l'encéphale, l'anomalie siège principalement sur la vésicule cérébrale antérieure, qui ne se développe que d'une manière très imparfaite et ne donne naissance qu'à un rudiment de cerveau.

En somme, développement incomplet ou nul de l'appareil olfactif, convergence excessive des maxillaires supérieurs, évolution déviée, rapprochement et même fusion des globes oculaires, état très imparfait du cerveau, telles sont les anomalies qui, à des degrés divers et avec des combinaisons variées, constituent les différents genres de cyclocéphalie.

*Anomalies de l'appareil olfactif.* — L'appareil olfactif se compose de deux parties : l'une faciale, comprenant le nez et les fosses nasales, l'autre constituée par un double pédicule nerveux : nerfs et bulbes olfactifs. Ces deux parties sont profondément modifiées dans la cyclocéphalie.

Le nez et les fosses nasales se développent, ainsi qu'on le sait, aux dépens du bourgeon frontal de l'embryon. Le squelette propre des fosses nasales, comprenant les cartilages du nez et de la cloison, les os propres du nez, les apophyses montantes des maxillaires supérieurs, l'ethmoïde, le vomer et une portion de l'intermaxillaire, provient de la même origine, ainsi qu'on l'a déjà exposé dans la description des fissures fronto-maxillaires. Or le bourgeon frontal tout entier est dévié de sa direction normale et avorté dans son évolution chez les cyclocéphales. L'anomalie qui en résulte porte donc sur l'appareil olfactif dans son ensemble, y compris la totalité de son squelette.

L'isolement de cet appareil sous la forme d'une trompe, premier caractère des cyclocéphales, est incomplet ou com-

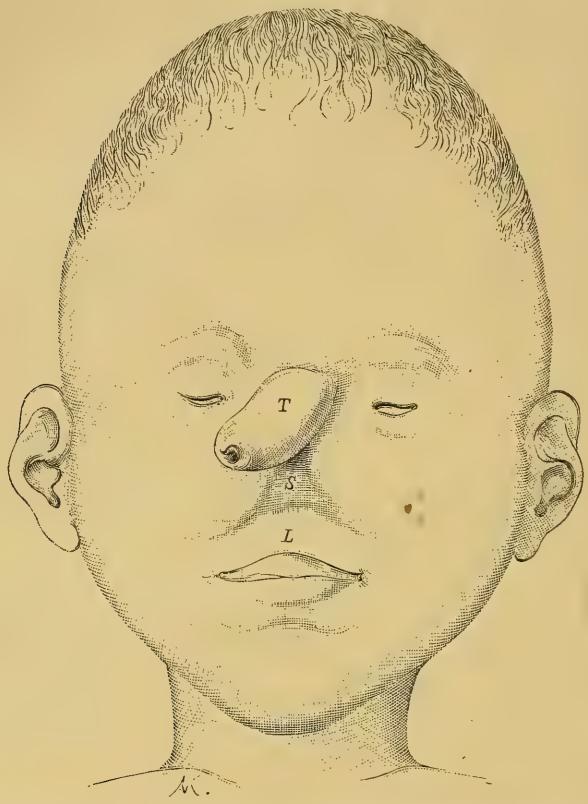


Fig. 35. — Cyclocéphale. — T, trompe nasale insérée entre les deux fentes palpébrales. — S, surface cutanée déprimée à la place du nez. — L, lèvre supérieure dépourvue de gouttière médiane. — Les fentes palpébrales sont très étroites, et les paupières rudimentaires (V. obs. LVIII).

plet. Dans le premier cas, la trompe nasale s'insère entre les deux orbites, sur un point plus ou moins élevé, à quelque distance du front; dans le second, son insertion se fait au niveau même de la région glabellaire. La forme et le volume de cet appendice offrent des variétés sans nombre.

Le plus habituellement, c'est un cylindre irrégulier, que l'on a comparé parfois à un pénis d'enfant, à un gland, à une bouteille, à un petit sac. Son extrémité adhérente offre en géné-

ral le même diamètre que sa partie moyenne; parfois elle se resserre en un pédicule court et étroit (obs. LX). Sur l'extrémité libre on aperçoit quelquefois deux orifices (obs. LIX et fig. 36); le plus souvent on n'en découvre qu'un, étroit, admettant un stylet ou une sonde cannelée. A cette narine rudimentaire fait ordinairement suite un canal qui s'étend dans

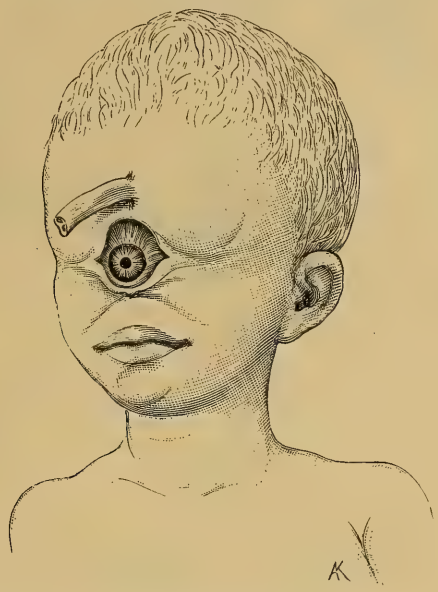

Fig. 36. — Cyclocéphale avec trompe (V. obs. LIX).

une partie ou dans la totalité de la trompe, et qui peut même aller plus loin sous la base du crâne; s'il s'agit d'une trompe insérée un peu bas (obs. LVIII et fig. 35), le trajet s'engage dans l'intervalle des deux yeux. Ce canal représente le vestige des narines; il est simple et non double, et on ne rencontre que rarement un cloisonnement partiel. Les trois cyclocéphales à trompe que nous avons examinés n'en offraient aucune trace. La cavité, réduite parfois à un simple trajet du même diamètre que l'orifice extérieur, se dilate souvent dans les parties profondes; ses parois, lisses et unies lorsqu'elle est étroite, donnent naissance, au contraire, lorsqu'elle est large, à des

prolongements lamelleux irréguliers rappelant sans aucun doute les cellules ethmoïdales et les cornets.

L'absence complète de tout vestige des fosses nasales correspond à un degré plus avancé de l'anomalie. La trompe, dé-

Fig. 37. — Cyclocéphale. — A, ouverture palpébrale circonscrite par quatre paupières, surface conjonctivale déprimée, absence du globe oculaire. — S, surface déprimée à la place du nez, qui fait défaut. — L, lèvre supérieure dépourvue de gouttière médiane. — C, sillon cruciforme du front au-devant du frontal perforé (V. obs. LXI).

pourvue de canal dans ce cas, se termine par une extrémité libre, arrondie ou même déprimée en cul de bouteille (obs. LX). Elle n'est alors pas considérable en général et peut être réduite à un tubercule du volume d'un pois ou d'un grain de chènevis (fig. 48). La trompe fait quelquefois défaut, ainsi que l'appareil olfactif extra-crânien; cela revient à dire que le bourgeon frontal n'a pas même commencé à se développer.

La peau qui revêt la surface de la trompe a le même aspect

que celle de la face; le canal intérieur est revêtu par une muqueuse dont il serait intéressant d'examiner la structure sur des pièces fraîches. Les autres éléments qui entrent dans la constitution de la trompe varient d'un sujet à un autre. Nous avons rencontré une fois (obs. XL) un appendice nasal remarquable par sa dureté et sa rigidité, caractère dû à la présence d'un axe cartilagineux. En général la trompe est molle, flexible, privée de tout squelette. On rencontre cependant quelquefois, surtout chez les animaux, un ou deux noyaux osseux qui occupent à la surface du front, dans le pédicule de la trompe, la place des os propres du nez. Tout le reste du squelette propre à l'appareil olfactif fait généralement défaut. On ne trouve aucune trace ni du vomer, ni de l'ethmoïde, ni, à plus forte raison, de l'intermaxillaire interne. L'ethmoïde manque même dans sa partie supérieure, et sa place reste inoccupée sur la base du crâne. Chez le sujet de l'observation LVIII, la partie profonde de la fosse nasale rudimentaire était revêtue extérieurement de tous côtés par une lamelle osseuse très mince, que nous avons prise pour un ethmoïde imparfaitement développé.

L'absence complète de la trompe a coïncidé, sur deux de nos cyclocéphales, avec une malformation curieuse du frontal (fig. 38 et 39). Cet os était perforé, dans sa partie antérieure et moyenne, d'un large orifice, assez régulièrement arrondi, au niveau duquel la face profonde de la peau était adhérente à la dure-mère. Caradec, qui avait observé un de ces sujets avant sa mort, dit que la région frontale était occupée par une tumeur pulsatile, probablement par une variété particulière d'encéphalocèle. Après la mort, la tumeur ayant disparu, on trouvait à sa place une dépression en forme de sillon (fig. 37). La perforation du frontal dans ces cas indique le degré le plus extrême de l'atrophie du bourgeon frontal, ou plutôt il semble que ce bourgeon ne se soit pas développé par suite de l'altération de la paroi crânienne chez l'embryon.

La trompe nasale des cyclocéphales reçoit-elle des rameaux

sensitifs du trijumeau? Une dissection minutieuse sur des pièces fraîches serait nécessaire pour élucider cette question; elle n'a pas été faite, que nous sachions. Quant aux nerfs olfactifs, nous les avons cherchés sur trois cyclocéphales humains sans en trouver aucune trace; les bulbes olfactifs faisaient aussi en-

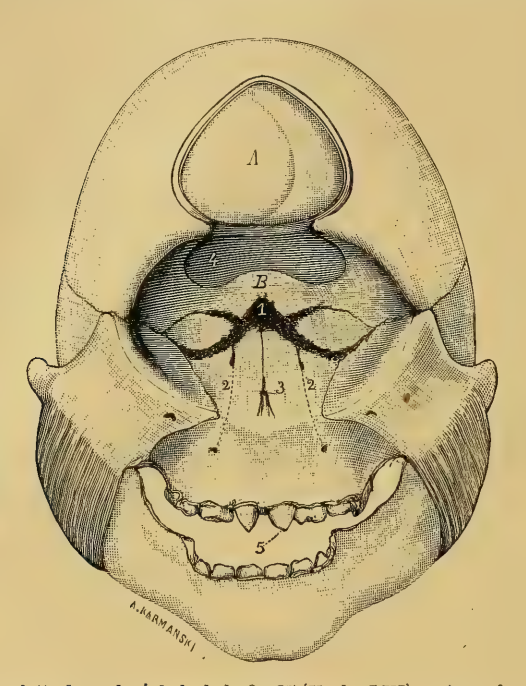


Fig. 38. — Squelette du cyclocéphale de la fig. 37 (V. obs. LXI). — A, perforation du frontal laissant voir l'extrémité antérieure du cerveau. — B, orbite unique. — 1, trou optique confondu avec les fentes sphénoïdale et sphéno-maxillaire. — 2, face supérieure du maxillaire supérieur, gouttière et canal sous-orbitaires. — 3, fossette à l'extrémité antérieure de la suture intermaxillaire. — 4, voûte orbitaire, en partie membraneuse. — 5, canine.

tièrement défaut. Il en était de même sur deux fœtus de porcs que nous avons pu examiner. Les seules connexions que nous ayons trouvées entre l'encéphale et la racine de la trompe étaient constituées par des vaisseaux; encore ne sont-elles pas constantes. Souvent l'extrémité antérieure du cerveau rudimentaire n'est rattachée par aucune espèce de lien à la base du crâne au niveau du frontal, là où l'on devrait trouver les nerfs et les bulbes olfactifs.

Nous avons pu examiner histologiquement une moitié de la trompe nasale d'un cyclocéphale sur une pièce du musée Dupuytren. Voici le résultat de cet examen : une coupe transversale présente la forme d'un croissant. Sur le bord convexe de ce croissant se trouve la peau, dont l'épiderme est tombé par le fait de la macération, et dans laquelle on voit des follicules pileux et des glandes sébacées. Certains follicules pileux sont en voie de développement et encore dépourvus de poils; d'autres sont normaux et présentent, annexé à leur partie profonde, le follicule du poil de remplacement. On distingue aussi un certain nombre de glandes sudoripares en voie de développement : elles consistent en un long conduit qui aboutit, sous la peau, à un peloton rudimentaire. La partie profonde du derme contient des éléments embryonnaires en abondance.

Au-dessous du derme on voit le pannicule adipeux qui, sur les parties latérales, est doublé de faisceaux musculaires coupés transversalement. Plus profondément se trouve un tissu conjonctif très lâche, renfermant plusieurs vaisseaux volumineux et dans lequel sont disséminés quelques faisceaux musculaires striés. Ces faisceaux apparaissent suivant leur longueur; quelques-uns, s'insinuant entre les pelotons du pannicule adipeux, vont se perdre dans la profondeur du derme.

Sous la couche précédente se trouve le squelette de la trompe, représenté par une lamelle un peu sinueuse de cartilage plongée au milieu de faisceaux fibreux.

Enfin dans la concavité du croissant est une couche conjonctive contenant des faisceaux fibreux et dans laquelle se voient des glandes acineuses ramifiées, dont les conduits excréteurs se dirigent vers le bord convexe de la coupe. Celui-ci est dépourvu d'épithélium (tombé sans doute à cause de la macération).

*Anomalies de l'appareil de la vision.* — I. Geoffroy Saint-Hilaire a distingué les cyclocéphales en deux sous-classes, sui-

vant qu'ils ont deux orbites distinctes ou une seule. La réunion complète des deux cavités orbitaires résulte directement de l'absence des fosses nasales qui forment normalement la cloison interorbitaire. Lorsqu'une portion des fosses nasales persiste, les deux orbites sont plus ou moins imparfaitement séparées, ainsi que nous l'avons vu sur le sujet de l'observation LVIII, où une fosse nasale rudimentaire faisant suite au canal de la trompe s'enfonçait au-dessous de la base du crâne, à laquelle elle se rattachait solidement.

L'ethmoïde, représenté dans ce cas par une simple lamelle osseuse, circonscrivait un canal complet; ses deux moitiés, soudées l'une à l'autre par leur bord inférieur, ne contractaient aucune adhérence avec les maxillaires supérieurs. Le plancher de l'une des orbites se continuait directement avec celui de l'autre sans interruption ; la cavité de la fosse nasale exclusivement interorbitaire ne descendait pas dans l'intervalle des deux maxillaires supérieurs, qui s'étaient accolés directement l'un à l'autre sur la ligne médiane. La trompe enlevée avec son prolongement profond, les deux cavités orbitaires se confondaient en réalité en une seule. La séparation des deux loges oculaires est trop incomplète pour que l'on puisse admettre la distinction des deux orbites sur le squelette; mais d'un autre côté elle a suffi pour empêcher le rapprochement des deux globes oculaires, qui a la plus grande tendance à se produire lorsque le canal de la trompe n'offre pas de prolongement profond.

Toutefois on est à peine fondé à admettre la distinction faite par Geoffroy Saint-Hilaire entre les cyclocéphales à une orbite et les cyclocéphales à deux orbites. Car il n'est pas douteux que l'on peut observer tous les degrés de malformations intermédiaires entre l'état normal des fosses nasales et leur absence totale, c'est-à-dire, au point de vue où nous nous plaçons, entre la séparation complète des deux orbites et leur réunion en une seule cavité. Le groupement des faits d'après l'étendue

du prolongement profond de la fosse nasale rudimentaire n'est établi que d'une manière artificielle et ne sert qu'à mettre en relief les degrés divers d'une même anomalie, ou plutôt l'un des éléments d'une malformation complexe ; or, l'état de l'appareil olfactif n'est pas seul à considérer dans la cyclocéphalie.

Nous croyons qu'on doit considérer l'orbite comme unique toutes les fois que, les deux maxillaires étant réunis l'un à l'autre sans interposition de fosses nasales à leur niveau, le plancher de l'orbite est continu d'un côté à l'autre. Ce caractère anatomique indique que le bourgeon frontal ne s'est pas uni aux bourgeons maxillaires supérieurs ; il appartient en propre à la cyclocéphalie. Et si au-dessus du plancher orbitaire on rencontre une cavité nasale plus ou moins développée, ou même si on n'en trouve pas, c'est là un détail d'importance secondaire en rapport avec le degré d'atrophie du bourgeon frontal.

La cavité orbitaire résultant de l'union des deux orbites offre une forme un peu variable. Tantôt elle est très allongée dans le sens transversal (fig. 41) ; tantôt, au contraire, sa base est assez régulièrement arrondie. Ses dimensions verticales sont souvent exagérées, ce qui n'est nullement en rapport avec le volume des yeux, car on peut trouver une orbite très large chez un cyclope anophthalme (fig. 38 et 39 et obs. LVII et LXI).

La cavité orbitaire unique des cyclocéphales est en réalité formée par des surfaces osseuses appartenant aux deux orbites. Sur le plancher on trouve : de chaque côté et en dedans, les deux maxillaires supérieurs avec la gouttière et le nerf sous-orbitaires ; en dehors, les os malaires. La voûte, presque toujours incomplète, est constituée à peu près exclusivement par les surfaces orbitaires des frontaux, entre lesquelles un orifice moyen plus ou moins large, occupant la place de l'ethmoïde, fait communiquer le crâne avec l'orbite ; la dure-mère ferme

cette ouverture. Les petites ailes du sphénoïde, déviées en avant et déformées, circonscrivent en arrière et de chaque côté cette solution de continuité. Le trou optique, unique d'habitude, quelquefois double, est souvent confondu en avant avec l'espace ethmoïdal (fig. 38 et 39). Les fentes sphénoïdale et sphéno-maxillaire occupent de chaque côté une situation analogue à celle de l'état normal.

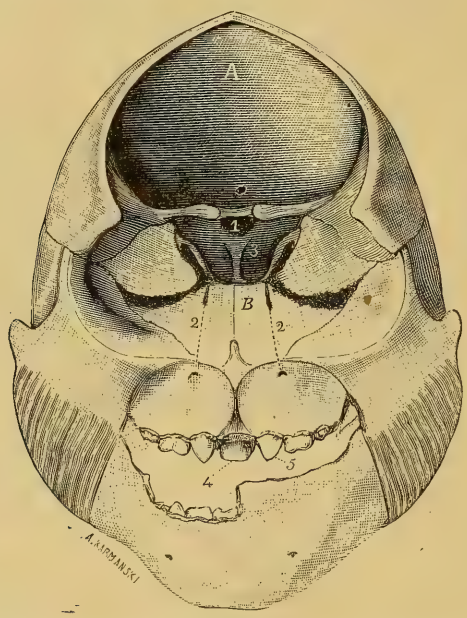


Fig. 39. — Squelette de la face d'un cyclocéphale. — A, large ouverture du frontal laissant voir la cavité crânienne. — B, orbite unique. — 1, trou optique unique et médian. — 2, 2, face orbitaire du maxillaire supérieur. — 3, face inférieure du sphénoïde. — 4, incisive médiane. — 5, canine.

A la réunion des deux orbites se rattache le rapprochement, la soudure et enfin, à un dernier degré, la fusion des deux globes oculaires. Lorsque ces organes ne forment qu'une seule masse, il est souvent encore facile d'y distinguer les deux yeux ; les deux cornées peuvent rester distinctes, séparées par une bandelette de conjonctive. A un degré plus avancé, les deux cornées sont réunies en une seule allongée transversalement. Les deux iris se rapprochent de la même manière. Séparées ou réunies

selon le degré de fusion, les deux pupilles restent parfois distinctes sur une seule membrane irienne. Les variétés de conformation que l'on constate à simple vue sont en rapport avec les anomalies correspondantes du côté des cavités oculaires. Les deux globes, quoique soudés l'un à l'autre, sont souvent isolés l'un de l'autre par une cloison complète. Ils ont alors chacun leurs organes propres, cristallin, choroïde, etc. La cloison disparaissant, la fusion réelle est constituée d'une manière plus ou moins parfaite. Il en est des yeux comme des orbites; quelque intime que soit leur union, l'œil, en apparence unique, est toujours formé d'éléments appartenant aux deux yeux. La cornée, l'iris, la choroïde, ont deux moitiés symétriques, dépendant : l'une de l'œil droit, l'autre de l'œil gauche. Nous avons rencontré deux cristallins dans une cavité oculaire non cloisonnée.

A la soudure et à la fusion des yeux correspond l'union des nerfs optiques. Si les deux globes oculaires sont distincts ou seulement en contact l'un avec l'autre, les deux nerfs optiques restent séparés ou incomplètement unis sur une partie de leur longueur près du trou optique. Lorsqu'il n'y a qu'un seul globe oculaire, il n'y a plus qu'un nerf optique.

Nous avons supposé jusqu'ici que les deux yeux suivent leur évolution entière, quoique d'une manière anormale ; or ce fait est loin d'être la règle. Il y a souvent un arrêt de développement du globe oculaire ou du nerf optique, et quelquefois des deux à la fois. L'étude des cyclocéphales permet même d'assister aux différentes phases du développement de l'œil. Le globe oculaire faisait défaut chez le cyclocéphale de Caradec, et le nerf optique ne dépassait pas le trou optique. Au-dessous du cerveau, très imparfait sur ce sujet, entre ce cerveau et les pédoncules cérébraux, se détachait sur la ligne médiane un petit cylindre nerveux arrondi qui, passant au-dessus de la selle turcique, arrivait au-devant du sphénoïde antérieur à l'entrée du trou optique. Ce rudiment de nerf optique se terminait par une extrémité arrondie entourée

d'une capsule à laquelle il n'adhérait que faiblement. Le sujet de l'observation LXI (fig. 37) est aussi anophthalmique, et chez lui le nerf optique se présente exactement dans le même état d'arrêt de développement que sur le cyclope de Caradec ; il consiste en un cordon simple, médian, qui se détache de la face inférieure d'une masse nerveuse informe représentant le cerveau, et il s'avance obliquement de haut en bas vers le trou optique, où il se termine par une extrémité arrondie facile à détacher des tissus adjacents. Sur un autre sujet (fig. 35), les deux yeux étaient distincts et séparés l'un de l'autre par un vestige de fosses nasales, mais ils n'existaient qu'à un degré de développement très incomplet. Chacun d'eux formait un petit sac du volume d'une groseille, dont la cavité ne contenait aucun organe déterminé. La cornée n'était pas distincte de la sclérotique ; le cristallin faisait défaut.

L'œil double des cyclopes reste constamment à découvert. L'orifice palpébral qui l'encadre ne peut pas se fermer; il a la forme d'un losange à grand diamètre transversal dont chaque côté correspond à une paupière rudimentaire. Il y a donc quatre paupières : deux supérieures et deux inférieures. Ces dernières, qui forment les deux côtés inférieurs du losange, se terminent en dedans sur la ligne médiane en se réunissant au-dessous d'une petite saillie caronculaire commune aux deux côtés. Les deux paupières supérieures ne forment qu'une partie du contour supérieur de l'orifice; elles n'arrivent pas à se réunir sur la ligne médiane; leur intervalle est occupé par un repli cutané que l'on distingue des paupières proprement dites par l'absence de cils. Chaque paupière est constituée non par un voile membraneux, mais par un simple bourrelet, ce qui explique pourquoi l'œil ne peut être recouvert ; et ce fait donne aux cyclopes une physionomie étrange.

Valude et Vassaux[1] ont trouvé un point lacrymal et un

1. Valude et Vassaux, *Note sur l'œil d'un cyclope : Archives d'ophthalm.*, 1888, t. VIII, p. 5.

canalicule lacrymal sur une seule des paupières d'un cyclocéphale.

Sur les pièces que nous avons examinées, la cavité orbitaire était d'une largeur hors de proportion avec le volume des globes oculaires; aussi le tissu cellulo-adipeux y était-il très abondant. Les muscles moteurs de l'œil double, volumineux et de structure normale, y sont plus nombreux que sur un œil normal et moins nombreux que sur les deux yeux isolés. Une de nos pièces anatomiques comprend deux élévateurs des paupières, deux droits supérieurs, deux droits inférieurs, deux droits externes et un oblique (fig. 44, p. 459). Il existait en outre quelques faisceaux musculaires non groupés en faisceaux réguliers et affectant surtout une direction transversale. Chaque œil avait ses deux muscles droits, supérieur et inférieur, et son droit externe. Les muscles droits internes avaient disparu par suite de la soudure des globes oculaires et des nerfs optiques; les muscles obliques étaient incomplets et irréguliers.

*Anomalies des maxillaires supérieurs.* — Par suite de l'absence du bourgeon frontal à sa place normale, les deux maxillaires supérieurs, malgré un certain degré d'atrophie, convergent l'un vers l'autre et se réunissent directement par leur extrémité interne. Il en résulte des modifications curieuses dans la conformation de la lèvre supérieure et du maxillaire. Les auteurs avancent que la lèvre supérieure des cyclocéphaliens présente sa configuration ordinaire. Ce n'est pas entièrement exact. La lèvre paraît, il est vrai, avoir ses dimensions normales, et on n'y trouve aucune trace de fissure; mais la gouttière verticale médiane, qu'on voit d'habitude au-dessous de la sous-cloison, a disparu. Nous avons du reste dit, à propos du bec-de-lièvre, que la portion de lèvre répondant à cette gouttière appartenait au bourgeon frontal.

Les maxillaires supérieurs, très peu volumineux, sont cons-

titués par deux masses d'os spongieux, et on n'y rencontre pas de trace de sinus. Leur mode d'union sur le plan médian n'est pas partout le même. En avant, au niveau et au-dessus du bord alvéolaire, il y a une véritable soudure d'un côté à l'autre ; en arrière des maxillaires, les deux os palatins ne forment

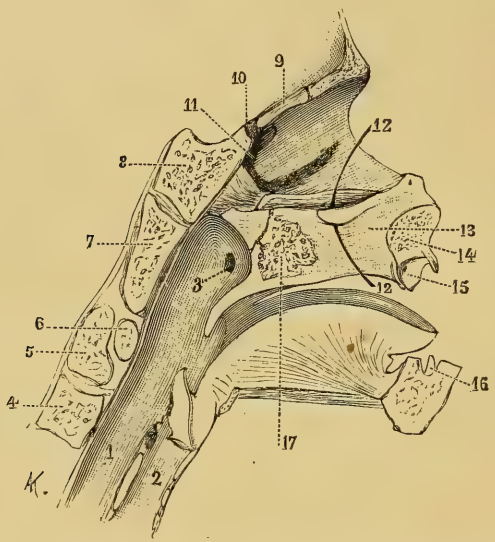


Fig. 40. — Coupe verticale médiane de la face chez un cyclocéphalien. Sujet de la figure 35 (obs. LVIII). — 1, pharynx. — 2, larynx. — 3, orifice de la trompe d'Eustache. — 4, troisième vertèbre cervicale. — 5, axis. — 6, atlas. — 7, apophyse basilaire. — 8, sphénoïde. — 9, petite aile du sphénoïde déviée en avant. — 10, trou optique unique et médian. — 11, fente sphénoïdale. — 12, 12, stylet passant au-dessous d'une mince lamelle osseuse rattachée à la face interne du maxillaire et paraissant représenter un cornet inférieur rudimentaire. — 13, face interne du maxillaire supérieur revêtue d'une membrane fibreuse. — 14, région alvéolaire au niveau de laquelle les deux maxillaires sont soudés ensemble. — 15, alvéole de l'incisive médiane supérieure formé par un os intermaxillaire distinct. Un sillon sépare cet intermaxillaire du maxillaire proprement dit en avant et en arrière. — 16, maxillaire inférieur. — 17, coupe médiane des os palatins formant une seule masse osseuse.

qu'un noyau osseux médian. Entre les palatins et le bord alvéolaire, sur la ligne médiane, une membrane mince sépare les deux maxillaires l'un de l'autre sur toute leur hauteur, depuis le plancher de l'orbite jusqu'à la voûte palatine. Une coupe histologique de cette membrane montre au centre une lame de faisceaux fibreux épais et denses contenant des vaisseaux. De chaque côté de cette lame fibreuse existe une cou-

che conjonctive avec des faisceaux plus petits et moins serrés. D'un côté on voit en un point de la surface les vestiges d'un revêtement épithélial à cellules polyédriques. Il n'est pas douteux qu'une grande partie de ce revêtement a été détruite par la macération. La présence d'un épithélium sur la membrane qui sépare les deux maxillaires s'explique facilement, puisque cette membrane ne représente pas autre chose qu'un vestige de la muqueuse nasale. Quoi qu'il en soit, les maxillaires supérieurs restent indépendants l'un de l'autre sur la plus grande partie de leur face interne, et cette face est régulière et lisse; on y trouve cependant de chaque côté une lamelle osseuse mince, adhérente seulement par son bord antéro-supérieur et paraissant figurer un vestige du cornet inférieur (V. fig. 40); mais ce n'est là qu'une interprétation un peu gratuite.

A l'extrémité antérieure de la suture bimaxillaire, sur le plancher de l'orbite, on trouve constamment une fossette minime, qui pourrait être prise pour une ébauche du canal lacrymal; mais elle nous semble figurer plutôt l'orifice osseux antérieur des fosses nasales entièrement effacé.

La voûte palatine, très réduite dans toutes ses dimensions, n'était fissurée sur aucun des sujets que nous avons examinés. Recouverte par sa couche fibro-muqueuse, elle n'offre plus de concavité, et sa surface est irrégulière. Une saillie antéro-postérieure occupe la ligne médiane et est circonscrite de tous les côtés par un sillon étroit. Plus en dehors, on trouve une nouvelle saillie également antéro-postérieure, puis le bord alvéolaire. Cette configuration offerte par la muqueuse nous a paru constante. La voûte osseuse mise à nu offre des particularités analogues, c'est-à-dire : une crête médiane saillante d'un ou deux millimètres, deux sillons latéraux, puis une surface rugueuse et saillante bordant le côté interne de la gouttière alvéolaire.

Le voile du palais est bien conformé. L'arrière-cavité des fosses nasales, assez bien développée, se termine au-dessus du

voile du palais par un cul-de-sac arrondi dans lequel s'ouvre de chaque côté la trompe d'Eustache (fig. 40). La cavité buccale étant nécessairement diminuée de capacité, la langue y est difficilement contenue, et elle fait souvent issue entre les lèvres, surtout chez les animaux. Le maxillaire inférieur a ses dimensions et sa forme normales, contrairement à ce que nous venons de voir pour le maxillaire supérieur.

*Anomalie des incisives supérieures et de l'intermaxillaire.* — Le maxillaire inférieur est pourvu d'un système dentaire complet et en général régulier. Une fois nous avons rencontré deux incisives inférieures soudées ensemble, anomalie qui n'a rien de spécial aux cyclopes.

Le bord alvéolaire supérieur et son système dentaire sont incomplets au niveau de l'intermaxillaire et des incisives. Si l'on adopte les données classiques de l'embryologie, on doit admettre *à priori* qu'en l'absence du bourgeon frontal l'intermaxillaire et les incisives qui prennent naisance sur lui doivent manquer. Effectivement, un grand nombre de sujets sont entièrement privés et d'intermaxillaire et d'incisives supérieures. Les auteurs qui ont avancé que les cyclocéphales portent trois incisives (Hannover[1]) ont sans nul doute confondu les canines avec les incisives. En tout cas, nous n'avons trouvé ces trois incisives ni sur cinq cyclopes humains, ni sur les animaux cyclopes. L'anomalie qui nous a paru la plus commune est l'absence complète des incisives supérieures et de l'intermaxillaire (trois fois sur cinq cyclopes humains). Mais elle n'est pas constante, et on rencontre souvent, soit chez les animaux, soit chez l'homme, une incisive médiane implantée sur un os intermaxillaire. I. Geoffroy Saint-Hilaire connaissait cette incisive médiane chez les animaux; elle a été signalée par plusieurs auteurs (Robin et Davaine, Dareste, etc.). Nous l'avons ren-

1. Hannover, *Congrès international des sciences médicales de Copenhague*, 1884.

contrée deux fois sur cinq cyclopes humains examinés par nous. Sa présence est très fréquente chez les cochons cyclocéphales, ainsi que nous avons pu le voir sur les pièces conservées au Muséum.

Cette dent est exactement médiane, et on ne peut la rattacher à l'un des maxillaires plutôt qu'à l'autre. Déjà Geoffroy Saint-

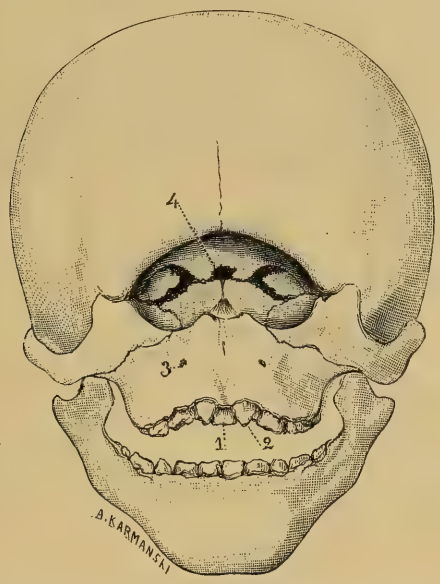


Fig. 41. — Squelette d'un cyclocéphale, sujet de la figure 35 (obs. LVIII). — 1, incisive médiane supérieure. — 2, canine. — 3, trou sous-orbitaire. — 4, trou optique unique et médian au sommet de l'orbite unique.

Hilaire la considérait comme formée par la fusion de deux incisives appartenant l'une au côté droit, l'autre au côté gauche. Dans certains cas, ce caractère de dent double est démontré par la forme même de la dent; il en était ainsi chez un poulain cébocéphale observé par Dareste [1]. Chez les deux fœtus humains examinés par nous qui portaient cette incisive, sa forme était à peu près celle d'une dent simple. La seule particularité à signaler était la présence de deux petites gouttières verticales

1. Dareste, *Sur un Cas de cébocéphalie observé chez un poulain : Journal de l'anatomie et de la phys.*, 1885, t. XXI, p. 346.

sur la face postérieure de la couronne, caractère de peu de valeur en lui-même.

L'examen attentif du bourgeon dentaire et de la cavité alvéolaire nous a fourni, au contraire, la preuve que dans l'espèce humaine, comme chez les animaux, l'incisive médiane supérieure des cyclopes est une dent double. En effet, en décollant avec précaution le bourgeon dentaire de l'alvéole, nous avons trouvé deux pédicules vasculo-nerveux se portant l'un vers le côté droit, l'autre vers le côté gauche, et pénétrant chacun dans un canalicule osseux particulier que lui offrait l'alvéole à droite et à gauche (fig 42). Cette incisive médiane et double

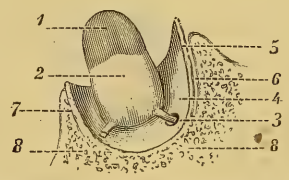


Fig. 42, demi-schématique, représentant l'incisive médiane supérieure des figures 40 et 41 et une coupe antéro-postérieure de son alvéole. — 1, incisive. — 2, bourgeon dentaire avec ses deux pédicules vasculo-nerveux. — 3, pédicule gauche s'engageant dans son canal osseux. — 4, alvéole formé d'un îlot osseux distinct, véritable os intermaxillaire. — 5, partie postérieure de l'alvéole. — 6, sillon séparant l'alvéole incisif ou os intermaxillaire du maxillaire supérieur. — 7, même sillon de séparation plus étroit en avant. — 8, coupe du maxillaire supérieur.

est supportée par un os intermaxillaire également médian et double. La présence de cet os est on ne peut plus facile à démontrer chez les fœtus de porcs cyclocéphaliens et, d'une manière générale, chez les animaux dont l'os intermaxillaire est indépendant au moment de la naissance (fig. 43). Dareste a trouvé un intermaxillaire sur le poulain cyclope qu'il a étudié; mais il a considéré ce fait comme exceptionnel. Nous croyons que la présence d'un intermaxillaire est, au contraire, la règle lorsqu'il y a une incisive médiane, conformément à cette loi anatomique d'après laquelle les incisives supérieures naissent toutes et toujours sur l'intermaxillaire. Si cet os fait défaut, c'est que le travail d'ossification est trop peu avancé au moment où l'on examine l'anomalie. Nous avons trouvé un intermaxillaire

supportant l'incisive médiane sur deux fœtus de porcs cyclocéphaliens. Le noyau osseux constituant l'intermaxillaire occupait seulement la face postérieure de la dent; il était nettement séparé des maxillaires par une couche de tissu fibreux (fig. 43). Son existence propre est donc hors de doute chez

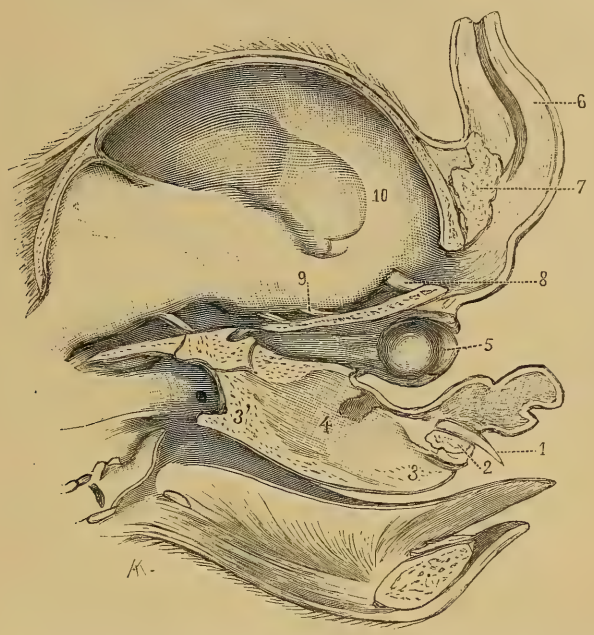


Fig. 43. — Coupe médiane de la face chez un cochon cyclocéphalien. — 1, incisive médiane supérieure. — 2, os intermaxillaire entièrement isolé, rattaché au maxillaire supérieur par du tissu fibreux. — 3, 3, face interne du maxillaire supérieur. — 4, coupe de l'os palatin. — 5, globe oculaire. — 6, trompe nasale implantée sur le front. — 7, noyau osseux de la base de la trompe. — 8, pédicule vasculaire pénétrant dans la trompe. — 9, nerf optique. — 10, cerveau.

les animaux. Chez les cyclocéphaliens humains, la constatation du même fait est plus délicate, parce que normalement l'intermaxillaire est soudé au maxillaire et confondu avec lui dès l'époque de la naissance. Cependant l'examen attentif d'une coupe médiane et antéro-postérieure traversant l'alvéole de l'incisive montre clairement que cet alvéole est constitué par une lamelle osseuse spéciale, distincte des maxillaires supérieurs, laquelle n'est pas autre chose qu'un véritable os inter-

maxillaire; mais cet os n'est pas entièrement séparé des maxillaires : il lui est soudé supérieurement, tandis qu'en avant et en arrière il est entouré d'un sillon étroit et profond comblé de tissu fibreux; l'isolement est très net surtout en arrière. De chaque côté, l'os incisif également libre sépare l'alvéole de l'incisive de la gouttière alvéolaire commune aux autres dents, canines et molaires (V. fig. 40 et 42).

Les faits que nous venons d'exposer établissent la présence fréquente d'une incisive médiane double sur le maxillaire supérieur des cyclocéphales, soit dans l'espèce humaine, soit chez les animaux. Cette dent est implantée sur un os intermaxillaire. Tout cela, on le voit, est en contradiction avec les données classiques, puisque d'une part on admet que l'os intermaxillaire est du domaine du bourgeon frontal, et que d'autre part le bourgeon frontal fait défaut chez les cyclocéphaliens. Nous avons déjà montré ailleurs comment ces notions éclairent d'un jour nouveau les théories pathogéniques du bec-de-lièvre sur le point spécial qui concerne l'incisive précanine. L'ancienne théorie de Gœthe et la nouvelle d'Albrecht étaient d'accord pour attribuer l'incisive précanine et l'intermaxillaire externe qui la porte au bourgeon nasal externe. Déjà la présence de l'incisive précanine sur la lèvre externe de la fissure fronto-maxillaire fournissait un argument contraire à cette opinion. Ce que nous avons constaté dans la cyclocéphalie vient établir d'une manière absolue, à notre avis, que l'incisive externe et son intermaxillaire naissent non pas dans le territoire du bourgeon frontal, mais bien sur le bourgeon maxillaire supérieur.

*Anomalies des muscles de la face.* — La dissection des muscles de la face chez les cyclopes montre quelques particularités intéressantes. Les muscles du menton, les buccinateurs, les zygomatiques, les orbiculaires des lèvres, sont normaux. Il nous a été impossible de distinguer nettement le releveur super-

ficiel de la lèvre supérieure, son releveur profond, les muscles de l'aile du nez et le myrtiforme. Tous ces muscles étaient

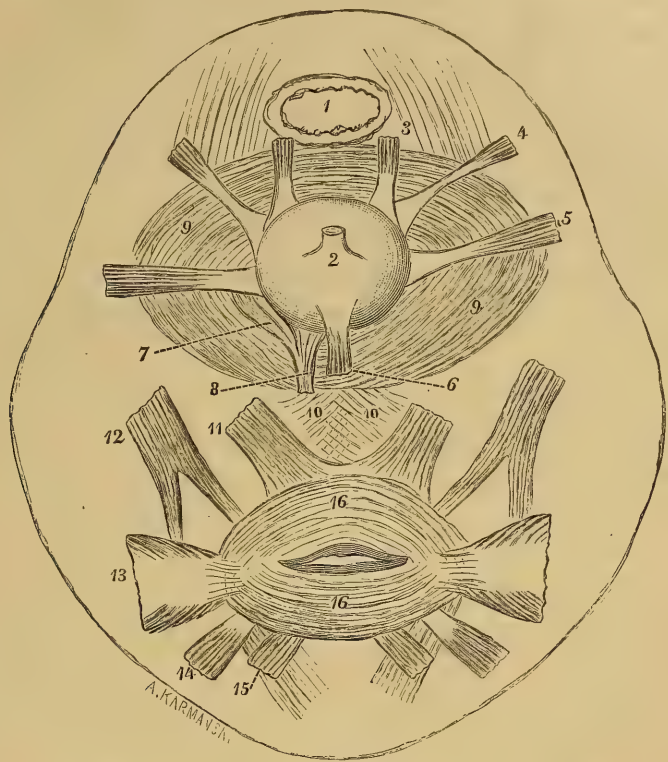


Fig. 44. — Cyclocéphale, sujet de la figure 37 (obs. LXI). Vue postérieure des muscles de la face, les parties molles de la face ayant été détachées du squelette et disséquées d'arrière en avant. — 1, surface au niveau de laquelle la peau du front adhère à la dure-mère à travers une perforation du frontal. Les muscles frontaux sont situés de chaque côté de cette surface. — 2, globe oculaire et nerf optique. — 3, muscle droit supérieur du globe oculaire. — 4, muscle élévateur de la paupière supérieure. — 5, muscle droit externe. — 6, muscle droit inférieur du côté droit. — 7, faisceau d'un muscle oblique rattaché au muscle droit inférieur du côté gauche. — 8, muscle droit inférieur gauche. — 9, muscle orbiculaire des paupières. — 10, couche mince de fibres musculaires entre-croisées sur la ligne médiane à la place où devrait être le nez. — 11, faisceau musculaire représentant les muscles releveurs de la lèvre supérieure confondus ensemble. — 12, grand et petit zygomatique réunis supérieurement en un seul faisceau. — 13, muscle buccinateur. — 14 et 15, muscle triangulaire des lèvres, muscle carré du menton et muscle de la houppe du menton. — 16, muscle orbiculaire des lèvres.

réunis en une seule couche mal limitée sur la pièce que nous avons disséquée. Au-dessus de la lèvre supérieure, dans l'intervalle qui la sépare des paupières, c'est-à-dire à la place

laissée libre par l'absence du nez, nous avons trouvé une couche de fibres musculaires entre-croisées sur la ligne médiane, représentant sans doute à l'état d'ébauche les muscles destinés au nez lui-même. Ces muscles nous paraissent ici, comme à l'état normal, naître d'abord dans le bourgeon maxillaire, et ils pénètrent ensuite dans le bourgeon frontal, comme du reste les ramifications du nerf facial qui les accompagnent.

Chacune des quatre paupières a son orbiculaire propre. Les deux orbiculaires inférieurs se distinguent assez nettement l'un de l'autre au niveau du raphé médian. Les deux orbiculaires supérieurs se continuent au contraire directement d'un côté à l'autre.

Les muscles frontaux, très minces et très pâles, sont séparés l'un de l'autre sur notre sujet par une adhérence de la peau avec la dure-mère.

*Anomalies du crâne et de l'encéphale.* — Le crâne des cyclocéphaliens est remarquable par le degré avancé de son ossification. A la naissance, les sutures sont serrées, les fontanelles très étroites ou complètement effacées. La boîte crânienne dans son ensemble est d'une dureté exceptionnelle, et chaque os pris en particulier est plus solide, plus épais, plus dense que chez un nouveau-né à l'état normal.

Le volume du crâne est diminué. Chez certains fœtus (Caradec[1], Eustache[2]), il y a un contraste frappant entre l'exiguïté de la tête et l'énorme développement du tronc en longueur ou en largeur. Caradec, par exemple, trouve un diamètre inio-frontal de $0^m,07$, un diamètre bimalaire de $0^m,065$, un diamètre bimastoïdien de $0^m,062$, puis un diamètre biacromial de $0^m,135$, un diamètre pelvien, d'une crête iliaque à l'autre, de $0^m,12$. On comprend aisément que ces changements dans les proportions

1. Caradec, *Relation d'un cas de monstruosité : Mém. de la Soc. de biol.*, 1867, 4e s., t. III, p. 118.
2. Eustache, *Archives de tocologie*, 1884, p. 309.

des diverses régions du fœtus modifient profondément les conditions normales de l'accouchement, et, en effet, on a été souvent obligé de pratiquer la version.

Le crâne est en outre altéré dans les proportions de ses différentes parties : la région frontale est rétrécie habituellement, surtout dans le sens transversal. Les principales malformations osseuses siègent en avant sur la voûte et sur la base. Le frontal est toujours petit, ses deux moitiés sont inégales. La suture qui les réunit est souvent irrégulière et déviée, partiellement ossifiée dans certains cas. Nous ne ferons que mentionner la perforation antérieure, plus ou moins large, qui complique parfois l'absence complète de nez dont nous avons parlé précédemment.

Il n'y a pas à insister non plus sur l'absence de l'ethmoïde.

Le sphénoïde est altéré surtout en avant. Le sphénoïde antérieur est atrophié ; son corps disparaît au point d'amener la fusion des deux trous optiques. Les petites ailes se dévient d'arrière en avant par leur extrémité externe et se déforment notablement.

Les pièces osseuses situées plus en arrière sont moins modifiées, et leurs altérations constituent des caractères moins typiques. Les pariétaux sont habituellement larges et très avancés dans leur ossification. L'occipital est souvent irrégulier ; sa portion épactale est parfois distincte, et nous l'avons vue former un angle aigu avec la partie sous-jacente.

Du côté de la cavité crânienne, on est frappé de l'étroitesse des fosses sphénoïdales, de l'effacement presque complet de l'étage frontal, et de la largeur, au contraire, de l'étage occipital. Cette disproportion cadre avec les anomalies de l'encéphale et des méninges.

Tous les auteurs qui ont eu l'occasion d'examiner le cerveau des cyclopes ont constaté son atrophie. Cet organe est réduit à une masse de tissu nerveux du volume d'une noix ou d'une mandarine, remplissant seulement la concavité du frontal,

qu'elle dépasse plus ou moins en arrière. Les deux hémisphères sont confondus, et on ne trouve à leur surface que quelques sillons vasculaires superficiels. L'un de ces sillons, sur le sujet de la figure 45, avait une direction antéro-postérieure et paraissait correspondre à une scissure interhémisphérique non développée profondément. Les circonvolutions manquent ou sont à peine esquissées.

A la coupe on ne distingue pas la substance grise de la substance blanche. Les ventricules peuvent faire entièrement défaut (obs. LXI); mais le plus souvent il y a un ventricule non cloisonné et distendu indiquant un certain degré d'hydrocéphalie. Même avec cette lésion, le cerveau ne remplit pas le crâne; il est séparé de la dure-mère par une quantité variable de liquide sous-méningé.

La face inférieure du cerveau est rattachée par un pédicule assez étroit à la partie supérieure de l'axe encéphalo-médullaire. Le corps strié n'est pas distinct du cerveau. Nous avons trouvé, au contraire, les couches optiques et les pédoncules du cerveau formant une masse isolée avec un volume assez considérable, et réunis les uns aux autres par leur face interne; le ventricule moyen n'existait pas.

Les parties sous-jacentes, protubérance, tubercules quadrijumeaux, cervelet, bulbe, sont dans leur état normal. Le cervelet est hypertrophié parfois, contrairement au cerveau; il occupe dans le crâne une place plus grande que celle qui lui revient régulièrement. En effet, par une anomalie remarquable, la tente du cervelet, qui le recouvre immédiatement, n'a pas ses rapports normaux avec le crâne. Elle est reportée en haut et en avant. La grande circonférence, au lieu de se fixer à la face interne du crâne, au niveau des gouttières des sinus latéraux, se trouve reportée au niveau de la suture lambdoïde ou même à un centimètre en avant de cette suture (fig. 45), sous la partie postérieure des pariétaux. Ainsi déplacée, la tente du cervelet devient verticale ou même oblique d'avant en

arrière et de haut en bas. La loge cérébelleuse, agrandie aux dépens de la loge cérébrale, est complètement remplie par le cervelet, et ce fait implique une hypertrophie notable de cet organe.

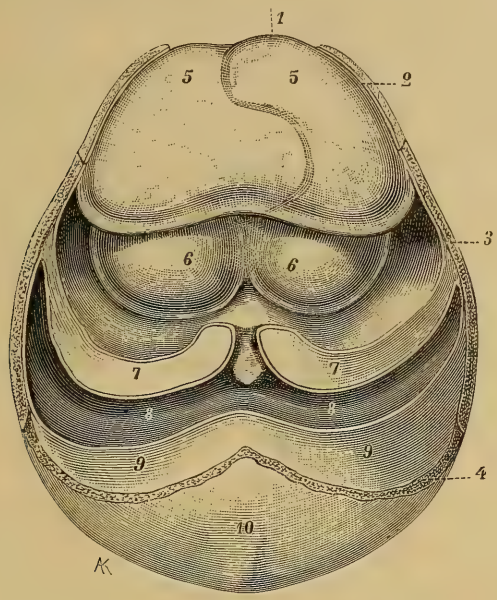


Fig. 45, montrant la cavité crânienne du sujet des figures 37 et 38 (obs. LXI). — 1, extrémité antérieure du cerveau à découvert au niveau de la perforation du frontal. — 2, coupe du frontal. — 3, coupe du pariétal. — 4, bord supérieur de l'occipital. — 5, 5, cerveau rudimentaire formant une masse unique à la surface de laquelle on voit un sillon superficiel en S. — 6, 6, couches optiques volumineuses et réunies sur la ligne médiane ; elles sont à découvert au fond d'une cavité remplie de liquide céphalo-rachidien et séparant le cerveau de la tente du cervelet. — 7, 7, dure-mère au-dessus de la grande circonférence de la tente du cervelet. — 8, 8, sinus latéraux, situés au-dessus de l'occipital ; ils étaient recouverts par les pariétaux. — 9, 9, dure-mère au-dessous des sinus latéraux, dans une région encore recouverte par les pariétaux. — 10. occipital.

La faux du cerveau est réduite à un mince repli situé au-devant de la tente cérébelleuse sur une longueur de quelques centimètres, puis elle disparaît dans toute sa partie antérieure ; souvent même ce vestige n'existe pas. Les sinus demi-circulaires supérieur et inférieur sont remplacés par des veines qui parcourent d'avant en arrière la face interne de la dure-mère et convergent vers les sinus latéraux.

La dure-mère est épaisse et anormalement vasculaire sur toute l'étendue de la région cérébrale du crâne, mais surtout à la base, dans la fosse sphénoïdale. Les os de la base sont rugueux et criblés d'orifices vasculaires logeant de nombreuses anastomoses veineuses entre la cavité crânienne et la surface extérieure.

Les pièces que nous avons examinées nous ont montré à leur place normale tous les nerfs de la base du crâne à partir de la troisième paire. Nous avons dit déjà que les bulbes olfactifs avec les nerfs olfactifs font en général défaut ou sont réunis en un seul tronc (Dareste [1]), et que les nerfs optiques sont souvent confondus en un seul cordon depuis leur origine jusqu'aux globes oculaires; en cas d'anophthalmie, les nerfs optiques sont imparfaitement développés et ne forment plus qu'une tige plus ou moins longue allant de la base du cerveau vers l'orbite et se terminant par une extrémité libre.

*Anomalies diverses.* — La cyclocéphalie est une malformation nettement définie, quelquefois isolée, le reste du corps étant normal. Cependant on rencontre fréquemment avec elle d'autres anomalies du tronc et des membres. Nous avons observé des pieds bots (obs. LIX), des doigts supplémentaires annexés aux doigts et aux orteils (obs. LVIII). Le monstre décrit par Caradec offrait une couche adipeuse sous-cutanée d'un développement tout à fait insolite pour un nouveau-né. Cette adipose s'étendait à tout le corps, tête, tronc et membres. Mais c'est là un fait exceptionnel, et le plus souvent le tissu cellulaire sous-cutané est très peu chargé de graisse. Debierre [2] n'a trouvé qu'une seule artère ombilicale chez un rhinocéphale. Saussol [3] a vu une hernie ombilicale

1. Dareste, *Sur un Cas de céboсéphalie observé chez un poulain : Journal de l'anatom. et de la phys.*, 1885, t. XXI, p. 346.
2. Debierre (de Lyon), *Sur un Monstre cyclocéphalien : Soc. de biol.*, 1886, p. 184.
3. Saussol, *Un Monstre cyclocéphalien et rhinocéphalien : Gaz. hebdom. des sc. de Montpellier*, 1886, t. VIII, p. 458.

chez un monstre du même genre. De ces sujets, le premier avait un petit doigt surnuméraire à chaque main, le second deux petits doigts et deux petits orteils surnuméraires.

*Pathogénie.* — Nous venons de voir que dans les malformations de l'encéphale et de ses annexes, le fait dominant est l'arrêt de développement du cerveau. La vésicule cérébrale antérieure a subi le même avortement que les appareils olfactif et optique, et il y a une corrélation évidente entre l'anomalie faciale et l'anomalie cérébrale. Dareste va plus loin : pour lui, les malformations de la face sont secondaires, et la cyclocéphalie « résulte d'une modification dans le mode de formation de la vésicule encéphalique antérieure ». Cette vésicule se forme par la transformation de la gouttière dorsale de l'embryon en un tube fermé. Les deux bords se rapprochent et se soudent sur la ligne médiane. « Dans certains cas tératologiques, dit Dareste [1], l'union des deux bords de la gouttière est très précoce. Elle est antérieure à l'apparition des parties qui deviendront la rétine, et c'est ainsi que se forme la triocéphalie, caractérisée par l'absence des yeux. » Si l'union des bords de la gouttière est un peu moins précoce, « les parties qui doivent devenir des rétines se constituent en partie ou en totalité, mais elles occupent les extrémités des bords de la gouttière, et elles viennent se mettre en contact sur la ligne médiane au moment de la fermeture de la gouttière. L'union de ces parties à l'extrémité antérieure de la vésicule encéphalique antérieure a pour effet de produire une vésicule oculaire unique et par suite un œil unique, bien que formé en plus ou moins grande partie par les éléments de deux yeux. » La vésicule des hémisphères cérébraux est d'ailleurs frappée d'arrêt de développement ; elle reste simple et ne se divise pas en deux hémisphères.

1. Dareste, *Sur le Mode de formation de la cyclopie : Acad. des sciences*, 1877, t. LXXXIV, p. 1038.

L'arrêt de développement de la vésicule des hémisphères cérébraux détermine à son tour l'arrêt de développement de l'appareil olfactif. A l'état normal, cet appareil débute par la formation de deux fossettes qui se produisent à la face antérieure des hémisphères; mais le défaut de séparation des hémisphères chez les cyclopes entraîne le défaut de séparation des deux fossettes olfactives, qui forment alors, à l'extrémité antérieure de l'hémisphère unique, un appareil olfactif unique et situé au-dessus de l'œil. L'interposition de l'œil entre l'appareil olfactif et la cavité buccale empêche à son tour l'appareil olfactif de se mettre en communication avec la cavité buccale, comme à l'état normal. Cependant l'appareil olfactif continue souvent à se développer malgré les conditions insolites où il se trouve. Il forme alors la petite trompe que l'on constate au-dessus de l'œil dans un grand nombre de cas de cyclopie. Ainsi, d'après Dareste, l'altération primitive est celle de l'axe nerveux; tout le reste est secondaire et en découle. Cela admis, la théorie exposée par cet auteur rend parfaitement compte des éléments de la monstruosité faciale : arrêt de développement des organes de l'olfaction et de la vision, dont les nerfs se rattachent directement au cerveau; transformation de ces organes, normalement pairs, en organes impairs; interposition de l'œil unique entre la trompe olfactive et les maxillaires supérieurs. La constance de l'atrophie du cerveau chez les cyclopes paraît au premier abord fournir une sorte de confirmation aux idées de Dareste. Cependant quelques objections se présentent. Dareste subordonne entièrement le développement de la face à celui de l'encéphale. Est-ce donc à dire que toute malformation de la face a sa cause directe dans une lésion du cerveau, et qu'une altération du cerveau survenue à une période précoce chez l'embryon doive retentir sur le développement de la face? On ne peut le soutenir. Car on voit des monstres anencéphales ou pseudencéphales, c'est-à-dire des sujets dont l'encéphale tout entier, et non

pas seulement le cerveau, a subi un trouble profond, un arrêt très précoce même dans son évolution embryonnaire, et chez lesquels cependant tous les organes de la face occupent leur siège habituel, offrant même une configuration et une structure voisines de l'état normal. Assurément le groupe des cyclocéphaliens est mieux déterminé et mieux délimité que celui des anencéphaliens. Le trouble de développement est, chez eux, localisé au-dessus de la bouche dans la face, au-dessus de la protubérance dans le crâne. Il n'est donc pas douteux que la cause productrice de l'anomalie a exercé son action d'une manière spéciale, sinon exclusive, sur l'extrémité antérieure de l'embryon. Mais Dareste lui-même ne nous fournit pas la preuve que cette action se localise sur un point plus limité, et spécialement sur les lèvres de la gouttière dorsale, sans atteindre les autres parties de l'extrémité céphalique de l'embryon ; il s'ensuit que son explication présente un côté hypothétique. Il y a d'autant plus lieu d'admettre avec réserve une lésion embryonnaire aussi exclusivement limitée, que l'on trouve, au contraire, des altérations diffuses, comme les troubles d'ossification étendus à la totalité du crâne, et qu'en outre les anomalies de l'encéphale se rencontrent très souvent avec d'autres anomalies siégeant sur des points éloignés du corps, pieds bots, polydactylie, etc., toutes coïncidences qu'aucune théorie n'explique.

Les seuls organes liés d'une manière indéniable au développement de la vésicule cérébrale antérieure sont les nerfs optiques et les nerfs olfactifs. Aussi est-il rationnel de soutenir que ces derniers organes ne se sont pas formés, si l'on a admis tout d'abord un arrêt de développement de la vésicule cérébrale antérieure.

Quoi qu'il en soit d'ailleurs du mécanisme suivant lequel se produit la cyclocéphalie, la cause de cette monstruosité reste entièrement inconnue. On ne peut actuellement que rappeler certaines circonstances s'y rapportant d'une manière

plus ou moins directe. Il est fort rare que l'on retrouve une influence héréditaire très déterminée ; il est plus rare encore que l'on rencontre deux cyclopes dans la même famille. Cependant l'observation si intéressante de Caradec fournit un exemple de cette coïncidence. Le cyclope qu'il décrit était le cinquième enfant de la famille. Des quatre premiers, trois étaient bien conformés et n'offraient aucune particularité notable. Le premier-né avait été un cyclope, et, fait curieux, les deux frères cyclopes étaient nés viables. Le premier n'avait succombé qu'au bout de neuf jours, le second au bout de huit jours. Le père, âgé de trente-deux ans, était un maçon adonné à l'alcoolisme; la mère, âgée de trente-cinq ans, était bègue et strabique.

On a noté quelquefois l'abondance excessive des eaux de l'amnios, sans en déterminer la cause spéciale (Eustache[1], Craig et Symington[2]). Le plus souvent la grossesse n'a été troublée par aucun accident traumatique ou autre. Dans l'espèce humaine comme chez les animaux, les cyclocéphales sont plus fréquemment du sexe féminin que du sexe masculin. Hannover, sur une statistique de 71 cyclocéphales humains, trouve 55 filles et 16 garçons.

Enfin la cyclocéphalie est en assez grande fréquence dans certaines espèces animales et très rare dans d'autres. Un tableau de Hannover[3] donne une idée de cette fréquence relative.

| | | |
|---|---|---|
| Bœuf..... | 30 | cas. |
| Mouton..... | 51 | — |
| Chèvre ..... | 9 | — |
| Cerf..... | 1 | — |
| Cochon ..... | 130 | — |
| Cheval..... | 10 | — |

1. Eustache, *Archives de tocologie*, 1884, p. 309.
2. Craig et Symington, *Edinb. med. j.*, 1886-1887, vol. I, p. 193.
3. Hannover, *Congrès international de Copenhague*, 1884.

| | |
|---|---|
| Chat..... | 12 cas. |
| Lapin..... | 3 — |

On n'aurait pas encore observé, croyons-nous, la cyclopie chez le singe.

---

## OBSERVATIONS[1]

Obs. LVII. — *Cyclocéphalie. Absence complète de l'appareil olfactif. Synopie. Présence d'une dent incisive supérieure médiane* (V. fig. 39). M. D., 103 *a*.

Enfant du sexe féminin remarquable par son énorme développement. Sa longueur totale des pieds au vertex est de 50 centimètres. Le tronc et les membres sont très volumineux; la tête, au contraire, est très petite en proportion du reste du corps, et ses diamètres sont de beaucoup inférieurs à ceux du thorax.

*Conformation extérieure de la face.* — Le front, peu élevé, étroit dans le sens transversal, offre, un peu au-dessus de sa partie moyenne, une dépression profonde formée par la convergence de quatre sillons disposés en croix. Un autre sillon plus superficiel s'étend d'un côté à l'autre du front à sa partie inférieure.

On n'aperçoit aucune trace de trompe représentant un rudiment quelconque de l'appareil olfactif. L'orifice palpébral est unique et médian; il est largement ouvert et formé par quatre paupières : deux paupières supérieures et deux paupières inférieures. Ses deux extrémités droite et gauche correspondent aux deux commissures externes. Les deux paupières supérieures, munies de cils bien développés, sont courtes. Elles ne se réunissent pas sur la ligne médiane, et leur intervalle est occupé par un bourrelet cutané dépourvu de cils. Les deux paupières inférieures, garnies de cils courts, se rejoignent au-dessous d'une petite saillie caronculaire unique et médiane. La conjonctive est déprimée en gouttière transversale. Il n'y a aucune trace de globe oculaire.

1. Ces observations sont le résultat de l'examen et de la dissection que nous avons faite des pièces conservées dans les collections du Muséum et du Musée Dupuytren.

De l'orifice palpébral à la bouche s'étend une surface cutanée haute de 3 centimètres. Sa partie inférieure répond à la lèvre supérieure, sur laquelle on n'aperçoit pas de gouttière médiane. Sa partie supérieure, légèrement déprimée, occupe la région où devrait être le nez.

L'orifice buccal, la lèvre inférieure et le menton sont normalement conformés. Notons encore l'absence de tubercule médian sur le bord libre de la lèvre supérieure.

*Parties profondes. Maxillaires et système dentaire.* — Le maxillaire inférieur, bien développé, porte un système dentaire complet : quatre incisives, deux canines, quatre molaires.

Les maxillaires supérieurs, intimement soudés l'un à l'autre sur la ligne médiane, sont remarquables par leur faible proportion et surtout par leur étroitesse dans le sens transversal. La voûte palatine, très étroite également, non seulement n'offre pas de fissure, mais présente, au contraire, sur la ligne médiane une crête aiguë faisant une saillie de 1 à 2 millimètres.

Sur le bord alvéolaire on remarque en avant deux reliefs arrondis sous chacun desquels on trouve, en incisant la gencive, une couronne de canine facile à reconnaître à sa forme conique. En arrière, on trouve une première, puis une seconde molaire. Sur la ligne médiane, dans l'intervalle des canines, mais sur un plan un peu postérieur, on découvre, dans une loge osseuse spéciale, une couronne dentaire dont la forme aplatie d'avant en arrière ne permet pas de méconnaître une incisive. Cette dent est exactement médiane, et il est impossible de dire si elle appartient à l'un des maxillaires plutôt qu'à l'autre. Comme elle est beaucoup plus large que l'intervalle resté libre entre les deux canines, celles-ci recouvrent en grande partie sa face antérieure.

L'orbite est unique et allongée transversalement; son plancher est formé en très grande partie par les deux maxillaires supérieurs soudés l'un à l'autre, de chaque côté et en avant par les os malaires, qui sont volumineux.

La voûte orbitaire, très incomplète en avant, est formée surtout par les apophyses orbitaires du frontal, qui se rejoignent l'une l'autre sur la ligne médiane par une mince bandelette osseuse. En arrière du frontal on voit le sphénoïde antérieur percé d'un trou optique unique et médian de forme triangulaire. On ne trouve, du reste, aucune trace de l'ethmoïde. Le frontal est perforé dans sa

partie antérieure et moyenne d'un énorme orifice au niveau duquel les couches cutanées adhèrent directement à la dure-mère. Cet orifice, large de quatre centimètres et haut de trois, correspond à toute l'étendue de la face antérieure du front. C'est au-devant de lui que se trouve sur la peau la dépression cruciforme précédemment décrite. Chacune des moitiés du frontal est réduite à une bande osseuse large de quinze millimètres, articulée en bas avec l'os malaire et se réunissant au devant du bregma à la moitié du côté opposé.

Il résulte des dispositions précédentes que la cavité crânienne est largement ouverte au niveau du front. Cette ouverture est encore agrandie par l'ossification fort incomplète de la voûte orbitaire.

Le reste de la voûte du crâne est complètement ossifié et d'une solidité remarquable pour un fœtus.

Les fontanelle antérieure et postérieure sont complètement fermées. Les sutures de la voûte sont cartilagineuses, mais très étroites. La partie supérieure de l'écaille occipitale, l'os épactal, est complètement distincte de la partie inférieure, à laquelle elle est réunie par une suture cartilagineuse.

*Face interne du crâne.* — Le crâne a été ouvert et l'encéphale complètement enlevé. La dure-mère, qui a été presque entièrement laissée en place, présente quelques dispositions spéciales qui permettent de reconstituer sûrement certaines particularités intéressantes concernant le développement des diverses parties de l'encéphale. Et d'abord on retrouve toute la grande circonférence de la tente du cervelet. Or cette circonférence, au lieu de s'attacher à la face interne de l'occipital, au-dessous de sa tubérosité interne, comme à l'état normal, se fixe sur le pariétal suivant une ligne étendue depuis le milieu de la suture sagittale jusqu'à l'astérion. Tendue entre son insertion pariétale et le bord supérieur du rocher, la tente du cervelet ne forme plus un plan oblique d'arrière en avant et de haut en bas comme à l'état normal ; elle est oblique en sens inverse, c'est-à-dire de haut en bas et d'avant en arrière. La loge cérébelleuse comprend non seulement la concavité de l'occipital, mais, de plus, une notable portion de la région pariétale du crâne. Elle est pour le moins aussi grande que la loge cérébrale. On peut en conclure que le cerveau de ce fœtus était très incomplètement développé.

Quelques points importants sont encore à noter sur la partie antérieure de la base du crâne. La face interne de la dure-mère est par

faitement lisse dans l'étage frontal au-dessus de la double voûte orbitaire; on n'y voit aucune trace d'orifice pour les nerfs olfactifs, ni même pour les vaisseaux.

Un peu plus en arrière se trouve le trou optique, large, unique et médian. Les nerfs moteur oculaire commun, moteur oculaire externe, pathétique et trijumeau occupent chacun leur place normale à leur point de pénétration dans l'épaisseur de la dure-mère.

L'étage frontal de la base du crâne est très étroit dans tous les sens, ce qui était à prévoir, étant donnée l'absence complète de l'ethmoïde. L'étage moyen ou sphénoïdal n'est pas moins rétréci, d'abord par suite du peu de développement des grandes ailes du sphénoïde, et de plus par suite du renversement en avant de la tente cérébelleuse. C'est à peine si de chaque côté on peut introduire l'extrémité du petit doigt entre cette membrane et la base du crâne.

En résumé, l'examen de la dure-mère et de la base du crâne démontre un élargissement de la loge cérébelleuse et un rétrécissement de la loge cérébrale; il permet en outre de constater l'absence complète des nerfs olfactifs, la fusion des deux nerfs optiques en un seul et enfin la présence à leur place habituelle de toutes les autres paires nerveuses qui traversent la base du crâne. Les rochers et la fosse occipitale ont une disposition normale. Il n'y a pas à insister sur l'absence de la gouttière des sinus latéraux à la face interne de l'occipital. Cette absence, que nous constatons du reste directement, est la conséquence du déplacement en avant de la tente cérébelleuse.

La relation de Caradec[1] permet de compléter la description précédente.

Les sillons en forme de croix qu'on voit au milieu du front n'existaient pas durant la vie. Par suite de la large perforation du frontal, le cerveau venait former sous les téguments du front une tumeur saillante et assez volumineuse qui était animée de mouvements d'expansion et de retrait.

L'encéphale est loin de remplir la cavité du crâne; les vides sont comblés par une accumulation d'une sérosité rougeâtre placée sous le feuillet viscéral de l'arachnoïde.

Le cerveau est représenté par une masse nerveuse du volume d'une grosse noix; il ne possède point de circonvolutions à sa surface.

1. Caradec, *loco cit.*

Il remplit la fosse frontale, qu'il dépasse en arrière, et il est en rapport avec la peau du front à travers le trou du frontal. On ne peut distinguer la substance blanche de la substance grise. Cette masse cérébrale représente les vestiges des hémisphères cérébraux atrophiés, réunis et soudés ensemble.

L'isthme de l'encéphale et le cervelet ont leur développement régulier.

Malgré de minutieuses recherches, on ne trouve aucune trace des nerfs optiques et olfactifs. Seulement, en avant des pédoncules cérébraux et des tubercules quadrijumeaux superposés, existe un prolongement informe de substance cérébrale, qui s'avance dans la selle turcique jusqu'à l'orifice optique unique. Ce prolongement est enveloppé par la dure-mère et se termine par un cul-de-sac dont la convexité correspond, à travers le trou optique, aux parties fibreuses qui tapissent la cavité orbitaire.

*Renseignements cliniques.* — Le père de ce cyclocéphalien était un maçon, âgé de trente-deux ans, alcoolique. La mère, âgée de trente-cinq ans, était affectée de bégayement et de strabisme convergent.

L'enfant, du sexe féminin, a vécu huit jours. Il pouvait se nourrir, mais il ne respirait que par la bouche. Il a succombé à l'asphyxie.

La grossesse de la mère n'avait rien présenté d'anormal. La présentation s'est faite par l'épaule, et on a fait la version.

L'enfant est le cinquième de la famille. Le premier, également du sexe féminin, s'était présenté par les pieds; c'était aussi un cyclocéphale avec un œil bien développé. Il avait vécu neuf jours. La pièce de ce dernier est conservée au musée anatomique de Brest. Les autres enfants sont bien constitués.

Obs. LVIII. — *Cyclocéphalie. Syrrhinie avec trompe sus-orbitaire. Atrophie des deux globes oculaires. Présence d'une dent incisive médiane* (V. fig. 35, 40, 41 et 43). M. D. — Fœtus du sexe féminin, paraissant né à terme.

*Aspect extérieur de la face.* — La région frontale est bien développée.

Les ouvertures palpébrales, très courtes, n'ont pas plus de huit millimètres de longueur à gauche, sept millimètres à droite. Il n'y a pas de paupières à proprement parler ; la peau s'enfonce dans l'orifice palpébral et se continue profondément avec une surface muqueuse sans former aucun repli libre qui rappelle une paupière normale.

Exactement dans l'intervalle qui sépare les deux rudiments d'ouverture palpébrale s'insère une trompe cylindrique longue d'un centimètre et demi, creusée d'un canal qui s'enfonce au delà de sa racine dans l'épaisseur de la face jusqu'au-dessous de la base du crâne.

Entre la trompe et l'orifice buccal s'étend une surface cutanée haute de deux centimètres : un centimètre pour la lèvre supérieure, un centimètre pour la place laissée libre par le détachement de la base du nez et son isolement en appendice flottant.

La bouche et le menton sont bien conformés. La lèvre supérieure n'a pas de gouttière médiane sur sa face cutanée.

*État des parties profondes de la face.* — En arrière des ouvertures palpébrales on ne trouve que des rudiments des globes oculaires sous la forme de petits sacs de la grosseur d'une groseille, allongés d'arrière en avant et entourés de muscles moteurs relativement volumineux.

Entre ces deux yeux très imparfaits pénètre une fosse nasale rudimentaire faisant suite à la trompe. Après avoir sectionné cet organe à sa racine en enlevant la peau de la face, on constate que son canal va en s'élargissant à partir de l'extrémité libre. Simple d'abord dans la partie flottante de la trompe, ce canal se complique dans sa partie profonde. De sa paroi se détachent des replis flottants irréguliers représentant l'ethmoïde et les cornets des fosses nasales. Deux de ces replis, situés près de la base du crâne, s'épaississent et prennent la forme d'appendices pédiculisés. La cavité nasale ainsi modifiée correspond par son extrémité supérieure à la base du crâne comme les fosses nasales normales; elle se termine en cul-de-sac postérieurement à deux centimètres de la face antérieure du front. Elle est tapissée par une membrane muqueuse que double extérieurement une lamelle mince, ossifiée, craquant sous la pression des doigts. Cette enveloppe osseuse est surtout évidente profondément; elle se prolonge en avant jusque dans la racine de la trompe.

Il n'existe aucune trace de cloison nasale. Le canal de la trompe est unique; la cavité qui lui fait suite n'est pas non plus divisée. L'appareil nasal, libre par son extrémité inférieure sous la forme d'une trompe, est isolé également dans l'épaisseur de la face, car ses enveloppes muqueuse et osseuse ne contractent aucune connexion solide avec les maxillaires supérieurs. Sa forme générale est celle d'un cône creux dont la base, coupée obliquement, répond à la base du crâne.

La partie profonde de cet appareil et les deux yeux rudimentaires sont contenus dans une cavité orbitaire unique, allongée transversalement. Il y a indépendance complète entre la paroi inférieure de l'orbite et l'apareil nasal. En effet, le décollement du périoste sur le plancher orbitaire se fait sans aucun obstacle d'un côté à l'autre.

Les faces orbitaires des maxillaires supérieurs s'unissent l'une à l'autre sur la ligne médiane par une suture linéaire antéro-postérieure, à l'extrémité antérieure de laquelle on voit une petite fossette comblée par du tissu fibreux. Une coupe médiane qui sépare les deux maxillaires montre qu'ils ne sont soudés l'un à l'autre qu'en avant, près du bord alvéolaire, et en arrière. Dans l'intervalle, ils sont appliqués l'un contre l'autre. Une membrane d'aspect fibreux les sépare et vient se continuer avec le tissu fibreux qui remplit la petite fossette que nous venons de mentionner à l'extrémité antérieure et médiane de l'orbite.

La voûte orbitaire est formée de chaque côté par les apophyses orbitaires du frontal, en dedans desquelles on aperçoit les petites ailes du sphénoïde déviées en dedans, épaissies et irrégulières.

L'ethmoïde fait défaut sur la base du crâne. La place qu'il devait occuper n'est pas ossifiée. Une membrane fibreuse constituée par la dure-mère unie au périoste orbitaire ferme à ce niveau la cavité crânienne.

*Maxillaires et système dentaire.* — Le maxillaire inférieur est bien développé et possède un système dentaire complet. Les maxillaires supérieurs sont atrophiés dans tous les sens, d'avant en arrière et transversalement. L'examen des dents supérieures offre un intérêt tout spécial. On trouve en avant, de chaque côté de la ligne médiane, deux canines logées dans deux fossettes osseuses qui forment un relief arrondi et très sensible sur la face antérieure des maxillaires. Ces dents sont faciles à reconnaître à leur couronne conique, épaisse d'avant en arrière. Les deux molaires de chaque côté ont leur forme et leur disposition normales.

Il existe en outre une incisive unique, située très exactement sur la ligne médiane, dans l'intervalle et un peu en arrière des canines. Cette situation médiane est remarquable en ce qu'on n'a aucune raison de rapporter soit l'incisive, soit son alvéole, à l'un des maxillaires à l'exclusion de l'autre. L'alvéole est d'ailleurs formé d'une lamelle osseuse spéciale, très mince, distincte des maxillaires. Cette lamelle sépare de chaque côté la loge de l'incisive de la gouttière

alvéolaire commune aux autres dents. En avant et en arrière, elle est encore isolée des maxillaires par un sillon étroit et profond rempli de tissu fibreux. En haut seulement la lamelle est confondue avec le tissu osseux des maxillaires. Cette disposition montre que l'alvéole de l'incisive est formé d'un îlot osseux spécial partiellement soudé aux maxillaires. Ce développement spécial ne manque pas d'être frappant. Il suggère l'idée d'un os intermaxillaire formé sans le concours du bourgeon frontal (V. fig. 40 et 42).

Une autre question se pose. L'incisive médiane est-elle une dent simple provenant d'un seul follicule dentaire, ou bien une dent double formée par la fusion de deux dents voisines et provenant de deux follicules dentaires réunis ? La conformation extérieure de l'incisive médiane n'offre aucun caractère qui permette de résoudre le problème. Sa face antérieure est régulière comme sur une incisive ordinaire. On voit sur la face postérieure, près de la ligne médiane, deux ou trois petites crêtes qu'on ne trouve pas habituellement, mais qu'il est difficile d'interpréter.

Le bourgeon dentaire étant décollé de l'alvéole, on constate que celui-ci est régulièrement conformé. Un point particulier seul est à noter. Le bourgeon dentaire est rattaché à la paroi osseuse par deux pédicules, l'un à droite, l'autre à gauche, le premier plus volumineux que le second. Cette disposition tend à faire admettre que le bourgeon dentaire unique est rattaché par ses racines vasculo-nerveuses aux deux maxillaires. D'où l'on peut conclure que le bourgeon dentaire médian appartient en réalité aux deux côtés, et qu'il a une origine double malgré son apparente simplicité. Il y aurait donc eu rapprochement et fusion de deux bourgeons incisifs, exactement comme il y a rapprochement et fusion des deux yeux dans la cyclopie.

Il y a un intérêt très grand à rapprocher deux points de la description qui précède : d'une part l'îlot osseux indépendant, c'est-à-dire l'alvéole qui supporte une dent médiane, et d'autre part la dent elle-même, qui est une incisive avec un bourgeon dentaire à double pédicule vasculaire. Une incisive ne pouvant naître, d'après une loi d'anatomie comparée, que sur un os incisif, on est obligé d'admettre que l'alvéole est en réalité un os incisif. Cet os incisif résulte, selon toute apparence, de la fusion de deux moitiés symétriques, comme le bourgeon dentaire lui-même.

*Crâne.* — La voûte du crâne offre un degré remarquable de solidité ; chaque pièce osseuse est résistante. Les fontanelles antérieure

et postérieure sont complètement comblées par l'ossification; les sutures sont encore fibro-cartilagineuses, mais très étroites. Le frontal, très développé en hauteur, est étroit transversalement; les deux bosses frontales sont rapprochées et pour ainsi dire confondues sur le milieu du front. Les deux moitiés du frontal sont intimement soudées à peu près sur toute la hauteur de l'os. On voit au-dessus du rebord orbitaire supérieur la surface osseuse du frontal criblée d'orifices vasculaires volumineux dont quelques-uns se perdent dans l'épaisseur de l'os et d'autres passent directement à sa face interne. Les pariétaux sont larges et pourvus de nombreux rameaux vasculaires. L'occipital est très peu développé dans sa partie écailleuse.

La base du crâne n'offre rien de spécial à noter au niveau des étages postérieur et moyen. L'étage antérieur fait à peu près complètement défaut. En effet, la face postérieure du frontal, réunie aux petites ailes déformées du sphénoïde, ne forme qu'une assez faible concavité regardant en arrière. La région de la base du crâne qui répond à la voûte orbitaire ne constitue pas un plan distinct et horizontal comme à l'état normal; elle est très oblique en bas et en arrière, et en même temps très étroite dans tous les sens.

L'encéphale enlevé, on ne trouve aucune trace de l'origine des nerfs optiques; on constate seulement que le trou optique est unique et médian et qu'il se confond avec l'échancrure de la voûte orbitaire qui résulte de l'absence de l'ethmoïde.

La surface de la dure-mère ne présente aucune trace du passage des nerfs olfactifs.

Les dix dernières paires de nerfs crâniens occupent chacune leur siège normal au niveau de leur passage à travers la dure-mère.

Ce fœtus porte deux doigts supplémentaires rattachés par un fin pédicule à la face interne du petit doigt de chaque main, au niveau de la partie inférieure de la première phalange. Ces appendices ont le volume d'un grain de groseille; on y trouve un petit ongle.

Obs. LIX. — *Cyclocéphalie. Syrrhinie avec trompe sus-orbitaire. Cyclopie. Absence complète des dents incisives* (V. fig. 36). — Fœtus du sexe masculin, long de 25 centimètres.

*Aspect extérieur.* — Le crâne est distendu par une hydrocéphalie abondante, surtout dans la région temporo-pariétale. Le front, saillant en avant, est peu développé d'un côté à l'autre.

Une trompe médiane est attachée à la partie inférieure du front,

au-dessus d'un œil unique. Son extrémité libre est percée de deux orifices dont l'un se termine en cul-de-sac après un trajet de 2 ou 3 millimètres, et l'autre se continue avec un canal qui parcourt toute la longueur de l'appendice. Ce canal est beaucoup plus large que l'orifice qui le termine extérieurement, et son extrémité arrive au contact du frontal. Sa longueur est d'un centimètre et demi.

L'œil unique et médian est entouré de quatre paupières rudimentaires circonscrivant un orifice losangique largement ouvert. La cornée est allongée transversalement.

Une caroncule unique est située au-dessus du point de réunion des deux paupières inférieures.

Entre l'œil et la bouche s'étend une surface cutanée composée de deux parties : une partie supérieure légèrement déprimée et régulière occupe la place où devrait être le nez ; une partie inférieure appartient à la lèvre supérieure ; on n'y trouve pas de gouttière verticale sur la ligne médiane.

L'ouverture buccale et le menton n'offrent rien de particulier à signaler.

*Squelette de la face.* — Les deux maxillaires supérieurs, très peu développés, sont rapprochés l'un de l'autre de manière à faire disparaître toute trace extérieure de fosses nasales. Leurs faces supérieures forment le plancher de l'orbite. Une ligne de suture médiane et antéro-postérieure sépare cette région en deux moitiés symétriques. De chaque côté on voit le nerf maxillaire supérieur dans sa gouttière, puis dans le canal sous-orbitaire.

La voûte palatine n'offre aucune fissure, non plus que le voile du palais. Elle présente une configuration toute spéciale. Elle n'est nullement concave dans son ensemble, mais sa surface est alternativement saillante et déprimée ; sur la ligne médiane, une saillie de la muqueuse la parcourt d'avant en arrière ; puis on rencontre de chaque côté, de dedans en dehors, un sillon, une nouvelle saillie et enfin le bord gengival.

Lorsqu'on a détaché la muqueuse et le périoste, on retrouve sur la voûte osseuse des irrégularités de surface dans le même ordre : crête osseuse médiane séparant deux gouttières latérales étroites, puis surface irrégulière et saillante le long du bord interne des alvéoles.

*Système dentaire.* — Les couronnes dentaires sont peu développées et profondément cachées sous le repli gengival. Le maxillaire supé-

rieur ne porte aucune incisive. Deux canines occupent les côtés de la ligne médiane, et en dehors d'elles on trouve deux couronnes multicuspidées. Les canines sont reconnaissables à leur forme conique; il n'y a pas d'erreur possible.

Le maxillaire inférieur, bien développé, est beaucoup plus large et plus long que le maxillaire supérieur. La symphyse du menton s'avance d'un centimètre au moins au-devant du bord gengival supérieur.

*Coupe médiane séparant les deux maxillaires supérieurs.* — Sur cette coupe on voit qu'en arrière du sommet de l'orbite les maxillaires supérieurs et les palatins qui leur font suite sont très rapprochés du corps du sphénoïde. L'intervalle de 2 ou 3 millimètres qui reste est comblé par du tissu cellulo-graisseux.

L'arrière-cavité des fosses nasales se termine en cul-de-sac supérieurement, puisqu'il n'y a pas de fosses nasales. L'orifice de la trompe d'Eustache se trouve situé au-dessus du voile du palais, près de sa base adhérente; il est notablement déplacé d'arrière en avant. La coupe, étant exactement médiane, sépare nettement les deux maxillaires supérieurs, et les deux palatins ne forment qu'une seule masse d'os aréolaire qui se laisse couper au scalpel. Les maxillaires restent distincts sur la plus grande partie de leur surface de contact; ils ne sont soudés qu'au niveau et au-dessus du bord alvéolaire. Entre ce bord et les palatins ils sont entièrement isolés, et une membrane mince les sépare l'un de l'autre. La face interne de chaque maxillaire est donc en réalité en grande partie libre.

*Crâne.* — Le crâne a été ouvert par incision des sutures, et le cerveau a été enlevé; il y a un reste de fontanelle antérieure; la fontanelle postérieure est entièrement ossifiée.

Les deux moitiés du frontal sont rétrécies transversalement. Une suture membraneuse large en haut, étroite en bas, les réunit l'une à l'autre. A son extrémité inférieure, au niveau de la région glabellaire, est creusée une échancrure médiane large de deux centimètres et haute d'un centimètre. C'est au bord supérieur de cette perte de substance que s'attache la racine de la trompe; on y remarque un petit noyau cartilagineux qui se détache de la surface de l'os pour pénétrer dans la trompe; mais cet axe solide ne dépasse pas une longueur de quelques millimètres.

La voûte de l'orbite, très incomplète, est purement membraneuse à sa partie antérieure et médiane. Cette solution de continuité de la

paroi crânienne se continue directement avec celle que nous venons d'indiquer sur la partie antérieure et inférieure du frontal. Le défaut d'ossification paraît correspondre à l'insertion du bourgeon frontal atrophié. En effet, les os du nez, les apophyses montantes des maxillaires supérieurs, l'ethmoïde en entier, toutes les pièces osseuses de l'appareil olfactif font défaut.

Les pariétaux sont larges et solides, mais séparés en bas du temporal par un intervalle membraneux qui résulte de la distension du crâne par une hydrocéphalie.

Les deux pieds sont déformés, le droit en varus, le gauche en valgus.

Obs. LX. — *Cyclocéphalie. Présence d'une trompe. Anophthalmie. Orbite unique. Absence des dents incisives.* M. D., 96. — Fœtus féminin, long de 35 centimètres.

Ce monstre a une trompe nasale de forme conique, attachée par son sommet rétréci à la partie inférieure et médiane du front, au-dessus d'une ouverture palpébrale unique. L'extrémité libre de la trompe, un peu renflée, offre un enfoncement terminé en un cul-de-sac étroit. L'appendice dans son ensemble a exactement la forme d'une bouteille à champagne adhérente par son goulot. L'orifice palpébral est très étroit; en écartant les paupières rudimentaires qui le bordent en haut et en bas, on aperçoit une membrane blanchâtre profondément déprimée. Le globe oculaire fait défaut.

La bouche et le menton sont bien conformés. Les maxillaires supérieurs, très petits, portent chacun trois couronnes dentaires : une canine et deux molaires. Il n'y a pas trace d'incisives. Le maxillaire inférieur, bien développé, a un système dentaire complet : de chaque côté deux incisives, une canine et deux molaires.

Une coupe médiane entre les deux maxillaires fait voir que ces os, rapprochés l'un de l'autre par suite de l'effacement des fosses nasales, ne sont soudés l'un avec l'autre qu'à leur partie antérieure dans la région alvéolaire. En arrière, ils sont séparés par une membrane fibreuse étendue de haut en bas depuis la voûte palatine jusqu'au plancher de l'orbite, et d'arrière en avant depuis la voûte du palais jusqu'à une petite fossette qui se trouve sur le plancher de l'orbite à l'extrémité antérieure de la suture intermaxillaire. Les deux palatins sont représentés par une masse osseuse unique et médiane.

*Voûte du crâne.* — Il n'y a ni fontanelle antérieure ni fontanelle postérieure. L'occipital et les pariétaux sont complètement ossifiés. Le frontal, dont l'ossification est aussi très avancée, se compose de deux moitiés inégales, étroites transversalement et allongées de bas en haut. La moitié droite forme un triangle curviligne allongé verticalement, large de deux centimètres et haut de cinq centimètres. La moitié gauche est ovalaire; son extrémité supérieure, terminée en pointe, arrive au bregma par une languette étroite; la largeur du frontal gauche est de trois centimètres.

Obs. LXI. — *Cyclocéphalie. Absence complète de l'appareil olfactif. Synopie. Absence complète des dents incisives* (V. fig. 37, 38, 44 et 45). M. D. — Tête de fœtus isolée.

*Conformation extérieure de la face.* — La face antérieure du front est peu développée. Une dépression en forme de pli est creusée à sa partie moyenne.

L'œil unique et médian est entouré de quatre paupières disposées en losange : deux paupières supérieures réunies à angle obtus au-dessus de l'œil, deux paupières inférieures se rencontrant sur la ligne médiane au-dessous d'une petite saillie caronculaire. La cornée est unique, mais son contour n'est pas parfaitement circulaire. Entre les paupières inférieures et l'orifice buccal s'étend une large surface cutanée appartenant à la lèvre supérieure et à la place laissée libre par l'absence du nez.

La lèvre supérieure n'a pas de gouttière verticale médiane. L'orifice buccal est un peu étroit. La lèvre inférieure et le menton n'offrent rien d'anormal.

*Muscles de la face.* — Les parties molles de la face ayant été séparées de la surface du squelette en même temps que l'œil et tout le contenu de l'orbite, on procède à la dissection des muscles par leur face postérieure. Nous trouvons la plupart des muscles insérés sur la peau ou sur la muqueuse autour de l'orifice buccal, avec leur disposition normale. L'orbiculaire des lèvres est complet; on trouve les deux zygomatiques, les élévateurs superficiel et profond de la lèvre supérieure, et même, sur la partie médiane, quelques faisceaux représentant le myrtiforme. Le buccinateur est bien développé, de même que les muscles du menton. Les paupières renferment un orbiculaire qui offre la disposition de l'orbiculaire des lèvres en ce qu'il paraît unique. Sur les paupières supérieures, la continuité est

parfaite d'un côté à l'autre. Les orbiculaires inférieurs semblent, au contraire, en partie distincts et séparés l'un de l'autre au-dessous de la caroncule, au moins en ce qui concerne la partie périphérique du muscle.

Il y a deux muscles frontaux très minces, un de chaque côté du front; ils sont séparés l'un de l'autre par une surface au niveau de laquelle la peau est adhérente à la dure-mère à travers un orifice anormal du frontal, placé au-dessus de la région glabellaire.

*Squelette de la face.* — Le maxillaire inférieur est bien développé. Son système dentaire est au complet. Les deux incisives du côté droit sont soudées ensemble tout en conservant leur forme distincte.

Les deux maxillaires supérieurs sont rapprochés l'un de l'autre, réunis ensemble et directement par leur corps, en sorte qu'il n'y a ni ouverture nasale, ni apophyses montantes, ni apophyses palatines. Ce tassement transversal a pour conséquence directe un rétrécissement de l'arcade alvéolaire et de la voûte palatine. Le diamètre transversal des deux maxillaires réunis est très notablement raccourci. On est frappé d'une disproportion entre les dimensions de l'arcade alvéolaire supérieure et celles de l'arcade alvéolaire inférieure. Le diamètre de l'arcade alvéolaire inférieure, pris en avant de la branche montante, est de trente-sept millimètres. Le diamètre maximum de l'arcade alvéolaire supérieure ne dépasse pas vingt millimètres.

La voûte palatine, recouverte de ses parties molles, a une configuration tout à fait particulière. On y voit, sur la ligne médiane, un bourrelet antéro-postérieur épaissi et saillant; en dehors et de chaque côté, une gouttière étroite et profonde, puis un nouveau bourrelet muqueux, et enfin le bord gengival. La voûte palatine dans son ensemble est complètement plane. Sa concavité est entièrement effacée.

Les parties molles enlevées, on retrouve sur le squelette une disposition en rapport avec les bourrelets et les gouttières de la muqueuse; sur la ligne médiane, une crête osseuse saillante d'un à deux millimètres s'étend d'avant en arrière. Cette crête semble résulter d'un excès du travail d'ossification au niveau de la suture intermaxillaire. Il semble que les apophyses palatines, ne trouvant pas de place pour se développer et se comprimant l'une l'autre, se sont en quelque sorte déviées partiellement en bas. En dehors de cette saillie médiane se trouvent deux sillons antéro-postérieurs étroits et profonds, puis une surface saillante et rugueuse bordant la gouttière alvéolaire.

Le système dentaire est incomplet sur le maxillaire supérieur. Les deux canines sont rapprochées l'une de l'autre et situées immédiatement en dehors de la ligne médiane de chaque côté. Les incisives font complètement défaut. En dehors des canines, on trouve les molaires avec leur disposition normale.

L'orbite est unique, un peu allongée transversalement. Le contour de la base, formé en bas et latéralement par les maxillaires supérieurs et les os malaires, est interrompu dans sa partie frontale. L'os frontal, en effet, est largement échancré à ce niveau, ainsi que nous le verrons plus loin. Le plancher de l'orbite est constitué surtout par la face supérieure des deux maxillaires réunis. La suture qui établit la limite de ces deux os s'étend d'avant en arrière sur la ligne médiane et aboutit en avant à une petite fossette remplie de tissu fibreux. C'est aussi à cette fossette que vient se terminer une membrane fibreuse qui sépare profondément les deux maxillaires, appliqués l'un contre l'autre par leur face interne, mais non soudés.

On voit sur la face inférieure de l'orbite, de chaque côté, la gouttière sous-orbitaire et le canal qui lui fait suite avec le nerf sous-orbitaire qui sort en avant par son orifice propre.

La voûte orbitaire fait défaut sur la région médiane, par suite de l'absence complète de l'ethmoïde. Le rebord orbitaire supérieur est aussi largement interrompu en son milieu : on le retrouve seulement de chaque côté près des apophyses orbitaires externes du frontal. Vers le sommet de l'orbite, on aperçoit la face inférieure du sphénoïde antérieur, perforée d'un trou optique unique et médian. De chaque côté de l'orbite, la fente sphénoïdale, largement ouverte, laisse pénétrer le tissu graisseux de l'orbite au-dessous de la dure-mère. En décollant cette membrane dans la fosse sphénoïdale, on découvre en effet une petite masse graisseuse se continuant directement avec le même tissu dans l'orbite. La fente sphéno-maxillaire a, de chaque côté, sa disposition ordinaire.

Le frontal est perforé à sa partie inférieure et médiane, dans la région glabellaire, d'un orifice circulaire large de deux centimètres. C'est à la présence de cet orifice qu'est due l'interruption du rebord orbitaire supérieur. Sur toute son étendue, la face profonde de la peau adhère avec la dure-mère ; cette adhérence est peu serrée, et on sépare facilement les deux membranes par dissection.

La voûte du crâne, le frontal mis à part, est complètement ossifiée. Il n'y a pas trace de fontanelle antérieure ni de fontanelle posté-

rieure. Partout les bords des pariétaux, du frontal, de l'occipital, etc., sont réunis par une étroite suture fibreuse ou fibro-cartilagineuse.

L'occipital offre une surface extérieure irrégulière ; sa portion épactale, peu développée, forme un angle droit avec sa partie inférieure, qui paraît renfoncée de dehors en dedans.

Tous les os de la voûte crânienne sont remarquables par leur résistance et leur épaisseur.

*Méninges et encéphale.* — La boîte crânienne est ouverte en écartant de chaque côté les deux pariétaux et les deux moitiés du frontal; ensuite on incise la dure-mère. Un premier fait nous frappe : le cerveau est loin de remplir la loge qu'il occupe dans le crâne. Il reste un large espace, rempli par du liquide, entre la masse nerveuse qui représente le cerveau et la tente du cervelet. On peut immédiatement, sans déplacer aucune partie de l'encéphale, constater une disposition particulière de la tente du cervelet. Cette portion de la dure-mère n'occupe pas son siège normal. Sa grande circonférence est reportée en haut et en avant de plusieurs centimètres, en sorte que les sinus latéraux, au lieu d'être situés sur l'occipital au niveau de la tubérosité interne de cet os, correspondent à la face interne des pariétaux, à la partie postérieure du pariétal gauche et à un centimètre plus en avant sous le pariétal droit. De chaque côté, le sinus latéral croise le bord inférieur du pariétal à sa partie moyenne, puis gagne le bord supérieur du rocher par un trajet oblique en bas et en arrière.

Le déplacement de la tente cérébelleuse a pour résultat un agrandissement de la loge cérébelleuse aux dépens de la loge cérébrale. Celle-ci est d'ailleurs rétrécie en même temps, ainsi qu'on va le voir, par le faible développement des étages antérieur et moyen de la base du crâne.

Le sinus longitudinal supérieur existe au moins à son origine, mais il se rétrécit rapidement, en émettant des collatérales volumineuses de chaque côté. La faux du cerveau manque complètement.

La loge cérébelleuse, quoique agrandie, est complètement remplie par le cervelet, la protubérance et le bulbe.

La loge cérébrale, au contraire, n'est occupée par le cerveau que dans une faible partie. Les circonvolutions sont représentées par une masse de substance nerveuse, du volume d'un marron, logée dans la concavité du frontal et en contact avec la partie de la dure-mère qui correspond à l'orifice anormal du frontal. Le bord posté-

rieur de cette masse dépasse en arrière la suture coronale d'un demi-centimètre à peine. Entre la face postérieure de ce cerveau rudimentaire et la face antéro-supérieure de la tente cérébelleuse reste un espace libre, long de plus de deux centimètres. En haut et latéralement, cet espace est circonscrit par la dure-mère, qui revêt les pariétaux et les grandes ailes du sphénoïde. A sa partie inférieure et médiane on aperçoit une masse de substance nerveuse blanche dont la conformation extérieure semble au premier abord rappeler celle des tubercules quadrijumeaux hypertrophiés. Mais un examen plus attentif montre que les tubercules quadrijumeaux sont situés plus bas et plus en arrière au-dessous de la petite circonférence de la tente du cervelet. L'organe qui se présente à découvert entre ces tubercules et la masse des circonvolutions ne peut représenter autre chose que les couches optiques accolées l'une à l'autre sur la ligne médiane, sans interposition d'un troisième ventricule. De plus, ces couches optiques, anormales par leur forme, se sont dégagées en quelque sorte de la face inférieure du cerveau, qui s'est trouvé reportée en avant et les laisse à découvert.

La masse des circonvolutions, réduite, comme on vient de le dire, au volume d'un marron, est unique et médiane; elle n'est pas divisée en deux lobes latéraux. Cependant un sillon très superficiel, contourné en S, s'étend de l'extrémité antérieure à l'extrémité postérieure, en délimitant deux parties latérales à peu près égales. De chaque côté, c'est à peine s'il existe quelques irrégularités de surface indiquant des circonvolutions ébauchées.

Une coupe pratiquée sur la masse tout entière démontre l'absence complète de cavités ventriculaires.

En résumé, le cerveau est représenté par un noyau informe de substance corticale, auquel fait suite un organe axile déformé occupant la place des couches optiques. Plus bas, la protubérance, le cervelet et le bulbe ont l'apparence de l'état normal.

*Base du crâne et nerfs crâniens.* — En soulevant d'avant en arrière le cerveau rudimentaire, on s'aperçoit d'abord que les bulbes et les nerfs olfactifs font entièrement défaut. Ensuite on découvre un nerf optique unique et médian se détachant de l'extrémité antérieure et inférieure de la masse optique précédemment décrite. Les parties sont trop mal conservées pour qu'on puisse étudier l'origine de ce nerf. On ne peut découvrir les bandelettes optiques, qui ont pu être détruites par la macération ou décollées avec les méninges. Le nerf

optique, détaché de l'encéphale, s'engage obliquement de haut en bas et d'arrière en avant dans le trou optique impair et médian, qui le conduit dans l'orbite à travers le sphénoïde antérieur.

Les deux troncs carotidiens, ou plutôt les deux artères cérébrales antérieures, émergent de l'épaisseur de la dure-mère à leur siège normal, de chaque côté et un peu en arrière du nerf optique. La tige pituitaire et le corps pituitaire sont à leur place habituelle. Toutes les paires nerveuses de la base du crâne à partir de la troisième sont faciles à découvrir au niveau des points où elles traversent la dure-mère; elles paraissent normales.

On décolle ensuite la dure-mère de la base pour examiner l'état du squelette. On ne trouve aucune trace d'ethmoïde. L'étage frontal de la base du crâne est étroit et incomplètement ossifié, ainsi qu'on a pu le voir déjà par la face extérieure du côté de l'orbite. La dure-mère seule ferme le crâne en avant, sur une partie de la voûte orbitaire et au niveau de la glabelle. Le sphénoïde antérieur est traversé sur la ligne médiane par le trou optique unique, qui est large et de forme irrégulièrement triangulaire. L'étage sphénoïdal est également peu développé. La surface interne des grandes ailes du sphénoïde est irrégulière et rugueuse, surtout en dedans.

Le rocher est bien conformé. L'étage postérieur paraît très large en comparaison des deux autres. Les fosses occipitales, au lieu d'être concaves comme d'habitude, sont, au contraire, représentées par une surface osseuse convexe. Nous avons vu, du reste, qu'au même niveau la face externe de l'occipital est déprimée. A l'union des deux portions supérieure et inférieure de l'écaille occipitale on trouve une trace de gouttière latérale, bien que la dure-mère ne contienne aucun vestige de sinus veineux en ce point. Les sinus sont reportés plus haut sous les pariétaux.

On peut résumer les faits qui précèdent de la manière suivante : La partie cérébrale de l'encéphale et du crâne est altérée dans son développement. Tout ce qui appartient à l'appareil olfactif fait défaut. L'appareil optique est unique et médian, du moins après son émergence à la surface du cerveau. La couche corticale du cerveau est rudimentaire, et la partie axile est elle-même altérée dans sa forme jusqu'à la protubérance. Enfin le vide laissé dans la boîte crânienne par l'atrophie cérébrale est comblé par du liquide hydrocéphalique sous-arachnoïdien.

## OTOCÉPHALIE

L'otocéphalie est le résultat de l'avortement du bourgeon maxillaire inférieur; par suite, les deux oreilles se trouvent attirées vers la ligne médiane, et elles viennent occuper la partie supérieure et antérieure du cou.

La figure 46 représente un exemple type de cette anomalie. La partie supérieure de la face est normale : les yeux, le nez, les maxillaires supérieurs, sont bien conformés. La difformité commence au niveau de la bouche et s'étend à la partie supérieure du cou. La saillie du menton est entièrement effacée, et l'orifice buccal est transformé en un pertuis étroit sous la forme d'une fente verticale. Ce qui frappe le plus, c'est le déplacement des oreilles externes. Les deux pavillons sont situés obliquement à la partie supérieure du cou, dans la gouttière qui sépare les régions sus et sous-hyoïdiennes. Ils se correspondent par leurs lobules, tandis que les trous auditifs sont séparés l'un de l'autre par un intervalle d'un centimètre. Ces conduits sont courts et étroits.

On cherche inutilement le maxillaire inférieur à travers les parties molles chez l'otocéphale; la première portion de squelette qu'on trouve à la face en procédant de bas en haut est la voûte palatine avec le bord alvéolaire du maxillaire supérieur. La peau et la couche graisseuse sous-cutanée étant enlevées, on a sous les yeux les modifications profondes du squelette appartenant au bourgeon maxillaire inférieur et à la première fente branchiale. Les temporaux sont fortement abaissés par leur portion mastoïdienne (fig. 47), et les apophyses zygomatiques prennent une direction verticale. Les os tympaniques ne sont séparés l'un de l'autre que par un intervalle d'un centimètre; ils sont même unis par une sorte d'apophyse qui se porte vers la ligne médiane. Cette arcade est surmontée d'un osselet distinct, qui n'est autre qu'un

mince rudiment du maxillaire inférieur. Entre elle et la face antérieure du rachis monte un étroit prolongement du pharynx, se continuant supérieurement avec les fosses nasales. La langue et le larynx sont abaissés ; on les trouve au-dessous du rudiment de maxillaire inférieur.

La cavité buccale ne communique pas avec le pharynx ; elle

Fig. 46. — Otocéphale (V. obs. LXII).

ne dépasse pas en arrière les limites de la voûte palatine et se termine en cul-de-sac : les parties molles remplaçant le plancher buccal sont soudées avec le voile du palais.

L'oreille moyenne, qui se forme dans la première fente branchiale, contient la chaîne complète des osselets : marteau, enclume et étrier ; mais chacun de ces osselets est déformé. L'étrier n'est constitué que par une petite tige osseuse unique ; la chaîne dans son ensemble est allongée de telle sorte que l'étrier, au lieu d'être en contact avec l'enclume, lui est uni par l'intermédiaire d'un ligament long d'un millimètre.

En résumé, la malformation consiste dans l'atrophie des parties dépendant du bourgeon maxillaire inférieur. L'arc du maxillaire lui-même a disparu ; il n'est représenté que par un petit noyau osseux sans importance. Cependant les deux

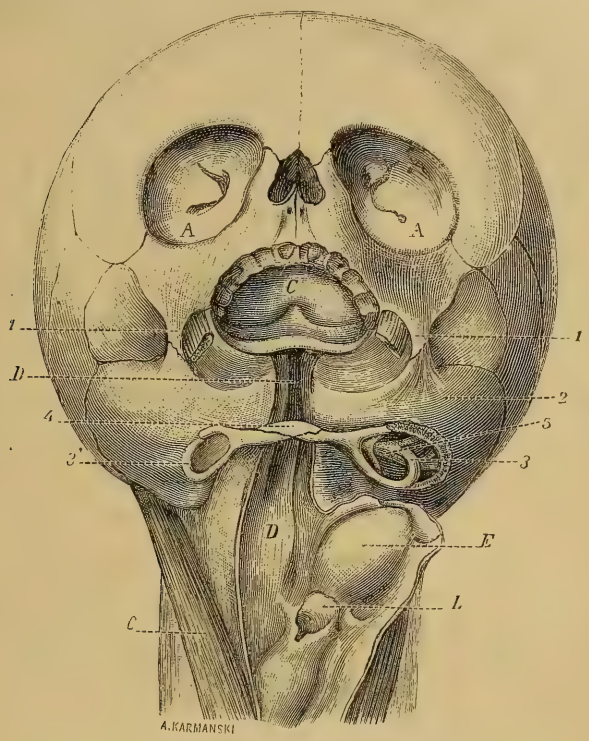


Fig. 47. — Squelette de la face et parties profondes du cou de l'otocéphale de la figure 46. — A, A, orbites. — C, cavité buccale terminée en cul-de-sac. — D, D, pharynx. — E, langue. — L, larynx. — 1, 1, apophyses zygomatiques. — 2, temporal. — 3, 3, cercles tympaniques prolongés en dedans sous la forme d'une apophyse qui s'avance jusqu'à la ligne médiane au-devant du pharynx. — 4, noyau osseux situé entre les deux apophyses des cercles tympaniques, et représentant un rudiment du maxillaire inférieur.

bourgeons se sont soudés sur la ligne médiane chez l'embryon, puisqu'il n'y a pas de fissure médiane ; seulement ils ne se sont pas développés, et on pourrait attribuer à cet arrêt de leur évolution les déformations suivantes : abaissement et convergence des temporaux, rapprochement des oreilles externes l'une de l'autre, allongement de la chaîne des osselets, resserrement du pharynx derrière le petit arc tympano-maxillaire,

et enfin réunion du palais avec les parties molles de la paroi inférieure de la bouche.

Si la langue est repoussée dans le cou, ce n'est qu'une apparence due à l'atrophie du maxillaire ; elle occupe relativement à lui sa situation normale, car elle doit être, en effet, intermédiaire au larynx et au maxillaire, qui constituent ses deux points d'attache antérieur et postérieur, et ce rapport est conservé.

Dareste explique l'otocéphalie par un mécanisme pathogénique analogue à celui qui, d'après lui, détermine la cyclocéphalie. Ici seulement l'altération primitive siège sur la partie postérieure de l'encéphale. « La région du sillon médullaire qui correspond à la moelle allongée se ferme sans s'évaser; elle se présente alors comme la moelle épinière, qu'elle continue en avant sous la forme d'un tube fermé et ayant comme elle l'aspect de deux cordons blancs juxtaposés. Il résulte de ce développement incomplet de la moelle allongée que les fossettes auditives qui se produisent contre ses parois sont alors beaucoup plus rapprochées que dans l'état normal. Le rapprochement de ces fossettes, qui deviennent les vésicules auditives, puis les oreilles internes, entraîne l'arrêt de développement des deux premières fentes branchiales. » (Dareste.)

Obs. LXII. — *Otocéphalie* (V. fig. 46 et 47). — Fœtus du sexe masculin, long de 35 centimètres. La partie supérieure de la face est normale : le front, les yeux, les paupières et le nez sont bien conformés. La région comprise entre le nez et l'os hyoïde présente, au contraire, un ensemble remarquable d'anomalies. La saillie du menton fait défaut, et la surface cutanée s'étend directement depuis la base du nez jusqu'au larynx.

L'orifice buccal est représenté par une fente verticale de quatre millimètres située à un centimètre au-dessous de la sous-cloison.

Les deux pavillons auriculaires, larges et bien développés, sont abaissés et rapprochés de la ligne médiane. Ils occupent le sillon qui sépare le cou de la face avec une direction oblique, de telle sorte

que les deux lobules se trouvent à un centimètre l'un de l'autre à la partie supérieure du cou.

La cavité buccale se termine en cul-de-sac au niveau de l'extrémité postérieure de la voûte palatine osseuse. Cette voûte a son aspect normal.

La paroi inférieure de la bouche est complètement modifiée par l'absence du maxillaire inférieur; elle consiste en une couche de parties molles comprenant une muqueuse, une couche musculaire, le tissu cellulaire sous-cutané et la peau.

La muqueuse s'étend directement de la fente extérieure qui figure l'orifice buccal, au cul-de-sac qui termine la bouche en arrière.

La couche musculaire est formée principalement par une bande transversale étendue de l'os malaire et de l'arcade zygomatique d'un côté aux parties correspondantes du côté opposé; elle paraît constituée par les deux masséters, qui sont réunis l'un à l'autre par leur extrémité inférieure.

Les oreilles moyennes ont subi le même déplacement que les oreilles externes. Les deux os tympaniques, munis de leur membrane, se trouvent rapprochés l'un de l'autre au-devant de l'extrémité supérieure du cou. Il ne reste entre eux qu'un intervalle d'un centimètre. Chacun de ces os, qui forme les trois quarts d'un cercle, se prolonge en dedans sous la forme d'une apophyse, qui va s'attacher à celle du côté opposé à l'aide d'un court ligament fibreux. Un noyau osseux long de trois millimètres et appliqué sur le bord supérieur du ligament précédent, paraît représenter un rudiment de l'os maxillaire inférieur.

Après avoir détaché en partie le cercle tympanique osseux ainsi que le tympan, on trouve que l'oreille moyenne contient ses osselets normaux : marteau, enclume et étrier; mais la chaîne qu'ils forment est allongée obliquement de haut en bas et de dehors en dedans. L'étrier ne forme qu'une tige unique; il est rattaché à l'enclume par l'intermédiaire d'un ligament d'un millimètre de longueur.

Les deux os temporaux sont abaissés dans leur partie mastoïdienne, qui s'est portée à la fois en bas et vers la ligne médiane en suivant le déplacement de l'appareil auditif.

En somme, le maxillaire inférieur est réduit à un minime noyau osseux interposé aux deux cercles tympaniques. Les deux oreilles se sont rapprochées l'une de l'autre au-devant de la partie supérieure du cou.

Ce qui démontre que le maxillaire inférieur est bien représenté comme on vient de le dire, c'est que la langue, dont il n'existait pas trace dans la bouche, se trouve au contraire à la partie supérieure du cou, au-devant du pharynx, entre le petit arc osseux intertympanique et le larynx. Bien que réduite à un faible volume, elle est parfaitement distincte.

La cavité du pharynx se rétrécit pour passer entre le rachis et l'arc osseux précédent; elle se prolonge ensuite supérieurement en se continuant avec l'arrière-cavité des fosses nasales; les fosses nasales elles-mêmes sont bien conformées.

Le squelette de la partie supérieure de la face paraît normal.

La voûte crânienne offre les irrégularités suivantes : la fontanelle postérieure existe à peine; la fontanelle antérieure est, au contraire, très large; les pariétaux, d'ailleurs bien développés, sont séparés des temporaux par un intervalle d'un centimètre au niveau duquel la paroi osseuse manque : ce qui fait penser à une distension du crâne par une hydrocéphalie.

## OPOCÉPHALIE

On désigne sous ce nom une monstruosité qui se compose des anomalies du cyclope et des anomalies de l'otocéphale réunies sur un même sujet. Nous n'avons pas l'intention d'en retracer l'histoire. On en retrouvera les principaux caractères dans la relation suivante d'un examen anatomique que nous avons fait.

Obs. LXIII. — *Opocéphalie. Rudiment de trompe, Cyclopie. Otocéphalie* (V. fig. 48 et 49).

Fœtus peu développé.

*Aspect extérieur.* — Au-dessous d'un front rétréci se présente, au centre de la face, un œil unique entouré de quatre paupières rudimentaires circonscrivant un orifice palpébral en forme de losange.

Une petite saillie cutanée de la forme et du volume d'un grain de chènevis, fixée immédiatement au-dessus de l'orifice palpébral, figure un rudiment de trompe olfactive.

Au-dessous de l'œil et à la place où devrait être la bouche s'im-

plante une trompe buccale longue de deux centimètres et creusée d'un canal étroit qui se continue avec la bouche.

La saillie du menton fait défaut. Les deux pavillons auriculaires, abaissés et rapprochés l'un de l'autre, sont appliqués obliquement dans la gouttière qui sépare le cou de la face.

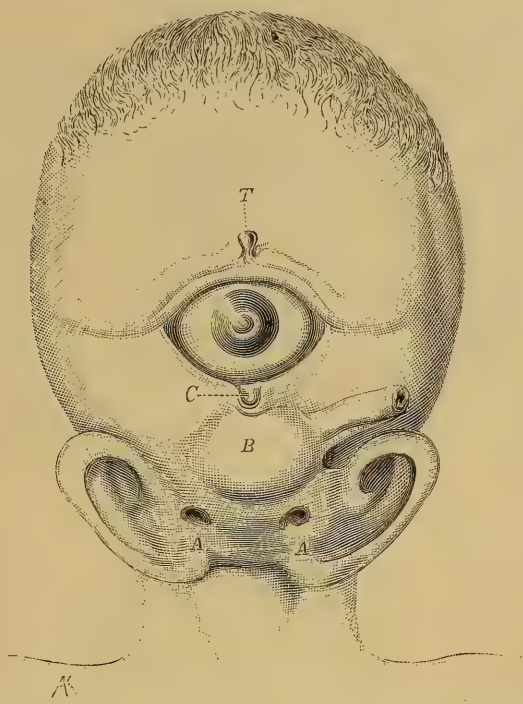


Fig. 48. — T, trompe olfactive rudimentaire. — C, caroncule unique et médiane au point d'union des deux paupières inférieures. — B, saillie arrondie correspondant à la cavité buccale et servant de base d'implantation à une trompe buccale canaliculée. — A, A, pavillons auriculaires rapprochés l'un de l'autre au-devant du cou ; on voit les deux conduits auditifs externes au-dessus des lobules de chaque pavillon — V. obs. LXIII.

Leurs lobules sont séparés l'un de l'autre par un intervalle de deux centimètres.

Le squelette de la face est profondément modifié dans sa forme et ses rapports.

L'orbite unique et médiane est régulièrement arrondie. Son ouverture antérieure est circonscrite en haut par le frontal, en bas par les deux os malaires soudés directement l'un à l'autre, sans interposition d'aucune masse osseuse pour représenter les maxillaires supérieurs.

Ceux-ci existent néanmoins à l'état de minimes rudiments. On trouve en effet dans l'épaisseur de la trompe buccale, près de sa base, deux petits noyaux osseux du volume d'une lentille, complètement isolés du reste des os de la face : l'un d'eux présente un alvéole et une couronne dentaire, seuls indices rappelant qu'il s'agit d'un maxillaire.

Au-dessous de l'arcade formée sur la ligne médiane par les deux os malaires on voit un orifice large de sept millimètres, circonscrit latéralement par les arcades zygomatiques, qui ont pris une direction verticale par suite de l'abaissement des temporaux et de leur mouvement de convergence vers le plan médian. On y trouve du tissu adipeux et quelques traces de muscles. En pénétrant plus profondément, on rencontre l'apophyse basilaire, ou bien on entre de chaque côté dans les fosses temporales et en haut dans l'orbite.

Plus bas, de chaque côté de la ligne médiane, sont les deux temporaux, rapprochés l'un de l'autre par leurs portions zygomatique et mastoïdienne. Un intervalle d'un millimètre seulement les sépare.

Au-dessous de chaque temporal on trouve un cercle tympanique bien développé, encadrant une membrane tympanique à travers laquelle on aperçoit le manche du marteau. Chacun des os tympaniques est pourvu en dedans d'un prolongement qui, réuni à son congénère, forme une petite arcade médiane. Les deux cercles tympaniques ainsi conjugués prennent la forme d'un minuscule pince-nez. Cependant les deux apophyses internes ne sont pas soudées ensemble : elles sont seulement unies par une sorte d'articulation.

La cavité de l'oreille moyenne communique directement avec la cavité pharyngée. La face profonde de la membrane du tympan répond à la partie latérale du pharynx sans l'intermédiaire d'aucun canal. En un mot, il n'y a pas de trompe d'Eustache.

Les osselets de l'oreille moyenne sont au complet, mais déformés ; de plus, la chaîne qu'ils forment est comme étirée de dehors en dedans, de sorte que l'étrier n'est rattaché à l'enclume qu'indirectement, par l'intermédiaire d'un petit ligament.

Le rocher, examiné par la face interne du crâne, est très développé. La saillie correspondant au labyrinthe est volumineuse : un cordon nerveux d'aspect normal pénètre dans le conduit auditif interne.

La voûte du crâne est ossifiée à un degré anormal. Les fontanelles

antérieure et postérieure sont comblées. L'occipital et les pariétaux sont largement développés. Le pariétal droit est formé de deux portions distinctes, supérieure et inférieure, réunies par une suture horizontale. Les deux écailles du frontal, séparées près du bregma,

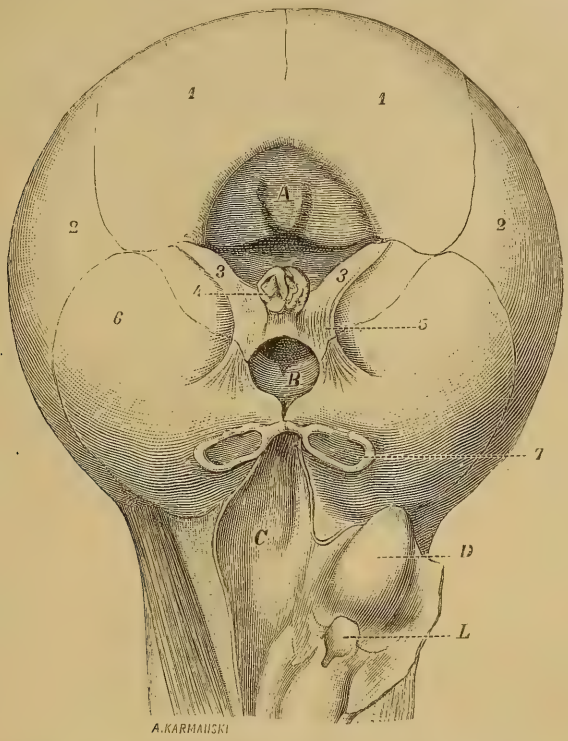


Fig. 49. — Sujet de la figure 48 : squelette de la face et parties profondes du cou. — A, orbite unique. — B, cavité circonscrite par les deux temporaux et les deux os malaires, dans laquelle le conduit buccal se terminait en cul-de-sac. — C, pharynx. — L, larynx. — D, langue. — 1, 1, frontal. — 2, 2, pariétaux. — 3, 3, os malaires. — 4, rudiments des maxillaires supérieurs avec un alvéole et une dent. — 5, apophyse zygomatique de l'os malaire. — 6, temporal. — 7, cercle tympanal.

sont complètement soudées en bas. Le frontal dans son ensemble est rétréci, surtout dans le sens transversal.

Deux os wormiens occupent la région de la fontanelle postérieure. La portion supérieure de l'écaille occipitale est en partie séparée de la partie inférieure par une fissure qui s'avance, de chaque côté, à moitié chemin entre le bord de l'os et la protubérance occipitale externe.

Le crâne est ouvert par l'écartement des pariétaux. Après l'inci-

sion de la dure-mère, on constate d'abord l'absence de la faux du cerveau. Le sinus demi-circulaire supérieur manque et est suppléé par de gros troncs vasculaires accolés à la face interne de la dure-mère, au-dessous des pariétaux, aboutissant au pressoir d'Hérophile.

Les deux hémisphères sont représentés par une petite masse nerveuse unique, sans scissure inter-hémisphérique et sans sillons d'aucune espèce. La protubérance et le cervelet paraissent être à l'état normal. Toutes ces parties sont trop altérées pour qu'on en puisse faire un examen détaillé.

# DEUXIÈME SECTION

## ATROPHIES PAR COMPRESSION DURANT LA PÉRIODE FŒTALE

Certaines anomalies par atrophie sont dues à une compression subie par le fœtus dans la cavité amniotique à une période assez avancée de la grossesse. On retrouve à la naissance et plus tard les empreintes évidentes de cette compression sur diverses régions du corps, et plus spécialement sur la tête.

Un enfant né depuis trente-six heures, présenté en 1888 à la consultation de l'hôpital Trousseau par une sage-femme, nous fournit un exemple remarquable de ces malformations tardives par compression. Il portait la tête très inclinée sur l'épaule gauche ; on pouvait la remettre dans l'attitude droite, mais elle reprenait d'elle-même ensuite son inclinaison à gauche. La joue gauche, en rapport avec l'épaule correspondante, était aplatie, moins saillante et moins volumineuse que celle du côté droit. Au contraire, le front était saillant à gauche et manifestement aplati à droite. Les deux pieds étaient déformés, le droit en varus, le gauche en valgus. Les deux membres inférieurs dans leur ensemble avaient une tendance anormale à se porter à gauche. En exagérant cette disposition de la tête et des extrémités inférieures à se dévier à gauche, on pouvait d'une part appliquer la joue gauche sur l'épaule gauche, d'autre part amener les deux pieds également vers l'épaule gauche au contact de la tête, et tout cela sans grand effort. Ajoutons qu'une manœuvre semblable était

impossible du côté opposé. L'enfant se trouvant ainsi enroulé sur le côté gauche comme un bâton dont on rapproche les deux bouts, il devenait manifeste que les malformations de la tête et des pieds étaient en corrélation directe et parfaite avec cette singulière attitude. L'aplatissement de la joue gauche et de la bosse frontale droite paraissait avoir été produit par une pression analogue à celle faite artificiellement avec la main

Fig. 50. — Malformations faciales par compression intra-utérine. Aplatissement de la joue droite. Déviation du nez vers le côté gauche. Ce sujet porte un kyste dermoïde de l'angle interne de l'orbite (V. obs. LXIV).

pour maintenir momentanément la tête de l'enfant appliquée sur l'épaule gauche.

Un second exemple d'atrophie du même ordre nous a été fourni par un enfant âgé de sept mois qui avait pour toute malformation un torticolis congénital (V. obs. LXV). Sa tête était inclinée sur l'épaule droite sans renversement en arrière; le front et la face du côté gauche se trouvaient atrophiés. La région occipitale, au contraire, était plus développée à gauche. Ici ce n'était pas la joue droite, mais bien la région occipitale droite qui semblait avoir été appliquée sur l'épaule du même côté dans la cavité utérine, et les régions comprimées étaient le front et la face du côté gauche, c'est-à-dire du côté opposé au torticolis.

Un autre sujet (obs. LXVIII) offrait des malformations beaucoup plus nombreuses et plus variées. On voyait d'abord, sur les parties saillantes du corps, des traces évidentes d'adhérences amniotiques. Le tronc était incurvé dans son ensemble sur le côté gauche; la tête, inclinée sur l'épaule gauche, présentait un aplatissement du côté droit; la bosse frontale droite était effacée. Les membres supérieurs et inférieurs avaient subi des déviations multiples (V. fig. 51).

G. Borel[1] a publié un fait analogue aux nôtres, mais plus complexe. Un enfant, qu'il a observé depuis la deuxième semaine jusqu'au huitième mois après la naissance, était né avec des malformations diverses, toutes en rapport avec un enroulement du fœtus sur le côté gauche. Les deux pieds étaient en varus équin : la moitié gauche du thorax, beaucoup moins développée en avant; l'avant-bras gauche, incurvé et atrophié; enfin la main correspondante, déviée sur le bord radial. Les déformations de la tête rappelaient celles de notre second cas, mais à un degré plus grave. La tête, inclinée à gauche par raccourcissement du sterno-mastoïdien, offrait des altérations inverses de la face et du crâne. Toute la moitié gauche de la face, inclinée sur l'épaule, se trouvait considérablement atrophiée; le pavillon de l'oreille était lui-même atrophié et irrégulier. Le crâne, au contraire, était plus développé à gauche, si bien que la demi-circonférence gauche de la tête mesurait 26 centimètres et demi, et la demi-circonférence droite 25 centimètres seulement. Cette déformation paraissait produite par une compression exercée suivant un axe oblique allant de la bosse pariétale droite à la moitié gauche de la face, de telle sorte que celle-ci se trouvait appliquée sur l'épaule correspondante. La grossesse avait été normale, ainsi que l'accouchement; un seul point mérite d'être signalé : la mère avait perçu tardivement les mouvements

1. G. Borel, *Contribution à l'étude des asymétries du visage et de l'hémiatrophie de la face : Rev. méd. de la Suisse romande,* 1885, t. V, p. 13.

actifs du fœtus. Borel a remarqué, comme nous l'avions observé nous-mêmes, combien il était facile d'infléchir l'enfant sur le côté gauche pendant les premiers mois après la naissance, et de reproduire ainsi l'attitude du fœtus dans le sein de la mère. Budin[1] a recueilli deux cas de déformation du fœtus par compression. Chez un enfant nouveau-né, la tête s'appliquait exactement sur l'épaule gauche : « La face latérale gauche de la tête avait, dans son ensemble, un aspect réniforme; la périphérie de cette déformation en forme de rein répondait à la périphérie du crâne, au vertex; la concavité était limitée en avant par le bord inférieur de la mâchoire et en arrière par l'occipital. Cette partie déprimée s'appliquait exactement sur la saillie de l'épaule. » Budin ne dit pas si cette déformation a persisté. Son second cas de compression fœtale ne se rapporte pas à des déformations crâniennes; mais l'enfant avait deux mains et deux pieds bots; de plus, à la surface du tronc on voyait des dépressions singulières dans lesquelles venaient se mouler les extrémités inférieures lorsqu'on les fléchissait, ce qui se faisait avec la plus grande facilité; le nouveau-né succomba immédiatement après l'accouchement. Mais il fut facile de démontrer directement que les dépressions observées sur le thorax dataient d'une période antérieure au travail de l'accouchement : les cartilages costaux étaient déprimés comme les parties molles. Un autre fait vient encore à l'appui de la théorie de la compression utérine dans ce cas. La mère avait eu de l'hydrorrhée pendant les dernières semaines de la grossesse.

E. Barker[2] a observé un enfant âgé de trois semaines qui présentait des malformations d'un aspect tel qu'elles paraissaient aussi pouvoir être rapportées à la compression intra-utérine. L'accouchement avait été normal. Dès le moment

1. Budin, *Obstétrique et Gynécologie*, p. 75 et 245; 1886; — *Bull. de la Soc. anatom.*, 1872, p. 589; — Tarnier et Budin, *Traité d'accouchements*, t. II, p. 294; 1886.

2. A.-E. Barker, *Deficient development of the right half of the body, without paralysis except of the facial nerv : Clinical Soc. Trans.*, 1884, t. XVII, p. 225.

de la naissance, la moitié droite du corps se trouvait moins développée que la gauche; l'oreille droite était rudimentaire, et le nerf facial droit, paralysé. L'auteur ajoute qu'il n'y avait pas d'écoulement d'oreille et que tous les autres nerfs parais-

Fig. 51. — Malformations diverses par compression intra-utérine. Incurvation du tronc sur le côté gauche. Tête inclinée en arrière et à gauche. Double pied bot varus. Double main bote. Dépressions cicatricielles multiples à la surface du corps (traces d'adhérences amniotiques) au-devant de l'acromion gauche, sur le côté cubital des poignets, au-devant du genou gauche, sur le pied gauche en dehors (V. obs. LXVIII).

saient intacts. Le tronc était fléchi sur le côté droit, l'enfant petit, mais bien portant.

Le sujet de l'observation LXIV est atteint d'un ensemble de difformités appartenant à un type différent, mais paraissant aussi résulter d'une compression intra-utérine. Un enfant nouveau-né présente un aplatissement de la moitié droite de la

face ; le nez est comme repoussé vers le côté gauche. De plus, on remarque une cyphose dorso-lombaire et un double pied bot varus. Si l'on met la tête en extension légère avec inclinaison sur l'épaule gauche et qu'ensuite on applique l'une des mains sur la joue droite, qui se trouve ainsi à l'extrémité supérieure du corps, tandis que l'autre main exerce une pression sur l'extrémité pelvienne, on simule la position à laquelle le fœtus a été soumis vraisemblablement d'une manière persistante dans la cavité utérine (V. fig. 50 et obs. LXIV).

Ce n'est pas seulement chez les nouveau-nés qu'on observe les déformations du crâne par compression ; elles peuvent persister indéfiniment : nous les avons retrouvées sur des sujets de six ans, de quatorze ans (obs. LXVI et LXVII).

Les faits précédents indiquent à n'en pas douter que la compression du fœtus s'est produite à la fin de la grossesse. Le développement complet de tous les organes, l'absence de toute autre malformation ainsi que le siège superficiel des altérations où l'on reconnaît les empreintes des parties comprimées, sont autant de raisons en faveur d'un développement régulier d'abord, qui n'a été que tardivement troublé par la position anormale dans laquelle ont été placées certaines parties du fœtus.

D'autres observations établissent, au contraire, que la compression utérine peut déterminer des malformations véritables à une période plus précoce. C'est ainsi que Kocher[1] a eu l'occasion d'examiner un fœtus de trois mois présentant des traces de compression mécanique par défaut de liquide amniotique : les pieds et les mains étaient déformés, la tête inclinée en avant et de côté. Osiander a vu un enfant qui était né avec le menton enfoncé dans le thorax, le dos voûté, les extrémités creusant aussi de profondes empreintes sur le thorax, des pieds bots et un crâne asymétrique. La compression du côté gauche, ou plutôt l'inflexion du tronc sur le côté

1. Kocher, cité par G. Borel, *loco cit.*

gauche, était indiquée par une synostose des côtes gauches et par l'absence du rein gauche. Si, comme cela n'est pas douteux, cette dernière anomalie doit être rapportée, ainsi que les autres, à la compression intra-utérine, ce ne peut être qu'à une compression exercée à une période très précoce du développement embryonnaire; l'apparence des désordres, leur profondeur, ainsi que l'absence d'un organe, en font foi.

Les observations précédentes mettent en évidence un groupe de malformations d'un caractère particulier; et si l'on examine les enfants peu de temps après leur naissance, on peut, avec la plus grande facilité, reconnaître le mécanisme suivant lequel la déformation s'est produite dans l'utérus. Les membres et la tête reprennent presque d'eux-mêmes la situation anormale à laquelle ils étaient condamnés dans l'amnios par la compression utérine, et c'est à la fixité de cette attitude qu'il convient de rapporter l'asymétrie présentée par le jeune sujet. En général la déformation consiste dans une atrophie irrégulière de la tête, qui présente deux dépressions aux deux extrémités de l'un de ses diamètres. La tête étant le plus souvent inclinée latéralement, la partie qui s'applique sur l'épaule se creuse d'une empreinte pour recevoir la saillie convexe de la région. C'est tantôt sur la joue, tantôt sur la partie temporo-occipitale du crâne qu'on retrouve cette première trace d'atrophie mécanique.

Mais il y a une seconde dépression qui siège exactement sur le côté opposé de la tête; celle-ci consiste dans un aplatissement du crâne soit au niveau du front, soit dans la région temporo-pariétale. La seconde déformation atrophique est produite directement par la compression exercée par la paroi utérine. Il était on ne peut plus facile, chez le nouveau-né que nous avons observé, de simuler avec la main l'action mécanique de l'utérus qui avait produit l'aplatissement de la tête contre l'épaule.

Si la tête, au lieu de s'incliner de côté, s'infléchit en avant, le menton marque sa place sur le thorax. On retrouve alors

à la partie inférieure du tronc un second aplatissement, dû aux empreintes des membres. La même interprétation convient à toutes les déformations tardives : elles sont produites par une pression mécanique. La cavité utérine étant régulièrement conformée en ovoïde, ce sont les parties saillantes du fœtus qui sont comprimées en premier lieu et toujours le plus fortement atteintes ; les traces qu'elles conservent sont




Fig. 52. — Circonférence d'un crâne déformé par compression intra-utérine. Elle est prise immédiatement au-dessus des arcades sourcilières, en avant et au niveau de la protubérance occipitale externe en arrière. Le diamètre antéro-postérieur AP montre l'asymétrie des deux moitiés du crâne et fait ressortir l'aplatissement de la région fronto-pariétale gauche et de la région occipito-pariétale droite (V. obs. LXIX).

le meilleur témoignage de cette compression. La cause prochaine de ce mécanisme doit être cherchée non dans la paroi utérine, mais dans le liquide amniotique, qui se trouve alors en quantité insuffisante. Normalement le fœtus est libre dans la cavité de l'amnios et isolé en tous les points par une couche de liquide qui répartit uniformément les pressions sur toute sa surface. En exécutant des mouvements actifs et en changeant de position, le fœtus n'entre en contact avec la paroi amniotique que d'une manière légère et momentanée. Il n'en

est plus de même si le liquide amniotique est en quantité insuffisante; ce liquide n'isole plus alors le fœtus, sur lequel s'applique directement la paroi utérine qui va lui imposer une attitude fixe. Il en résulte que les mouvements actifs sont limités ou empêchés, et que les parties saillantes, et plus spécialement l'extrémité céphalique, sont exposées à subir la pression directe et continue de l'utérus appliqué et contracté




Fig. 53. — Circonférence du crâne chez le sujet de la figure 52, prise au niveau des bosses frontales en avant et de la protubérance occipitale externe en arrière.

sur elles. Attitude fixe du fœtus et pression continue sur les parties les plus saillantes, telles sont les conditions qui découlent de la pénurie du liquide amniotique et qui permettent de comprendre le mécanisme des malformations qui nous occupent en ce moment.

Il serait important de pouvoir fixer l'époque de la vie fœtale où surviennent l'insuffisance du liquide amniotique et la pression utérine irrégulière qui en est la conséquence; c'est là un point encore obscur. L'hydrorrhée, qui explique bien certains faits (Budin), est un accident qui appartient en général à la fin

de la grossesse. Mais il est probable qu'il y a d'autres causes amenant une insuffisance du liquide amniotique. On est autorisé à se demander, car on ne possède à cet égard que des notions peu sûres, si la production de ce liquide ne peut pas diminuer accidentellement durant l'évolution de la grossesse, ou, ce qui revient au même, s'il n'est pas susceptible d'être l'objet d'une résorption plus ou moins importante. La nature des déformations pourra quelquefois fournir des renseignements permettant d'évaluer approximativement la période de la grossesse où elles ont dû être produites. Rappelons d'ailleurs que Kocher aurait déjà constaté des signes de compression sur un fœtus de trois mois; l'absence du rein, dans le cas d'Osiander, ferait remonter l'origine de l'anomalie à une période très précoce. Mais le plus souvent l'entier développement de tous les organes et le degré en somme peu grave des malformations font, au contraire, supposer que le fœtus n'a souffert que dans les derniers temps de la grossesse; il nous paraît en être ainsi dans les faits simples que nous avons observés, de même que dans ceux, un peu plus complexes, de Borel et de Budin.

La distinction entre les lésions atrophiques d'origine embryonnaire et celles d'origine fœtale repose sur une étude des faits d'après laquelle il était légitime de présenter les choses sous ce jour; mais nous avons pris soin de faire remarquer qu'il n'était pas facile ni même possible, du moins actuellement, d'appliquer la théorie à toutes les atrophies, et par suite de leur assigner une date pathogénique précise. D'un autre côté, si nous nous sommes attachés à la démonstration aussi claire que possible de l'influence de la compression utérine sur la production de certaines malformations à une période relativement avancée de la grossesse, nous ne voudrions pas laisser croire que la compression est étrangère à la production des anomalies durant la période embryonnaire; rien n'est plus loin de notre pensée. Seulement, les sujets atteints de malfor-

mations, et principalement de lésions atrophiques remontant à la période embryonnaire, ne portent pas toujours, il s'en faut, des traces aussi évidentes de compression que celles qui sont déterminées par la même influence plus tard ou même vers la fin de la grossesse.

Les contacts prolongés de l'embryon avec ses enveloppes, ou les compressions qu'il subit, laissent, dans un certain nombre de cas, des marques persistantes qui ne sont plus seulement des atrophies. Ce sont des adhérences du fœtus avec ses enveloppes, des adhérences de différentes parties du fœtus entre elles. Chez un grand nombre de monstres atteints d'ectocardie ou d'éventrations sus-ombilicales, on voit que le sommet de la tête et les fentes faciales se rattachent par des tractus cicatriciels avec les viscères du thorax ou de l'abdomen. Nous avons trouvé une tumeur exencéphalique reliée ainsi par des brides aux deux fentes embryonnaires de la face. Dans les anomalies moins graves, on rencontre quelquefois des vestiges d'adhérences, des cicatrices à la surface du fœtus. Le plus souvent, il faut bien le dire, on ne recueille, après la naissance, aucune espèce de preuve matérielle permettant de rattacher à la compression les anomalies d'origine embryonnaire qu'on observe, et c'est surtout dans les cas les plus simples que l'on constate ce défaut de témoignages locaux. Il en résulte qu'on doit, d'une part, accorder une valeur marquée aux faits quels qu'ils soient, même les plus complexes, présentant un indice du travail qui a amené la formation de l'anomalie, et qu'on doit également se montrer sobre de conceptions théoriques trop exclusives.

Nous ne saurions dire actuellement quelle est la proportion des anomalies produites par la compression; elle doit être considérable. Pourtant nous n'avons relevé dans ce court chapitre que des exemples où l'on trouve des marques évidentes de compression et où l'on surprend pour ainsi dire le mécanisme précédent sur le fait. Mais les examens ne sont pas

toujours aussi démonstratifs, et beaucoup de malformations ont, sans aucun doute, la même origine, bien qu'on n'en puisse pas fournir la preuve directe.

Les déformations du crâne par compression utérine offrent un intérêt spécial en raison des troubles cérébraux qui peuvent en être la conséquence. Quelques-uns des sujets qui en sont atteints sont, en effet, des faibles d'esprit (obs. LXVI) ou des idiots (obs. LXIX). Est-ce exclusivement à la déformation crânienne que doit être rapportée l'altération cérébrale chez ces sujets? C'est là une question obscure et complexe, qui ne saurait être discutée en peu de mots. Disons seulement ici que chez un certain nombre d'enfants très incomplets, qui ne sont pourtant pas des idiots, on observe fréquemment une asymétrie crânienne offrant les caractères indiqués précédemment.

Obs. LXIV. — *Cyphose congénitale. Pied bot varus double. Aplatissement du côté droit de la face* (V. fig. 50). — Milet (Pauline), âgée de quatre jours, demeurant rue des Panoyaux, 43, à Ménilmontant, est amenée à l'hôpital Trousseau le 9 mars 1888.

Cette enfant est atteinte d'une déviation remarquable de la colonne vertébrale à la région dorso-lombaire. Les trois dernières vertèbres dorsales et les deux premières lombaires forment une courbure arrondie, saillante en arrière. Lorsqu'on étend l'enfant le ventre appliqué sur un plan horizontal, cette courbure se détache nettement. La pression à sa surface ne paraît pas provoquer de douleur, ni sur la ligne médiane ni latéralement. La courbure est antéro-postérieure. Il n'y a pas trace de spina-bifida ni au-dessus ni au-dessous.

On constate un aplatissement de la moitié droite de la face; la joue droite est moins saillante; le nez est dévié à gauche sur sa partie inférieure et déprimé largement sur toute la hauteur du côté droit. Une petite tumeur, probablement un kyste dermoïde, est située au-dessous du grand angle de l'œil. La déformation de la face semble avoir été produite par une compression exercée largement sur la moitié droite de la face d'avant en arrière et de gauche à droite.

Les deux pieds sont légèrement déviés en varus.

Obs. LXV. — *Torticolis congénital par compression intra-utérine.* — Israël Klecokopper, âgé de sept mois, est apporté à l'hôpital Trousseau le 18 juin 1888.

Cet enfant est atteint d'un torticolis congénital droit. La tête est inclinée sur l'épaule droite sans renversement en arrière ; le menton est légèrement dévié à gauche. Le côté gauche du front est manifestement aplati. La bosse frontale gauche est beaucoup moins développée que la droite ; elle est presque effacée. La joue gauche est également moins saillante que la joue droite. La saillie de la protubérance occipitale est, au contraire, déviée à gauche, et la partie postérieure de la tête plus développée du côté gauche.

Le nez a une direction oblique ; son extrémité supérieure est déviée à droite. La ligne médiane de la face, au lieu d'être verticale et rectiligne, décrit une courbe à concavité droite.

L'enfant ne porte aucune autre difformité.

Obs. LXVI. — *Aplatissement asymétrique du crâne et de la face d'origine congénitale. Troubles de l'intelligence.* — Rich., garçon de quatorze ans, nous est présenté à l'hôpital Trousseau le 14 décembre 1889.

La mère de cet enfant a eu d'abord un garçon exempt de difformité ; puis elle a fait une fausse couche de trois mois. Deux mois après cette fausse couche, elle est devenue enceinte du jeune garçon pour lequel nous sommes consultés. Elle raconte que vers le cinquième mois de sa grossesse elle sentit, en prenant un bain, un mouvement extraordinaire de l'enfant, qui se trouva porté sur un côté du ventre. Rentrée chez elle, elle se mit au lit, et un médecin serait parvenu, après plusieurs jours de massage, à remettre l'enfant dans sa position. Vers le huitième mois de la grossesse, l'écoulement d'une certaine quantité d'eau fit penser que l'accouchement allait avoir lieu ; néanmoins il se fit attendre encore un mois.

L'enfant vint au monde avec une tête très allongée. Il a toujours joui d'une excellente santé.

*État actuel.* — Il existe une asymétrie très remarquable de la tête. Le côté gauche de la face est notablement moins développé que le droit. La bosse frontale gauche est aplatie ; l'angle gauche de la mâchoire est moins saillant. La narine et la partie latérale du nez sont moins proéminentes. Le pavillon de l'oreille gauche est moins large et moins long de quelques millimètres.

Sur le crâne et en avant, la région temporo-frontale qui fait suite

à la bosse frontale aplatie est aussi sensiblement moins saillante qu'à droite.

Inversement, sur la partie postérieure du crâne la région occipito-pariétale est extrêmement aplatie à droite. Il y a là un méplat qui s'étend jusque vers l'oreille et en haut jusqu'au diamètre bi-auriculaire; la même région est, au contraire, très développée à gauche. Il y a une différence de plus de trois centimètres entre le développement de la partie postérieure du crâne à droite et à gauche.

En résumé, cet enfant porte sur la tête des traces évidentes d'une compression exercée aux deux extrémités d'un diamètre oblique de la tête, d'une part sur le crâne en arrière et à droite, d'autre part sur la face et la partie antérieure du crâne à gauche.

On trouve au niveau de la dépression postérieure du crâne une disposition remarquable des cheveux. Une ligne antéro-postérieure située à droite de la ligne médiane les sépare sur une longueur de cinq ou six centimètres. Ceux qui sont au-dessus de la ligne ont une direction ascendante; ceux qui sont au-dessous, une direction descendante.

On ne remarque d'ailleurs nulle part à la surface de la peau des traces d'adhérences.

L'enfant n'est pas intelligent. Il a si peu de mémoire qu'après avoir appris à lire il a ensuite désappris. Un frère aîné et deux autres frères plus jeunes sont au contraire bien doués.

Obs. LXVII. — *Déformation du crâne par compression intra-utérine.* — H., garçon de six ans.

Pendant les premiers jours qui ont suivi la naissance, cet enfant prenait spontanément une attitude particulière, caractérisée par une inflexion de la partie supérieure du tronc sur la partie inférieure, de telle sorte que le ventre faisait saillie à droite. Son ventre se portait à droite, dit la grand'mère, qui avait été frappée de cette particularité. On n'a jamais aperçu sur la face ni ailleurs aucune anomalie. Cependant on voit actuellement une différence notable de développement entre les deux moitiés de la face; la joue gauche est beaucoup moins saillante que la droite; le sourcil est plus court, la fente palpébrale un peu moins longue. La bosse frontale gauche est moins proéminente que celle du côté opposé.

Il n'y a cependant pas trace de torticolis. On ne trouve aucune différence sensible entre les deux membres inférieurs.

L'épaule droite est le siège d'une altération ancienne. Les mouvements d'abduction et de rotation sont limités. Ils sont très faciles et non douloureux dans une certaine étendue, au delà de laquelle on éprouve une résistance absolue, comme si l'humérus était arrêté par une bande fibreuse très solide. Le deltoïde et les muscles du bras droit sont atrophiés. Les parents attribuent cette altération à un accident traumatique survenu à deux ans. L'enfant serait tombé à cet âge, et l'épaule aurait porté sur le brancard d'une brouette.

Obs. LXVIII. — *Incurvation de la tête et du tronc à concavité gauche. Aplatissement de la bosse frontale droite, déviation complexe des membres. Varus double. Dépressions de la peau résultant d'adhérences amniotiques* (V. fig. 51). — H. Len, né le 20 mars 1888, est amené à la consultation de l'hôpital Trousseau le 17 juillet de la même année.

L'accouchement a été difficile. L'enfant est venu par les pieds, et l'on s'est aperçu que le cordon était enroulé autour de la cuisse gauche, qu'il comprimait. La grossesse avait été bonne; la mère, balayeuse des rues, n'interrompit son travail que trois jours avant l'accouchement. Elle remarquait cependant que le fœtus ne remuait pas comme les autres. Elle avait déjà eu quatre enfants : un est mort à six semaines de la rougeole; le deuxième est mort à vingt-cinq mois ; le troisième est vivant et âgé de quatorze ans; le quatrième, un petit garçon, est mort à deux ans, de convulsions. La mère n'a eu, durant sa dernière grossesse, ni émotion, ni frayeur, ni chute.

*Habitus général.* — On remarque une incurvation générale du corps sur le côté gauche. Le tronc présente surtout une concavité très prononcée à gauche. La nutrition générale semble parfaite ; le tégument externe est doublé d'une couche graisseuse abondante.

*Tête.* — La tête est penchée sur l'épaule gauche. Les muscles cervicaux de ce côté, surtout à la nuque, offrent une rigidité plus considérable que du côté opposé. Un peu de strabisme convergent. La bosse frontale droite est moins développée que la gauche. La bouche et les maxillaires sont normaux.

Le cou est court : la tête semble enfoncée entre les épaules. Le menton touche presque la poitrine.

*Thorax.* — Le thorax est complètement asymétrique. En mesurant du fond de la cavité axillaire au bord inférieur du thorax, on note : du côté droit, 12 centimètres; du côté gauche, 10 centimètres.

Si on étend la mensuration jusqu'à la crête iliaque, on trouve, du côté droit, 18 centimètres 5 ; du côté gauche, 12 centimètres 5.

De plus, le côté droit du thorax est aplati. Lerachis présente une incurvation à grande courbure latérale, concave à gauche, de 1 centimètre et demi de flèche au-dessous de la partie moyenne du dos.

*Épaule.* — L'épaule droite est de 2 à 3 centimètres plus élevée que la gauche. Les muscles sont très peu développés à droite, et on trouve au niveau de l'acromion une dépression profonde occupant toute l'épaisseur de la peau. Cette peau déprimée est amincie et moins mobile que dans le voisinage sur les tissus profonds. A gauche existe une dépression analogue, mais moins enfoncée, siégeant un peu en avant, vers l'extrémité externe de la clavicule.

*Bras.* — Les membres supérieurs, dans leur ensemble, sont tordus en dedans, en pronation forcée, à tel point que la face postérieure de l'humérus se dirige en avant et en dehors, et que la face postérieure des os de l'avant-bras regarde presque en avant. Les mains regardent aussi en avant par leur face dorsale.

Les mouvements de l'épaule semblent normaux. Ceux du coude sont très limités, tant à droite qu'à gauche. On ne peut obtenir une flexion de plus de 10 à 15 degrés, et l'extension même est incomplète, surtout à gauche. En revanche, on peut imprimer des mouvements de latéralité. A la région externe du coude et de chaque côté existe une fossette située à la partie interne de l'olécrâne et plus prononcée à droite qu'à gauche.

Au poignet on note également à droite et à gauche deux dépressions répondant aux extrémités radiale et cubitale ; cette dernière est plus prononcée à droite.

La main droite est en flexion et inclinée en dehors, faisant un angle obtus avec le bord cubital (devenu externe) de l'avant-bras ; elle est en pronation forcée. Le pouce est fortement rejeté dans la paume de la main ; son extension est impossible. Les mouvements du poignet sont normaux, sauf du côté de l'extension ; il est, en effet, impossible de faire atteindre à la partie dorsale du carpe le plan de l'avant-bras. En somme, carpe et phalanges sont en flexion forcée.

Au niveau des articulations métacarpo-phalangiennes de l'index et du médius gauche de la main existent deux dépressions cutanées semblables à celles signalées précédemment.

*Bassin.* — Le bassin a éprouvé une torsion telle que l'épine iliaque gauche occupe à la fois un plan plus élevé de trois centimètres, et

plus antérieur; aussi le membre gauche paraît-il beaucoup plus court, bien qu'il soit strictement de même longueur. Les deux membres inférieurs sont dans une rotation très prononcée en dehors; les rotules regardent directement du côté externe, tandis que les pieds sont en varus exagéré.

La cuisse gauche est le siège d'une déformation particulière. On la voit comme divisée en deux segments par un sillon circulaire profond, qui comprend non seulement la peau, mais les parties molles presque jusqu'au squelette; c'est la place qu'occupait le cordon au moment de la naissance. Le fémur est intact, mais le membre tout en tier présente au-dessus, et surtout au-dessous, une atrophie marquée.

Les mouvements de la hanche paraissent normaux.

Il existe à gauche, au niveau de la rotule, une dépression profonde de la peau; à un centimètre et demi au-dessous de celle-ci, se voit une autre dépression moins marquée. Du côté droit, on note, au même niveau, une dépression semblable, mais moins profonde.

L'extension du genou est normale à droite, la flexion très minime. Il y a des mouvements de latéralité étendus. A gauche, l'extension est imparfaite; la flexion atteint 40 ou 45 degrés; les mouvements de latéralité sont moins étendus.

*Pieds.* — Leur position est en varus au troisième degré, et telle que la plante regarde en dedans et en haut, tandis que la face dorsale repose presque sur le plan du lit. Les orteils sont incomplètement développés : le premier seul présente un volume et des dimensions normales; les autres sont courts et écartés presque en éventail. Du côté droit, au niveau du bord interne et à la partie moyenne, existe une plicature profonde avec une fossette cupuliforme qui ne se trouve pas du côté opposé.

Des deux côtés sur le cou-de-pied, au niveau de la pointe de la malléole externe, on note une dépression cutanée.

La sensibilité paraît normale. Le chatouillement excite les cris de l'enfant, mais il ne détermine presque aucun mouvement.

Obs. LXIX. — *Aplatissement du crâne par compression intra-utérine. Idiotie* (V. fig. 52 et 53). — Édouard F., âgé de sept ans, entre à l'hôpital Trousseau le 12 novembre 1890.

La grand'mère paternelle de cet enfant a eu un fils qui ne parlait pas, ce qu'elle avait attribué à une frayeur qu'elle avait eue au deuxième mois de sa grossesse.

La mère a eu un premier enfant qui est mort à deux mois, de la rougeole ; le petit malade est le second. La grossesse a été normale ; cependant l'accouchement serait arrivé vingt jours avant terme ; il s'est fait naturellement, mais a duré longtemps.

Dès les premières semaines après la naissance, la mère s'est aperçue que son enfant ne prêtait aucune attention à ce qu'on lui disait. Il n'a pu tenir la tête droite jusqu'à dix-huit mois ; elle penchait sur l'un des côtés.

Actuellement l'enfant est bien constitué et vigoureux pour son âge. La joue gauche est un peu atrophiée. La physionomie a une expression vague d'idiotie, la bouche est entr'ouverte, les yeux sont hagards avec un léger strabisme.

Le crâne est très aplati dans la région fronto-pariétale gauche et dans la région occipito-pariétale droite. Ces deux aplatissements sont situés aux deux extrémités d'un même diamètre.

L'enfant est dans un état d'agitation perpétuelle, grinçant des dents et s'emparant nerveusement des objets qui sont à sa portée. Il ne marche que depuis un an ; encore faut-il qu'il soit tenu par la main. Il traîne un peu la jambe gauche. On est obligé de le faire manger. Il ne parle pas et répète seulement quelques syllabes.

A la mensuration du crâne, on trouve que le diamètre oblique allant de la bosse frontale gauche aplatie à la dépression occipitale droite est de 147 millimètres, tandis que le diamètre opposé, allant de la bosse frontale droite a la région occipito-pariétale gauche, est de 164 millimètres.

Au reste, le crâne n'est nullement celui d'un microcéphale.

# TROISIÈME SECTION

## MALFORMATIONS DE L'OREILLE EXTERNE ET DE L'OREILLE MOYENNE

Le canal auditif est un vestige normal de la partie supérieure de la première fente branchiale : la trompe d'Eustache et la caisse du tympan appartiennent à la portion muqueuse de cette fente; le conduit auditif externe dépend de la portion cutanée. La membrane du tympan intermédiaire à ces deux portions est formée par la mince membrane d'union, dont His a démontré la présence entre les arcs branchiaux, qui empêche les fentes branchiales d'être complètes et de faire communiquer la cavité pharyngienne avec le dehors. Le pavillon de l'oreille naît par une série de bourgeons marginaux qui s'élèvent autour de l'extrémité supérieure de la fente : trois en avant et en haut : 1° bourgeon du tragus, 2° et 3° bourgeons de l'hélix; — trois en arrière et en bas : 4° bourgeon de l'anthélix, 5° bourgeon de l'antitragus, 6° bourgeon du lobule.

Le développement embryonnaire de l'oreille moyenne et de l'oreille externe fait comprendre pourquoi ces organes prennent si souvent part aux malformations qui affectent l'appareil branchial; et s'il arrive que l'oreille soit atteinte d'un vice de conformation congénital à l'exclusion de tout autre organe, nous allons montrer qu'on observe aussi fréquemment des faits plus complexes dans lesquels plusieurs altérations diversement localisées sur l'oreille et ailleurs se trouvent réunies chez un même sujet.

Nous ne nous arrêterons pas longuement sur les malformations de l'oreille moyenne ; ce qu'on en sait se réduit à une description morphologique des lésions, description presque toujours incomplète en ce qui concerne l'état des organes profonds. Les autopsies d'un petit nombre de nouveau-nés gravement atteints ont cependant démontré la possibilité de lésions sérieuses du côté de la caisse du tympan et de la trompe d'Eustache.

Les déformations les plus apparentes sont celles du pavillon de l'oreille ; elles se montrent à tous les degrés. Bien qu'il y ait peu de chose à dire des pavillons de grandeur exagérée, nous citerons avec Triquet[1] le cas du docteur di Martino, qui fut conduit à réséquer, dans un but esthétique, un large segment de chacun des pavillons chez un jeune Napolitain de famille distinguée, vivement affecté du développement disproportionné de ces organes. Pareille opération a été rarement pratiquée.

Ce sont des vices de conformation par défaut qu'on rencontre d'habitude. Au degré le plus léger, le pavillon, de grandeur naturelle, est replié sur lui-même : l'hélix et l'anthélix se rabattent sur la conque et voilent le méat auditif. D'autres fois le pavillon est plus ou moins rudimentaire ; il est représenté par une saillie informe irrégulièrement mamelonnée, ne laissant plus reconnaître aucune partie distincte ; le lobule et la racine de la conque sont les portions le plus souvent conservées. Il est des cas où la situation de l'oreille externe est à peine indiquée par une irrégularité de la peau et par des masses dures, cartilagineuses, qu'on sent au toucher.

Le conduit auditif est presque toujours déformé en même temps que le pavillon. La réciproque n'est pas toujours vraie. Nous avons vu le méat complètement oblitéré chez des enfants dont le pavillon avait son apparence normale. Munro[2] rapporte l'histoire, intéressante à cet égard, d'une petite fille chez la-

1. Triquet, *Leçons cliniques sur les maladies de l'oreille*, 2e partie, p. 238-239.
2. Munro, *the Lancet*, 1869, t. II, p. 41.

quelle un examen attentif était nécessaire pour voir la difformité. Cette enfant était née le 27 avril, avec une belle apparence, sans aucune anomalie appréciable. Ce ne fut que le 10 juin suivant qu'on s'aperçut que dans le pavillon de l'oreille droite, normalement conformé, il n'y avait pas trace de méat, pas même une dépression de la peau. Ce fait est exceptionnel, le pavillon et le conduit sont en général affectés simultanément, sans l'être au même degré. Le conduit peut être dévié, élargi, rétréci, oblitéré. L'oreille externe tout entière est quelquefois portée en avant de son siège normal, et nous indiquerons plus loin les causes de ce fait ; en même temps on observe presque toujours une dilatation du méat. Le tragus, attiré en avant par suite d'une atrophie faciale, se trouve écarté de l'antitragus ; le conduit prend une forme elliptique à grand axe antéro-postérieur. La malformation la plus commune est le rétrécissement ou l'atrésie.

Le rétrécissement simple peut résulter d'adhérences des différentes parties du pavillon entre elles ou du simple rapprochement des parois du conduit. L'atrésie se présente à plusieurs degrés : un méat normalement conformé se continue quelquefois avec un conduit qui, en se rétrécissant, se termine en cul-de-sac avant d'arriver au tympan. A un degré plus avancé, le conduit est réduit à une simple fossette. Inversement, le méat est d'autres fois lui-même oblitéré, avec un canal normalement conformé dans sa partie profonde. Dans ce dernier cas, on peut quelquefois reconnaître la présence du conduit à travers la membrane cutanée plus ou moins épaisse qui le recouvre, ou bien on sent seulement des masses cartilagineuses. Plus fréquemment l'état, des parties profondes est impossible à déterminer par l'exploration clinique.

Virchow[1] a constaté, à l'autopsie d'un fœtus monstrueux qui portait diverses malformations des membres et une fistule

1. Virchow, *Archiv f. path. Anat.*, Bd. XXVI, s. 518.

branchiale complète du cou, une atrophie de toute la partie externe de l'appareil auditif. Le conduit auditif consistait en une fossette d'un centimètre de profondeur brusquement rétrécie; la caisse du tympan et le cercle tympanique faisaient défaut; la trompe d'Eustache était déplacée et transformée en une poche qui se terminait en cul-de-sac près de l'extrémité profonde du conduit auditif.

Allen Thompson[1], dans un travail déjà ancien sur les déformations congénitales de l'oreille, cite deux examens nécroscopiques, l'un fait sur une pièce du musée d'Édimbourg, l'autre rapporté par Jæger (d'Erlangen). Dans ces deux cas, une seule oreille était atteinte. Le conduit auditif était oblitéré : le cercle tympanique et la partie inférieure du canal manquaient. La caisse du tympan et la trompe d'Eustache étaient seulement rétrécies. La chaîne des osselets consistait en une seule pièce osseuse rappelant la disposition de la columelle des oiseaux, osselet unique qui va du tympan au vestibule Le labyrinthe était bien conformé.

Toynbee[2], ayant eu l'occasion de faire l'autopsie d'un fœtus de sept mois et demi affecté d'une malformation symétrique des deux oreilles, a trouvé une absence complète de la membrane du tympan. La caisse était réduite à une fissure osseuse contenant deux fragments osseux analogues au marteau et à l'étrier. Le conduit auditif externe faisait défaut; la trompe d'Eustache existait, et l'oreille interne était normale. Dans une observation plus récente de S. Moos et Steinbrugge[3], où il s'agit d'une fille morte onze jours après la naissance, les altérations de l'oreille moyenne étaient encore plus graves. Il y avait absence de la membrane du tympan, de l'anneau tympanique, des osselets, des muscles du marteau, du plexus

1. Allen Thompson, *Monthly journal of medical sciences,* december 1845 and april 1847, et *Archives gén. de méd.,* 1847, 4e série, t. XIV, p. 16.

2. Toynbee, *in* Lloyd, *Trans. of the pathol. Soc.,* 1848, t. Ier, p. 139.

3. S. Moos et Steinbrugge, *Anatom. pathol. d'un cas de malformation de l'oreille droite : Zeitschr. f. Ohrenheilkunde,* Bd. X, s. 15, 1881.

tympanique. La trompe d'Eustache était fermée dans sa partie osseuse. Le conduit auditif osseux était rétréci, le pavillon atrophié et rabattu de haut en bas. La moitié du maxillaire inférieur du côté correspondant se trouvait moins développée que celle du côté opposé. Il y avait même une anomalie de l'oreille interne ; le limaçon ne communiquait pas avec le vestibule.

Citons encore un cas de Trukenbrod[1], dans lequel le canal auriculaire était plutôt dilaté que déformé. Le conduit auditif avait la forme d'une fente verticale haute de 2 centimètres. La trompe d'Eustache, d'un calibre régulier, avait 4 millimètres de diamètre à son extrémité externe. Le marteau était soudé à l'enclume, et l'étrier immobilisé dans la fenêtre ovale par des tractus fibreux. Les dernières lésions expliquent la surdité de cette oreille, bien que le labyrinthe fût normal.

Il est à remarquer que, même dans les cas graves, l'oreille interne est presque toujours intacte. C'est ce qui fait comprendre la conservation très fréquente de la fonction auditive. Allen Thompson a déjà montré qu'avec des malformations extérieures de diverses formes la plupart des sujets ont une audition plus ou moins parfaite. Nous avons observé une fillette de quinze mois qui avait les deux pavillons très déformés et les deux conduits auditifs oblitérés, et chez laquelle on pouvait nettement constater que l'ouïe était à peu près normale. Th. Smith note qu'une petite fille très intelligente, chez laquelle il se proposait d'entreprendre une opération pour une malformation très prononcée des deux oreilles, entendait néanmoins très bien.

Lorsqu'il y a un certain degré de surdité, on ne peut l'attribuer exclusivement à l'imperfection de l'appareil auditif externe ; la conservation de l'ouïe paraît surtout en rapport avec l'intégrité de l'oreille interne. Ce n'est pas à dire que cette intégrité soit absolument constante ; mais, les observations étant

1. Trukenbrod, *Zeitschr. f. Ohrenheilkunde,* Bd. XIV, s. 179, 1884.

rares, on ne saurait se prononcer sur ce point. Le nombre des faits où l'ouïe est conservée avec des déformations très considérables de l'oreille externe est, au contraire, assez grand pour établir qu'il y a une certaine indépendance entre le développement embryonnaire des organes nerveux de l'oreille interne et celui du canal branchial qui forme la trompe d'Eustache, la caisse du tympan et le conduit auditif externe. A chacun de ces appareils appartiennent donc des altérations congénitales spéciales. Si l'on avait à fournir la preuve que le canal auditif est d'origine branchiale, on la trouverait dans un groupe considérable de faits pathologiques dans lesquels les vices de conformation de l'oreille externe et de l'oreille moyenne sont associés à des malformations très diverses des autres organes d'origine branchiale; en observant les malades de près, il est, pour ainsi dire, exceptionnel qu'on ne rencontre pas alors une modification de la face ou du cou.

Dans le macrostoma, la fissure génienne se continue souvent en arrière par une dépression d'apparence cicatricielle qui se prolonge jusque vers l'oreille. Le conduit auditif est presque toujours dévié en pareil cas; il est attiré en avant par son extrémité externe; sa direction est anormalement oblique d'avant en arrière et de dehors en dedans. Cette disposition était très accentuée chez une petite fille observée par J.-H. Morgan[1]. La difformité de l'oreille était encore plus marquée dans un cas de macrostoma que rapporte Parker[2]. La fissure génienne est en rapport direct pour ainsi dire avec la région de l'oreille; elle se complique souvent d'une atrophie ou d'une rétraction de la joue qui attire l'oreille en avant. Celle-ci peut présenter, outre son déplacement et la déviation de son conduit, des déformations du pavillon et des parties profondes.

1. J.-H. Morgan, *Two Cases of congenital macrostoma accompanied by malformations of the auricles and by the presence of auricular appendages : Medical Times and Gazette*, 1881, t. II, p. 613.
2. Parker, *Liverpool medico-chir. Journal*, 1886, t. VI, p. 1-3.

Les vices de conformation de l'oreille coïncident souvent avec d'autres vices de développement. Morgan a observé des appendices fibro-cartilagineux de la face dans le cas auquel on vient de faire allusion. Nous en avons rencontré nous-mêmes (V. obs. LXX). Thompson[1] a noté une atrophie et un déplacement en arrière de l'os malaire. Dans ce même cas, l'arcade zygomatique semblait faire complètement défaut. Gardner-Brown[2] décrit, chez une petite fille de trois ans mal conformée, avec une absence presque complète du pavillon de l'oreille droite, une atrophie de l'os temporal, un aplatissement de la joue correspondante et une déviation du menton vers le côté malade.

Plusieurs fois le maxillaire inférieur était atrophié, soit du côté correspondant à l'oreille affectée, soit dans son ensemble (Morgan, Thompson). La cavité glénoïde a été trouvée déplacée, déformée, et même elle peut faire défaut (Jæger). Thompson a encore signalé l'absence de deux incisives supérieures.

Il est assez remarquable que les fistulettes du pavillon de l'oreille, que nous avons décrites à part, se rencontrent toujours sur des oreilles d'ailleurs bien développées. Nous ne connaissons qu'un fait qui fasse exception. Une figure de l'atlas d'Ammon[3] représente un pavillon de l'oreille mal conformé, sur lequel on voit deux petites dépressions paraissant correspondre à deux orifices fistuleux, l'un sur le lobule de l'oreille, l'autre à la partie moyenne du bord postérieur du pavillon. Le texte de l'ouvrage ne donne aucun éclaircissement sur cette disposition toute spéciale. Nous avons précédemment rappelé le cas de Virchow avec une fistule branchiale du cou. On pourrait encore citer certaines monstruosités présen-

1. A. Thompson, *loco cit.*, obs. III du mémoire.
2. Gardner-Brown, *the Lancet*, 1879, II, p. 684.
3. Ammon, *Die Angeborenen chirurgischen Krankheiten des Menschen*, 1842, Tab. V, fig. 12, d'après Jæger.

tant comme un résumé de toutes les malformations branchiales dont nous venons de montrer les associations diverses; tel est le fait de Roulland qui a été déjà cité ailleurs, et dans lequel on trouve réunis : une fissure génienne double, des fibro-chondromes préauriculaires, une déformation de l'oreille droite avec absence de l'oreille moyenne et de la trompe d'Eustache, et une atrophie du maxillaire inférieur, de la cavité glénoïde et de l'os malaire du même côté.

Il n'est pas nécessaire d'insister davantage pour démontrer que les vices de conformation de l'oreille doivent être envisagés comme faisant partie du domaine de la pathologie de l'appareil branchial.

Ces malformations offrent une certaine gravité, d'abord à cause de la difformité disgracieuse et très apparente qui en résulte, et ensuite à cause de l'imperfection fréquente de l'ouïe. On n'a pu, jusqu'ici, y porter remède par aucune intervention opératoire. Plusieurs tentatives ont été faites. Thompson[1], Fleischmann[2] et d'autres chirurgiens ont essayé de rétablir le conduit auditif dans des cas où il n'était fermé que par une membrane plus ou moins épaisse, ils ont échoué. Nous avons éprouvé le même insuccès. On peut assez souvent, par une incision, par une excision, par une petite autoplastie, par la cautérisation galvanique (Fleischmann), mettre momentanément la partie profonde du conduit en communication avec l'extérieur. L'ouïe a pu même devenir plus sensible à la suite de cette ouverture. Mais la rétraction cicatricielle est toujours venue annuler l'œuvre du chirurgien, quelques moyens que l'on ait employés pour entretenir un canal artificiel même étroit. Plusieurs opérations successives (Thompson) sur une même oreille ont abouti au même résultat négatif; en sorte que, jusqu'à nouvel ordre, toute espèce d'intervention opératoire paraît contre-indiquée, à moins de rencontrer une dis-

1. Thompson, *loco cit.*
2. Fleischmann, *the Lancet*, 1869, t. II, p. 151.

position anatomique exceptionnellement favorable, et c'est à une autoplastie qu'on devrait alors recourir.

Obs. LXX. — *Fibro-chondrome de la joue. Malformations symétriques de l'oreille externe. Conservation de l'ouïe.* — Lenoble (Henriette), âgée de quinze mois, est présentée à la consultation de l'hôpital Trousseau en 1883.

Le père de cette enfant, âgé de trente et un ans, est vigoureux et bien portant ; il n'a jamais eu d'accidents spécifiques et ne présente aucun vice de conformation. La mère, âgée de vingt-six ans, se porte bien, quoique très nerveuse ; elle ne présente aucune anomalie ; mais un de ses frères aurait eu une affection congénitale indéterminée ; il est mort, paraît-il, des suites d'une opération qu'on lui aurait fait subir. Cette femme a fait une fausse couche de trois mois ; elle a eu un enfant mort-né à terme, un autre enfant qui mourut de convulsions à six semaines, enfin l'enfant qui nous occupe actuellement.

Celle-ci présente une malformation bilatérale à peu près identique de chaque côté. Le pavillon de l'oreille n'offre pas l'aspect ordinaire, c'est-à-dire avec un évasement. La partie supérieure du cartilage de la conque paraît comme rabattue sur la partie inférieure, et vers la partie moyenne elle se continue avec un pont cutané qui est de niveau avec la joue. En se repliant ainsi, le cartilage de la partie supérieure de la conque limite en haut un petit pertuis ; mais ce pertuis est superficiel ; le fond en est comblé par une peau amincie qui se recouvre d'écailles épidermiques ; c'est, en un mot, un infundibulum.

De même la partie inférieure du cartilage de la conque, au-dessous du pont dont nous venons de parler, se recourbe en avant, ainsi que le lobule qui lui fait suite, et on trouve alors, au-dessus du pont précédent, un entonnoir plus large dont le fond est également fermé par une peau amincie. Immédiatement au-dessous du pont cutané on voit une petite saillie comparable à l'antitragus et qui s'oppose à la conque repliée.

Au toucher, on reconnaît bien le cartilage de la conque, au moins dans la partie supérieure. En le suivant avec le doigt, on sent qu'il se recourbe vers la partie étranglée pour aller s'unir, dans le petit pont cutané, avec les tissus sous-jacents. On ne peut dire si ce cartilage existe dans la partie inférieure, qui se continue avec le lobule.

L'enfant porte en outre, sur la partie inférieure de la joue, à trois centimètres en arrière de la commissure labiale, un petit appendice dur et saillant entouré par une zone de peau déprimée. Cet appendice était plus gros à la naissance ; le père l'a coupé en partie avec un fil d'argent ; il en reste la portion fibro-cartilagineuse qui fait saillie.

Du côté opposé, l'oreille présente une disposition à peu près identique.

L'ouïe est conservée des deux côtés.

Cette observation a été publiée antérieurement, dans le *Traité des kystes congénitaux,* p. 212.

Obs. LXXI. — *Développement imparfait du pavillon de l'oreille droite. Atrésie du conduit auditif externe.* — Mouchet (François), âgé de six semaines, est amené à la consultation de l'hôpital Trousseau pour une malformation de l'oreille droite.

Cet enfant a une sœur et deux frères, tous bien conformés. Ni le père, ni la mère, ni aucun membre de la famille, d'un côté ou de l'autre, ne porte un vice de conformation.

L'enfant se présente avec une oreille externe droite imparfaitement développée et une atrésie complète du conduit auditif externe. Il y a un lobule, mais plus petit que de l'autre côté et plus adhérent ; il se continue en arrière avec une saillie correspondant au cartilage de la conque. Celle-ci, très rudimentaire, ne forme qu'une saillie irrégulière, mamelonnée, sans excavation en avant. A la place où devrait être le conduit auditif il y a une légère dépression, comblée par une masse cartilagineuse. Rien n'indique la présence du conduit auditif.

Obs. LXXII. — *Développement de l'oreille externe droite. Atrésie du conduit auditif.* — Okolowiez (Jeanne), âgée de trois mois.

Chez cette enfant, l'oreille externe est rudimentaire, et il n'y a pas d'ouverture du conduit auditif. Il existe un lobule qui est adhérent et qui se continue en haut avec une conque réduite à un mamelon cartilagineux informe, sans excavation antérieure. La place où devrait être le conduit auditif est recouverte par une masse cartilagineuse en continuité avec le cartilage de la conque. Rien n'indique la présence du conduit auditif externe.

Une incision est faite pour rechercher ce conduit auditif. Après

avoir mis à nu le cartilage qui doit le recouvrir, nous avons trouvé une petite cavité, mais nous ne pouvons affirmer que ce soit là le conduit auditif ; en tout cas, il est incomplet.

Obs. LXXIII. — *Développement rudimentaire de l'oreille externe droite. Atrésie du conduit auditif externe. Fibro-chondrome branchial de la joue du même côté.* — Une petite fille née depuis vingt-quatre heures et apportée à l'hôpital Trousseau le 11 juin 1880 présente deux difformités du côté droit de la face.

Elle porte, à un centimètre en dehors de la commissure droite de la bouche, un appendice en forme de bourse, qui a été excisé. Elle a en même temps une déformation de l'oreille du même côté. Le pavillon de l'oreille est rudimentaire, et il y a une atrésie du conduit auditif.

Il n'y a pas d'autre vice de conformation.

Le père n'a que dix-huit ans. Il ne présente aucune difformité congénitale. Il n'y a rien à noter ni chez la mère ni chez ses parents.

# QUATRIÈME SECTION

## IMPERFORATION ET ABSENCE CONGÉNITALES DE L'ŒSOPHAGE. FISTULES TRACHÉO-ŒSOPHAGIENNES.

Avec plus ou moins de raison, on distingue l'imperforation congénitale de l'œsophage de l'absence congénitale de cet organe. L'imperforation consiste en ce que le pharynx se termine en cul-de-sac à quelques centimètres au-dessous du larynx, tandis que le bout inférieur de l'œsophage s'élève plus ou moins haut au-dessus du cardia, généralement jusqu'à la bifurcation de la trachée ou un peu au-dessus. On dit qu'il y a absence de l'œsophage lorsque cet organe manque complètement depuis le cul-de-sac pharyngien jusqu'au diaphragme. En réalité, l'imperforation et l'absence de l'œsophage sont deux degrés de la même anomalie, car dans l'imperforation l'œsophage est interrompu sur une longueur de plusieurs centimètres; c'est une absence partielle.

Tarnier a réuni douze cas d'arrêt de développement de l'œsophage dans un travail lu à l'Académie de médecine en 1866; nous en avons relevé une trentaine, sans avoir la prétention de les connaître tous.

Les nouveau-nés atteints de cette anomalie se présentent avec des caractères dont le tableau clinique est remarquable par son uniformité. Quelques-uns sont nés avant terme, à huit mois (Boisvert, Ilott), et le plus souvent ni la grossesse ni l'accouchement n'ont rien présenté de particulier. A part

une ou deux exceptions, les enfants ont toujours paru extérieurement bien développés ; leur poids, noté un certain nombre de fois, atteint 2,500 grammes, 3 kilogrammes, 3,500 grammes et même davantage.

Le premier symptôme de l'affection apparaît lorsque l'enfant prend le sein. Il le fait d'abord avec l'entrain commun à presque tous les nouveau-nés; mais au bout de peu d'instants il s'interrompt; puis, quelques minutes après, il rejette par régurgitation le lait qu'il vient de prendre, avec ou sans efforts de vomissements, souvent avec les signes d'une violente suffocation : accès de toux, congestion et teinte violacée de la face, expulsion de mucosités. Le calme revenu, on remet l'enfant au sein ; il tette de nouveau, mais il ne tarde pas à s'interrompre pour rejeter le lait avec les mêmes efforts et la même suffocation. Si on essaye de faire boire le petit sujet avec la cuiller, le spectacle précédent se reproduit invariablement. Durant le premier et le second jour, l'enfant évacue du méconium ; puis il rend encore quelque chose, et finalement la fonction intestinale est supprimée.

L'examen de la bouche ne faisant découvrir rien d'anormal, la persistance de la régurgitation du lait et de tous les liquides avalés, régurgitation qui se reproduit constamment de la même manière quelques instants après la déglutition, éveille l'attention et donne d'emblée l'idée d'une imperforation de l'œsophage ou d'un obstacle quelconque sur le trajet de cet organe. Cette opinion est encore renforcée par la constatation notée par Vincent, à savoir que le lait est rejeté sans aucune modification, sans être caillé, par exemple, comme celui qui s'est imprégné de suc gastrique dans l'estomac.

La preuve de l'imperforation est fournie par l'exploration directe. La sonde œsophagienne s'arrête à douze centimètres environ du bord alvéolaire; elle vient buter contre un obstacle fixe et insurmontable; le diagnostic d'imperforation de l'œsophage est dès lors établi, et il explique pourquoi le

lait avalé ne descend pas au delà du cul-de-sac qui arrête la sonde.

Toutes les tentatives faites pour secourir l'enfant restant impuissantes, on a eu recours dans quelques cas à des lavements de bouillon. Pour être réel, le bénéfice n'en est pas moins fort minime. L'enfant maigrit rapidement et ne tarde pas à succomber. La mort arrive d'habitude du premier au quatrième jour, quelquefois beaucoup plus tard. Certains sujets ont résisté jusqu'au septième jour (deux cas), huitième jour (un cas), neuvième jour (un cas), onzième jour (un cas), douzième jour (deux cas). A l'autopsie, on trouve l'estomac et l'intestin grêle vides de substances alimentaires et distendus par des gaz. Le gros intestin peut contenir une certaine quantité de méconium.

La lésion essentielle siège sur l'œsophage, ainsi que le faisait prévoir l'impossibilité de la déglutition. Le pharynx se termine à deux ou trois centimètres au-dessous du cartilage cricoïde par un cul-de-sac simple, ou plus souvent par une légère dilatation au-dessous de laquelle le conduit est interrompu. Il est remarquable qu'en aucun cas l'anomalie ne siège plus bas, et la terminaison du cul-de-sac pharyngien à une très petite distance au-dessous du larynx est un fait qui jusqu'ici nous a paru constant.

Au contraire, si l'on procède à l'examen de l'œsophage à partir du cardia, on rencontre diverses dispositions. L'estomac peut être fermé au niveau ou immédiatement au-dessus du cardia. Il y a alors absence complète d'œsophage (L. Cooper, Warner, Mellor, Mondière); c'est le cas le plus rare. Ordinairement l'œsophage existe avec un calibre normal depuis le cardia jusqu'à la bifurcation de la trachée. Il remonte même souvent un peu sur la face postérieure de ce dernier organe, en sorte que la distance qui le sépare du cul-de-sac pharyngien est peu considérable (3 à 6 centimètres en moyenne). L'œsophage contracte alors une adhérence avec le canal tra-

chéal, et, disposition plus inattendue, dans tous les cas observés il communique avec la trachée par un orifice plus ou moins large. Une sonde introduite de l'estomac dans l'œsophage arrive dans la trachée et sort par l'orifice supérieur du larynx. La communication entre les deux conduits siège tantôt au niveau même de la bifurcation trachéale, tantôt un peu au-dessus, sur la face postérieure de la trachée ; elle peut être très étroite (1 à 2 millimètres), ou un peu plus large, et dans ce dernier cas l'orifice affecte la forme d'une fente verticale. La présence de cette communication explique comment on a pu rencontrer dans une autopsie quelques traces de lait dans l'estomac : le lait avait suivi le conduit laryngo-trachéal pour arriver dans l'œsophage.

Entre le cul-de-sac pharyngien et l'œsophage, on ne trouve parfois aucun vestige de canal, et la séparation est absolue ; mais il n'est pas rare que le cul-de-sac du pharynx soit rattaché au bout inférieur de l'œsophage par une bandelette de fibres musculaires lisses, libre ou adhérente à la face postérieure de la trachée. C'est là sans aucun doute la trace de la portion œsophagienne qui fait défaut.

Dans les rares exemples d'absence complète de cet organe, l'orifice cardiaque remonte jusqu'au diaphragme et lui est adhérent; on ne trouve alors aucun vestige œsophagien au-dessus du diaphragme.

L'examen détaillé de la structure de l'œsophage imperforé a été rarement fait. Luschka a noté que le bout inférieur, relié à la trachée, ne contenait que des fibres musculaires lisses, et que le bout supérieur ne possédait que des fibres striées. Boisvert (de Bordeaux) a fait l'examen de l'épithélium de l'œsophage dans le cul-de-sac sous-pharyngien, et à diverses hauteurs entre le cardia et la trachée. Partout cet épithélium était pavimenteux stratifié, c'est-à-dire normal. L'arrêt de développement de l'œsophage est fort souvent une anomalie complètement isolée, le reste du corps n'offrant aucune irrégularité

de développement. Cependant on a rencontré diverses malformations voisines ou éloignées.

Polaillon, ayant observé les vomissements dont nous avons parlé, chez un nouveau-né, constata une imperforation anale avec fistule recto-uréthrale, et fit une opération pour cette dernière anomalie. L'enfant mourut quarante-huit heures après la naissance; en même temps que l'imperforation anale, il y avait une imperforation œsophagienne. Ce même enfant offrait en outre deux mains botes avec absence du pouce, de l'index et du radius. Ilott a trouvé dans l'un des cas qu'il rapporte une anomalie des gros vaisseaux du médiastin : l'artère sous-clavière droite venait de l'aorte descendante et passait derrière le rudiment œsophagien pour se porter vers le côté droit; les deux carotides primitives naissaient par un tronc commun qui montait au-devant de la trachée. On a signalé encore comme anomalie vasculaire la persistance du trou de Botal et du canal artériel (Ilott, Tarnier, etc.).

Enfin l'imperforation de l'œsophage a été observée sur des monstres. Pinard a examiné un pseudocéphale qui présentait, avec une imperforation de l'œsophage, de nombreux arrêts de développement : gueule-de-loup, mains et pieds bots, absence de pouce et d'index, absence des reins, des uretères, de la vessie. Dans le cas ancien de Lozach, il n'y avait ni œsophage, ni pharynx, ni voies aériennes.

En dehors de ces monstruosités complexes, l'imperforation œsophagienne est le plus souvent isolée, ainsi que nous l'avons déjà dit, et les sujets qui en sont atteints sont en général bien développés, de telle sorte que les exemples d'anomalies multiples sont exceptionnels.

On ne sait rien de l'étiologie de cette affection. Rappelons seulement que Perier et Boisvert ont noté un hydramnios; de plus, dans le cas de Boisvert le placenta avait subi une dégénérescence fibro-graisseuse, et l'enfant était né à huit mois. Mais ces altérations ont été trop rarement signalées (deux

fois sur trente) pour qu'on en puisse rien déduire de précis, bien que l'on soit porté tout d'abord à établir un rapport entre les lésions des membranes et les anomalies du fœtus.

Le mécanisme pathogénique de l'arrêt de développement de l'œsophage est environné de la même obscurité que l'étiologie proprement dite; on est encore réduit à l'hypothèse pour comprendre le siège unique de l'anomalie dans tous les cas et la présence constante de la communication avec la trachée. Tout cela provient de ce que le mode de développement normal de l'œsophage est loin d'être lui-même complètement connu. Si l'on admet que l'œsophage se forme par la jonction de deux culs-de-sac provenant de l'invagination du pharynx en haut et du cardia en bas, on peut, dans une certaine mesure, expliquer d'une manière satisfaisante la présence de deux portions d'œsophage, l'une supérieure, l'autre inférieure, se séparant toujours au même point ; mais cette hypothèse ne justifie aucunement la communication constante du bout inférieur avec la trachée. Cette ouverture commune exige un mécanisme à part; il faut supposer, par exemple, que le cul-de-sac de l'œsophage inférieur rencontre la trachée et se fusionne avec elle au lieu de passer sur sa face postérieure pour atteindre le cul-de-sac pharyngien.

Luschka a pensé qu'une compression exercée au niveau de la trachée pourrait amener ce résultat; mais, nous le répétons, ces vues ne reposent sur aucune base solide. L'atrésie congénitale de l'œsophage n'a été jusqu'ici l'objet d'aucune tentative d'intervention opératoire. Tarnier dans son travail de 1866, Holmes dans son *Traité de thérapeutique des maladies des enfants,* ont parlé de la possibilité théorique d'une opération. Mais que l'on ait en vue une œsophagotomie avec réunion des deux bouts supposés voisins ou une gastrostomie, on ne peut guère s'arrêter à l'idée de pratiquer avec succès sur le nouveau-né une opération qui est fort grave chez l'adulte lui-même. Néanmoins il serait certainement permis de tenter une opéra-

tion sur le cou pour réunir les deux bouts de l'œsophage, si l'on avait quelque chance de pouvoir les aboucher. Mais comment aller chercher le bout inférieur derrière la bifurcation de la trachée ? Ce premier temps étant impraticable, il nous paraît inutile de disserter plus longuement sur ce sujet. L'atrésie œsophagienne est fatalement mortelle.

Tarnier a observé une anomalie plus simple que l'atrésie que nous venons de décrire. Chez un enfant qui présentait des troubles de la déglutition analogues à ceux de l'imperforation congénitale de l'œsophage, cet auteur put faire pénétrer une sonde œsophagienne jusque dans l'estomac et démontrer par conséquent que l'œsophage était perméable. L'enfant ayant succombé, l'autopsie fit voir que l'œsophage était complet; mais on découvrit une fissure de deux centimètres et demi de hauteur faisant communiquer l'œsophage avec la trachée. Le même sujet était en outre atteint d'une imperforation anale et d'une communication recto-uréthrale. Tarnier avait rétabli l'ouverture anale par une opération.

---

## INDEX BIBLIOGRAPHIQUE

**Richter.** — *De Infanticidio in arte obstetriciæ exercitio non semper evitabili. Dissertatio,* Leipzig, 1792. — Un enfant, né vivant, ne pouvait avaler. Il mourut le troisième jour; la trachée et l'œsophage se terminaient dans un cul-de-sac commun.

**Martin.** — *Observateur des sciences médicales,* Marseille, juillet 1825.

**C.-P.-J. Wolf.** — *Specimen anat. pathol. de monst. sireniformibus;* Amsterdam, 1839. — Communication entre l'œsophage et la trachée. Le bout inférieur de l'œsophage s'abouche dans la partie inférieure de la trachée.

**Tilanus.** — *Canstatt's Jahresbericht,* 1845, Bd. IV, s. 6. — Garçon mort le cinquième jour. Atrésie de l'œsophage et communication du bout inférieur avec la trachée.

**J. Cruveilhier.** — *Traité d'anatom. pathol.,* t. II, p. 232. — Fœtus à terme.

Bout supérieur de l'œsophage terminé à la partie moyenne de la trachée, et l'on voit réapparaître l'œsophage à l'angle de bifurcation des bronches. Pièce déposée au musée Dupuytren.

**Padieu.** — *Bull. de la Soc. anatom.*, 1835, 20 août. — Nouveau-né du sexe féminin. Vomissements fréquents de mucosités. Les boissons sont rejetées aussitôt après l'ingestion. Mort le troisième jour. Moitié supérieure de l'œsophage terminée en cul-de-sac, à un pouce au-dessous du larynx. Bout inférieur de l'œsophage abouché dans la trachée par une très petite ouverture oblongue située au niveau de la bifurcation des bronches.

**Schœller.** — Cité par Follin, *Thèse d'agrégation*, 1852. — Enfant nouveau-né, bien conformé. Vomissements et suffocation. Mort au bout de quatre jours. Le bout supérieur de l'œsophage descend derrière le larynx jusqu'à la partie moyenne de la trachée ; le bout inférieur s'ouvre dans la trachée, sur sa surface postérieure, par une ouverture ovale.

**W. Ogle.** — *Pathol. Soc. Trans.*, 1849-1850, t. III, p. 52. — Enfant bien développé ayant vécu quatre jours. Régurgitation du lait. Partie supérieure de l'œsophage terminée en cul-de-sac et communiquant avec le larynx. Le bout inférieur de l'œsophage s'ouvre dans la trachée, à un quart de pouce au-dessus de la bifurcation.

**Ogier Ward.** — *Pathol. Soc. Trans.*, 1850-1851, t. VIII, p. 173. — Enfant mâle, né à terme, mort le douzième jour. Pharynx terminé en cul-de-sac. Une bande musculaire s'en détache pour aller à la bifurcation de la trachée, puis apparaît le bout inférieur de l'œsophage qui communique avec la trachée.

**Lévy.** — Cité *in* Follin, *Thèse d'agrégation*, 1852. — Nouveau-né, en apparence bien conformé. Il rejette tout le lait qu'il prend. Une sonde œsophagienne s'arrête à une profondeur de quatre pouces. Mort au bout de six jours. L'extrémité inférieure de l'œsophage se termine en bas en cul-de-sac. Le bout inférieur de l'œsophage s'abouche dans la trachée au-dessus de sa bifurcation.

**Lévy.** — Cité *in* Follin, *ibid.* — Fœtus né avant terme, mort immédiatement après la naissance. Plusieurs vices de conformation dans le bassin. Œsophage terminé en cul-de-sac par sa partie supérieure et ouvert dans la trachée par sa partie inférieure. On trouve des demi-cerceaux cartilagineux dans une certaine étendue de l'œsophage.

**Quain.** — *Archives gén. de méd.*, t. XLVIII, 4e série, p. 326. — Nouveau-né. Il ne peut avaler. Régurgitation des liquides. Mort au bout de douze jours. Bout supérieur de l'œsophage dilaté en cul-de-sac; bout inférieur ouvert dans la trachée par un orifice semi-lunaire à un demi-pouce au-dessus de sa bifurcation.

*Bull. de la Soc. anatom.*, 1858. — Enfant bien conformé, pesant 2,300 gr. Rejette tous les liquides. Mort cinq jours après la naissance. Œsophage imperforé à 4 centimètres et demi de son origine, bout inférieur ouvert dans la trachée, sur sa face postérieure, à un centimètre au-dessus de sa bifurcation.

**E. Porro.** — *Annali univ. di med.* (*Virchow's Yahresbericht*, 1871, Bd. II, s. 144). — Fille nouveau-née, morte au bout de deux jours. Partie supé-

rieure de l'œsophage terminée à deux centimètres et demi au-dessous de la glotte. De ce cul-de-sac partent quelques faisceaux musculaires qui vont s'insérer à la partie postérieure de la trachée, près de sa bifurcation. La portion inférieure de l'œsophage communique avec la trachée par un orifice de 2 millimètres de diamètre.

**Pinard.** — *Bull. de la Soc. anatom.*, 1873. — Pseudocéphalie. L'enfant a vécu dix minutes. Spina-bifida rachidien; rachis ouvert en arrière; les méninges sont, pour ainsi dire, à nu. Bec-de-lièvre double avec division palatine, oreilles déformées. Mains et pieds bots. Absence du pouce gauche. Sept orteils au pied droit. Absence complète d'organes génitaux externes. Imperforation du rectum. Œsophage effilé, transformé en un cordon fibreux s'accolant à la paroi postérieure de la trachée. Pharynx terminé en infundibulum, se continuant avec le cordon qui représente l'œsophage. Absence des reins, de l'uretère et de la vessie. Enceinte de six ou sept semaines, la mère a visité les galeries du Muséum et a été prise de syncope à la vue des monstres. Elle ignorait alors être enceinte.

**Polaillon.** — *Bull. de la Soc. de chir.*, 1875, p. 613. — Enfant avec deux vices de conformation apparents. Absence des deux radius et deux mains botes sans pouce ni index. Imperforation anale avec communication ano-vésicale ou ano-uréthrale : des gaz sortent par l'urètre. Cet enfant vomit quelques minutes après chaque tetée. Opération de l'imperforation anale; mort quarante-huit heures après la naissance. Le pharynx se termine par un cul-de-sac œsophagien descendant à deux centimètres au-dessous du larynx; la trachée présente, au niveau de sa bifurcation, un orifice qui communique avec la partie inférieure de l'œsophage.

**Perier.** — *Bull. de la Soc. de chir.*, 1873, t. II, p. 587. — Hydramnios notable. Enfant bien constitué, pesant 3,500 grammes. Rejet du lait après chaque essai de prendre le sein. La sonde œsophagienne s'arrête à douze centimètres du bord gingival. Mort au bout de sept jours pleins. L'œsophage se termine en cul-de-sac à dix centimètres au-dessous de l'orifice supérieur du larynx et à deux centimètres au-dessus de la bifurcation de la trachée. Un orifice fait communiquer la trachée avec le bout inférieur de l'œsophage. L'insufflation de la trachée gonfle l'estomac.

**Baltus Van de Water.** — *Angeboren onvolkomene Sluting van den Slokdarm*, Inaug. Diss., Leyden, 1857. Communication de la trachée et de l'œsophage au-dessous du larynx. Rétrécissement de l'œsophage au même niveau.

**Luschka.** — *Virchow's Archiv*, 1869, Bd. XLVII. — La partie supérieure de l'œsophage se termine en cul-de-sac. La partie inférieure, de calibre normal, s'abouche dans la trachée; elle ne contient que des fibres lisses. Elle est rattachée à la partie supérieure par un cordon d'un millimètre de largeur formé de fibres musculaires lisses.

**Annandale.** — *Edinburg med. journal*, january 1869, p. 598. — Le nouveau-né rejette par le nez et la bouche tous les aliments. Mort au bout de quarante-huit heures. Partie supérieure de l'œsophage terminée en

cul-de-sac; partie inférieure ouverte dans la trachée, sur la paroi postérieure, par un orifice du diamètre d'une plume de corbeau.

**Povis.** — *Biennial retrospect of Sydenham Society*, 1871-1872, p. 152. Cité par Ilott, *Pathol. Soc. Trans.*, 1876, t. XXVII, p. 152. — Partie supérieure de l'œsophage terminée en cul-de-sac derrière le larynx. Partie inférieure communiquant avec la trachée au niveau de la bifurcation. Des traces de lait avaient pénétré dans l'estomac en passant par la trachée.

**Ilott.** — *Two cases of congenital malformation of the pharynx and œsophagus : Pathol. Soc. Trans.*, loco cit.

1er cas. — Enfant né au huitième mois. Respiration établie difficilement. Régurgitation du lait immédiatement après avoir pris le sein. Après le rejet du méconium, plus de selles. Mort quatre jours après la naissance. Estomac et intestin grêle vides, mais distendus par les gaz. Le gros intestin contient une quantité notable de méconium. Le pharynx se termine en cul-de-sac un peu au-dessous du cartilage cricoïde. La partie inférieure de l'œsophage se termine sur la face postérieure de la trachée, à mi-chemin entre le cartilage cricoïde et la bifurcation. Une sonde, introduite dans l'œsophage par l'estomac, arrive dans la trachée.

2e cas. — Enfant né à terme. Il rejette le lait aussitôt après avoir pris le sein et rend du méconium en petite quantité. Mort le sixième jour. Le pharynx se termine en cul-de-sac à un quart de pouce au-dessous du cricoïde; l'œsophage se termine en haut au niveau de la bifurcation trachéale. Un intervalle de plus d'un demi-pouce sépare l'œsophage du pharynx. Une sonde arrive dans la trachée par l'œsophage à partir de l'estomac. L'artère sous-clavière droite naît de la partie descendante de la crosse de l'aorte, passe derrière la trachée et le rudiment d'œsophage pour se rendre au côté droit. Les deux carotides naissent par un tronc commun qui monte un peu au-devant de la trachée, avant de se bifurquer.

**Birch-Hirschfeld.** — *Berl. Klin. Wochenschr.*, p. 377, 23 juin 1880. — Terminaison de l'œsophage en cul-de-sac immédiatement au-dessous de la bifurcation de la trachée; abouchement dans cette dernière de l'extrémité inférieure de l'œsophage. Réunion de ces deux organes par un cordon musculeux. Mort de l'enfant, d'ailleurs bien conformé, quelques heures après la naissance.

**F. Boisvert.** — *Arrêt de développement de l'œsophage : Journal de méd. de Bordeaux*, 24 octobre 1886, p. 125. — La mère a une malformation de l'oreille; le lobule est adhérent. La voûte palatine est anormalement excavée. Les deux petits doigts sont courts et crochus. Deux enfants nés à terme antérieurement. A la dernière grossesse, hydramnios. Dégénérescence fibro-graisseuse du placenta; insertion vélamentaire du cordon. L'enfant, né avant terme, rejette le lait quelques instants après la succion. Mort le neuvième jour. Œsophage terminé par une dilatation d'une longueur de quatre centimètres. Orifice faisant communiquer la trachée au niveau de sa bifurcation avec le bout inférieur de l'œsophage. L'épithélium des deux segments isolés de l'œsophage est pavimenteux stratifié.

**Vincent.** — *Lyon médical*, 1887, vol. LIV, p. 406. — Pièce anatomique.

Pharynx terminé en cul-de-sac à cinq millimètres au-dessous du larynx. Œsophage terminé par une pointe effilée qui aboutit dans l'intérieur de la trachée, entre le deuxième et le troisième anneau probablement. Le lait, que l'enfant rejette, n'est pas caillé comme celui qui a pénétré dans l'estomac.

**Tarnier.** — *Bull. de la Soc. de chir.*, 1873, 2e série, t. II, p. 475, et **Pinard,** *Bull. de la Soc. anatom.*, 1873. — Accouchement normal. Enfant en apparence bien développé pesant 4,590 grammes, respirant avec difficulté. Dès qu'il prend le sein, survient un accès de suffocation et un vomissement; la face se cyanose. Du méconium pur est rendu par l'urètre. Diagnostic : ouverture du rectum dans les voies urinaires, imperforation de l'œsophage. Mais une sonde œsophagienne ne rencontre pas d'obstacle et va jusqu'à l'estomac. Opération de l'imperforation anale. Suture du rectum à la peau. Mort dix-neuf heures après l'opération. Ouverture du rectum dans la portion membraneuse de l'urètre. Une fissure trachéo-œsophagienne de trois centimètres de hauteur part de l'orifice sous-épiglottique; les bords de cette fissure sont presque au contact. Trou de Botal ouvert; canal artériel perméable; orifice auriculo-ventriculaire droit presque fermé par un diaphragme très mince, percé de deux petits trous de la largeur d'une tête d'épingle.

**Pagenstecher.** — *Archives gén. de méd.*, 1re série, t. II, p. 116, 1828. — Mère bien conformée. — Enfant du sexe féminin extérieurement bien constituée. Elle vomit au bout de quelques secondes le lait qu'elle vient de prendre. Lavements de lait. Mort le quatrième jour. L'œsophage se termine en cul-de-sac près de l'origine de la trachée, quatorze lignes au-dessous du larynx. Une petite bandelette partie de ce cul-de-sac se terminait à l'extrémité de la portion d'œsophage qui était attachée à l'estomac et qui avait un pouce neuf lignes de longueur. Le grand cul-de-sac de l'estomac manquait complètement.

**S. Cooper.** — Cité par Ilott, *Pathol. Soc. Trans.*, 1876, t. XXVII, p. 125. — Enfant mort huit jours après la naissance. L'œsophage fait défaut; l'estomac est privé d'orifice cardiaque.

**Warner.** — *The Lancet*, 1840. — Cité par Follin, *Thèse d'agrégation*, 1852. L'œsophage fait défaut à sa partie moyenne, et l'orifice cardiaque se termine en cul-de-sac sans cordon intermédiaire.

**Mellor.** — *Archives gén. de méd.*, 1840, 2e série, vol. IX, p. 322. — Enfant bien conformé. Il rejette la nourriture avec des mouvements convulsifs. Mort le septième jour. Pharynx terminé en cul-de-sac un peu au-dessous du cartilage cricoïde. Au delà, on ne trouve pas d'œsophage. L'orifice cardiaque, légèrement renflé, adhère intimement au diaphragme. Aucune trace d'œsophage.

**Mondière.** — *Archives gén. de méd.*, 1833, 2e série, t. II, p. 507.

1er cas. — *Bibliothèque médicale*, t. LXXIV, p. 245. — Nouveau-né du sexe masculin ayant vécu huit jours, ne pouvant avaler. Pharynx terminé en cul-de-sac. Estomac adhérent au diaphragme; absence de cardia.

2e cas. — *Lozach, Journ. univers.*, t. III, p. 187. — Absence de l'œsophage, du pharynx et des voies aériennes.

**P.-B. Ayres.** — *Pathol. Soc. Trans.*, 1850-1851, vol. III, p. 91. — Enfant ayant vécu onze jours. Régurgitation du lait et suffocation aussitôt après avoir pris le sein. Pharynx normal, œsophage terminé par une bande imperforée adhérente à la face postérieure de la trachée. Élargissement de l'œsophage au niveau des bronches. Il n'est pas question de communication avec la trachée. La recherche ne paraît pas en avoir été faite.

**Tarnier.** — *Bull. de l'Acad. de méd.*, 1866, t. XXXI, p. 884. — Œsophage complètement développé, communiquant avec la trachée par une fissure verticale de deux centimètres et demi de hauteur. Imperforation anale, fistule recto-urétrale.

# CINQUIÈME PARTIE

## TUMEURS CONGÉNITALES DE LA TÊTE ET DU COU

---

## CHAPITRE PREMIER

### FIBRO-CHONDROMES ET FIBRO-LIPOMES BRANCHIAUX

Nous avons donné ce nom à des productions congénitales constituées par de petits appendices remarquables par leur siège sur le trajet des fentes embryonnaires de la face et du cou, et par leur structure. Elles sont formées d'une enveloppe cutanée et d'un stroma fibreux ou fibro-adipeux contenant presque toujours un axe cartilagineux. Nous avons décrit séparément ailleurs les fibro-chondromes et les fibro-lipomes. Ces deux variétés nous paraissent devoir être réunies : une légère différence de structure ne suffit pas pour établir entre elles une distinction spécifique, alors qu'elles ont le même siège et proviennent de la même origine.

Bien que les fibro-chondromes n'aient été l'objet d'une description spéciale que depuis peu d'années [1], leur existence a

1. *Appendices congénitaux de la face : Bull. et Mém. de la Soc. de chir.*, 22 mars 1882, vol. VIII, p. 234, et *Traité des kystes congénitaux*, 1886, p. 171 et 472.

été mentionnée depuis longtemps. Les atlas de tératologie d'Ammon[1] et d'Otto[2] en montrent des spécimens. Les auteurs anglais, après Birkett[3], qui en a publié, en 1848, un exemple remarquable à la région du cou, ont fourni un certain nombre

Fig. 54. — Fibro-lipomes congénitaux implantés sur la ligne médiane du nez.

d'observations, sous le titre d'*Auricules surnuméraires*. Du reste, l'attention ayant été attirée par nous sur ce sujet, les faits se sont multipliés dans ces derniers temps.

Les fibro-chondromes congénitaux de la face et du cou ne sont pas des affections très rares. Nous avons pu en recueillir

1. Ammon, *Angeborenen krankheiten des Menschen*, 1842, tab. VIII, fig. 16.
2. Otto, *Descriptio sexentorum monstrorum*, tab. IV, fig. 3, et n° 155 du texte, p. 316.
3. Birkett, *Congenital supernumerary and imperfectly developped auricles in the sides of the neck : Trans. of the pathol. Soc. of London*, 1858, t. IX, p. 448.

depuis dix ans une vingtaine de cas au moins, dont douze ont déjà été publiés. Les fibro-lipomes appartenant au même type sont, au contraire, tout à fait exceptionnels : nous en avons rencontré deux exemples, dont l'un chez une petite fille de treize jours. Cette enfant était née avec une série de quatre petites tumeurs, pyriformes, de 2 à 10 millimètres de longueur, insérées par un fin pédicule sur la ligne médiane du nez, la plus élevée au-dessous de la glabelle, l'inférieure près de la sous-cloison (V. fig. 54). Le second fait est intra-buccal (Obs. LXXVI, p. 555).

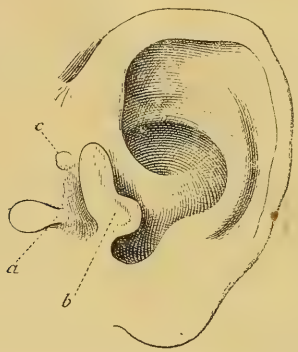


Fig. 55. — Fibro-chondromes multiples de la face. — *a*, tumeur préauriculaire. *b*, tumeur implantée sur le tragus. — *c*, petite tumeur isolée.

Les fibro-chondromes congénitaux ont été observés en plusieurs régions. Ils siègent le plus souvent au-devant du pavillon de l'oreille, au niveau du tragus ou de la racine de l'hélix, ou bien à une faible distance en avant (V. fig. 55); d'autres fois, assez rarement, à la partie moyenne de la joue, sur le trajet d'une ligne allant du tragus à la commissure labiale (V. fig. 59). On les rencontre aussi au cou, vers le milieu du bord interne du muscle sterno-mastoïdien ou un peu plus bas (obs. LXXIV et fig. 58). Enfin nous avons observé une fillette de cinq mois qui était née avec deux petits appendices pédiculés longs d'un centimètre, insérés l'un près de l'autre à la face interne de la lèvre inférieure. Ces deux tumeurs, du volume d'un gros grain de riz, étaient dures et élastiques ; on

ne pouvait les aplatir. L'enfant ne portait pas d'autre difformité (V. fig. 56). L'observation LXXV fournit un autre fait entièrement analogue.

Les fibro-chondromes sont solitaires ou multiples. Il peut y en avoir un, deux ou trois dans chacun des lieux d'élection que nous venons d'indiquer. Généralement on n'en trouve qu'un seul sur la partie moyenne de la joue et sur le sterno-mastoïdien. Il y en a souvent deux ou même trois au-devant de l'oreille. De plus, ces productions ont une grande tendance à se développer symétriquement des deux côtés. C'est

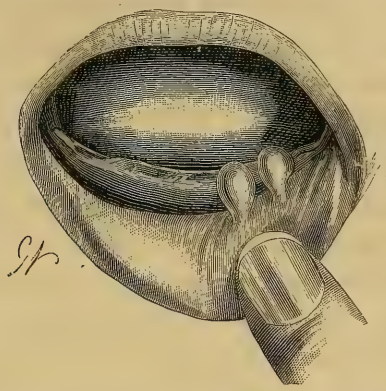

Fig. 56. — Fibro-chondromes congénitaux prominant dans la bouche, implantés sur la lèvre inférieure.

ainsi qu'il est fréquent d'en observer à la fois au-devant de chaque oreille. Ceux du cou sont aussi très souvent bilatéraux.

Toutes ces tumeurs sont petites : leur volume est comparé à celui d'une tête d'épingle, d'un grain de riz, d'un pois. Leur forme offre deux variétés : tantôt elles sont saillantes et pédiculées, arrondies ou cylindriques ; tantôt elles ne forment qu'un petit cône largement implanté et soulevant la peau par son sommet. Leur consistance est toute spéciale en ce que les couches superficielles sont molles, élastiques, et qu'on sent dans leur épaisseur un noyau cartilagineux. C'est à la présence de ce noyau dur qu'elles doivent de se maintenir souvent rigides, implantées qu'elles sont à la surface de la

peau, dans une direction constante, perpendiculaire ou oblique, à laquelle elles reviennent spontanément lorsqu'on les en dévie. En effet, le noyau cartilagineux occupe souvent toute leur longueur, et même cet axe peut se prolonger profondément dans les tissus de la région. Chez une petite fille âgée de treize jours qui nous était présentée avec plusieurs dermoïdes de la région faciale, nous avons constaté que l'un d'eux, implanté au milieu de la joue, se prolongeait par sa base dans les parties molles et formait un relief saillant du côté du vestibule de la bouche. Ce prolongement profond n'est pas rare : il explique la difficulté qu'on éprouve à faire une extirpation complète, et il arrive souvent qu'au-dessous de la cicatrice de la plaie opératoire on retrouve à simple vue ou par l'exploration du doigt les restes de la racine cartilagineuse. Lorsque la tumeur siège au voisinage de l'oreille, on peut soupçonner que le pédicule a son point de départ profond sur le cartilage auriculaire ; on l'a cru surtout lorsqu'elle était insérée à la surface du tragus ou de la racine de l'hélix. Cependant cette connexion n'a pas été, que nous sachions, directement démontrée. Le pédicule cartilagineux, lorsqu'il existe, se perd plus ou moins profondément dans les parties molles, sans se fixer spécialement sur aucun organe.

La surface extérieure est en général arrondie et régulière. Quelquefois cependant le sommet présente deux ou trois petites saillies correspondant à autant de ramifications du cartilage.

Une production cartilagineuse sous-cutanée peut ne faire qu'une saillie à peine visible sous la peau. Cette variété est quelquefois observée à la joue ; mais c'est sur le sterno-mastoïdien qu'on en a trouvé les exemples les plus remarquables. Ici le cartilage peut prendre des dimensions considérables. Tel est le cas rapporté par Muishead [1], qui a vu chez un enfant de

1. Muishead, *Abnormality of the neck : Brit. med. Journal*, 1887, t. II, p. 177.

cinq semaines, d'ailleurs bien conformé, une large bande de cartilage, dure, peut-être même ossifiée, ressemblant en longueur et en largeur au sterno-mastoïdien lui-même. Elle arrivait en haut au-dessous de l'oreille, en bas jusqu'à l'angle du sternum ; elle se projetait en avant à sa partie moyenne en décrivant un angle obtus ; on pouvait la saisir entre les doigts, la faire mouvoir d'avant en arrière et constater qu'elle était indépendante du maxillaire et du temporal en haut, de la clavicule en bas. Dans ce cas, l'anomalie était unilatérale et occupait le côté gauche.

La tumeur était bilatérale chez un homme de trente-cinq ans observé par Duret[1]. On sentait de chaque côté, sur le sterno-mastoïdien, une masse dure, longue de 2 centimètres et demi, large de 4 à 5 millimètres. Cette masse, légèrement oblique de haut en bas et de dehors en dedans, était fixée par les contractions du sterno-mastoïdien. Elle occupait de chaque côté en hauteur la partie moyenne du muscle. Celle du côté gauche était plus développée. Duret en fit l'extirpation partielle et put ainsi vérifier la structure cartilagineuse. Le sujet de cette observation ne portait aucune difformité congénitale ; mais, fait remarquable, sa mère, un oncle maternel et une de ses sœurs étaient atteints de la même affection que lui et au même siège.

Plusieurs observations de fistules branchiales du cou font mention de productions cartilagineuses sur un point du trajet. Heusinger[2], Treves[3], Sutton[4] et d'autres ont décrit un opercule saillant, dur, fibro-cartilagineux, qui recouvrait et dissimulait l'orifice cutané de la fistule. Plus souvent encore c'est sur le trajet de la fistule, dans l'épaisseur de la paroi, à quelque dis-

1. Duret, *in* Voituriez, *Vestige cartilagineux d'un arc pharyngien chez l'homme : Journal des sc. méd. de Lille,* 1888, p. 271, et *Appendices congénitaux de la face, ibid.*, 1889, p. 25.
2. Heusinger, *Archives de Virchow,* 1884, vol. XXIX, p. 358.
3. Treves, *the Lancet,* nov. 5, 1887, II, p. 914.
4. Sutton, *Journal of anatomy and physiology,* vol. XXI, p. 289-298.

tance de l'orifice cutané, qu'on a constaté la présence de noyaux fibro-cartilagineux. Ces productions diffèrent sans doute par leur forme et leurs rapports des tumeurs saillantes extérieures que nous appelons fibro-chondromes; mais elles ont la même structure, et nous verrons qu'elles doivent encore en être rapprochées en ce qu'elles proviennent de conditions pathogéniques analogues.

Les fibro-chondromes congénitaux ont, au moment de la naissance, leur forme et leurs dimensions caractéristiques. Ils peuvent augmenter un peu de volume durant les premiers mois, participant ainsi en quelque sorte à l'accroissement normal de la face; mais plus tard ils restent définitivement stationnaires.

Fig. 57. — 1, coupe transversale à la base d'un fibro-chondrome branchial. Au centre est placée la tige de cartilage. — 2, coupe longitudinale de la même tumeur.

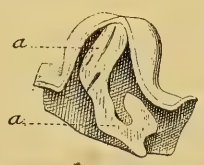


Fig. 58. — Coupe d'un fibro-chondrome congénital du cou. — *a, a,* tige cartilagineuse bifurquée et inégale occupant le centre de la tumeur.

On les retrouve chez l'adulte avec les mêmes proportions que chez l'enfant.

Nous avons montré ailleurs combien leur structure est uniforme. A la surface, la peau offre ses caractères ordinaires; elle est de la même teinte que les téguments voisins; les glandes sébacées et sudoripares, les follicules pileux, sont normaux; ceux-ci cependant peuvent être un peu plus développés; parfois une petite touffe de poils follets recouvre le sommet de la tumeur. La masse sous-cutanée comprend une couche superficielle de nature fibreuse ou fibro-adipeuse et un noyau central fibro-cartilagineux. La structure de ce cartilage rappelle exactement celle des cartilages de l'oreille externe. D'après Reverdin[1], la partie cartilagineuse peut faire défaut, comme dans

1. J.-L. Reverdin, *Revue médicale de la Suisse romande,* 1887, t. VII, p. 458.

le cas des tumeurs du nez figurées page 539. Ces exceptions doivent être rares : nous n'en avons pas rencontré parmi nos tumeurs préauriculaires, géniennes et cervicales.

Les fibro-chondromes branchiaux appartiennent, dans la plupart des cas, à des sujets exempts de toute autre malformation ; ce n'est point là cependant une règle ; ils peuvent être associés aux anomalies les plus variées de l'appareil branchial : anomalies surtout des fentes branchiales, mais aussi des arcs eux-mêmes.

D'abord on peut rencontrer en même temps que les dermoïdes cutanés, d'autres tumeurs telles que les dermoïdes de la conjonctive. Le sujet de l'observation LXXVII en est un exemple ; il portait des fibro-chondromes préauriculaires de chaque côté, un fibro-chondrome de la partie moyenne de la joue gauche, et en outre un coloboma de la paupière supérieure gauche et un dermoïde scléro-cornéal du même côté. Un autre sujet[1], né avec un appendice cutané, long d'un demi-centimètre, situé au-devant du tragus, avait en même temps un strabisme convergent congénital et un kyste dermoïde du dos du nez.

Ammon[2], Fergusson[3], Morgan[4], Roulland[5] ont observé des appendices congénitaux préauriculaires sur des sujets atteints de macrostoma du même côté ou des deux côtés. L'observation de Morgan signale en même temps une dépression cicatricielle allant de l'angle de la fissure génienne vers l'oreille et indiquant un mode de soudure très défectueux des bourgeons maxillaires supérieur et inférieur. Roulland décrit, outre les

1. *Traité des kystes congénitaux,* obs. XX, p. 187.
2. Ammon, *loco cit.*
3. Fergusson, *Lectures on the progress of anatomy and surgery in this century,* 1867, p. 5, 6.
4. Morgan, *Two Cases of congenital macrostoma, accompanied by malformation of the auricles and by the presence of auricular appendages : Medico-chir. Transactions,* 1882, t. LXV, p. 13.
5. Roulland, *Bec-de-lièvre génien double,* etc. : *Bull. de la Soc. anatom.,* 1886, 4e série, vol. XI, p. 599.

appendices et le macrostoma, deux autres malformations portant sur l'oreille et sur le maxillaire inférieur.

Les malformations concomitantes de l'oreille ne sont pas rares et peuvent présenter plusieurs degrés. Les formes les plus légères consistent en un développement incomplet du tragus (Reverdin). L'espace qui sépare le tragus de l'hélix est élargi, soit par suite de l'atrophie du tragus, soit par suite d'une déviation de cette saillie, qui se trouve attirée en avant et en bas (Morgan). Le conduit auditif peut être dévié en avant par son ouverture externe et par suite anormalement oblique d'avant en arrière et de dehors en dedans. Il est parfois rétréci (Morgan) ou complètement oblitéré (Lannelongue[1]). Le pavillon de l'oreille est, en pareil cas, plus ou moins mal conformé dans une de ses parties ou dans son ensemble.

On a noté depuis longtemps la présence de productions cartilagineuses sur le trajet des fistules branchiales du cou. Il peut aussi y avoir coïncidence d'un appendice facial avec une fistule congénitale du cou. Holmes[2] cite un cas dans lequel il y avait, d'une part, une auricule au-devant du tragus, et d'autre part une fistule congénitale sus-claviculaire. Heusinger[3], J. Paget[4], ont vu sur les mêmes sujets un fibro-chondrome et une fistulette de la partie antérieure de l'hélix. Nous avons noté une dépression cicatricielle préauriculaire (obs. XLIX, *Traité des kystes congénitaux*) et une autre fois une simple tache pigmentaire de la conjonctive (obs. LXXIV).

Enfin, pour compléter cette série de troubles de développement des arcs branchiaux, on doit encore ajouter la présence possible de malformations du squelette de la face. Morgan a remarqué l'atrophie d'une moitié du maxillaire inférieur chez

1. *Traité des Kystes congénitaux*, obs. XLIII, p. 210.
2. Holmes, *Thérapeutique des maladies chirurgicales des enfants*, édition française, p. 191.
3. Heusinger, *loco cit.*
4. J. Paget, *Case of branchial fistulæ in the external ear : Medico-chir. Transactions*, 1878, vol. LXI, p. 41.

un sujet qui portait des appendices congénitaux des deux côtés. Dans le cas de Roulland[1], les malformations des os étaient beaucoup plus complexes. Il s'agit de l'un des faits précédemment signalés de macrostoma avec fibro-chondromes. Outre ces deux lésions, le malade, un nouveau-né du sexe féminin, qui mourut le onzième jour, portait d'autres altérations graves, telles qu'une oblitération du conduit auditif externe, une absence de l'oreille moyenne et de la trompe d'Eustache du côté droit, et enfin une atrophie du squelette facial du même côté. La branche horizontale du maxillaire inférieur était épaissie et déformée ; la branche verticale avec l'apophyse coronoïde et le condyle faisaient défaut. Il n'y avait pas de cavité glénoïde. L'os malaire était moins volumineux que du côté opposé. Ici se trouvent réunis presque tous les genres d'altérations signalées : fissure génienne, malformation de l'oreille, atrophie des os, végétations ou fibro-chondromes de la face.

Si ces lésions de diverses formes affectent tout aussi bien les arcs branchiaux dans leurs parties profondes qu'au niveau de leurs parties marginales correspondant aux fentes, il nous paraît, au contraire, facile de montrer que les fibro-chondromes naissent de préférence, sinon exclusivement, au niveau ou dans le voisinage immédiat des fentes embryonnaires. Nous ne voulons pas invoquer comme preuve la coïncidence des troubles de l'occlusion branchiale indiqués par les fissures, les cicatrices, les fistules, les kystes dermoïdes, les malformations du canal auditif. Ces coïncidences, toutes fréquentes qu'elles soient, ne démontrent pas la proposition qui vient d'être avancée. Si, au contraire, on examine attentivement le siège de l'insertion des fibro-chondromes, on constate déjà que ce siège correspond d'une manière remarquable au trajet des fentes embryonnaires. Les fibro-lipomes congénitaux que nous avons vus rangés en série sur la ligne médiane du nez sont en rapport avec le pro-

1. Roulland, *loco cit.*

longement de la fente dorsale de l'embryon, dont la réalité a déjà été établie par la présence, en ce point, de kystes dermoïdes et de fistules également dermoïdes. La variété préauriculaire des fibro-chondromes n'est peut-être pas la plus démonstrative au point de vue où nous nous plaçons. Il est vrai qu'un certain nombre d'entre eux sont manifestement très voisins du pavillon de l'oreille, né lui-même de la marge de la première fente branchiale; mais d'autres sont situés à une certaine distance, et il devient difficile de dire s'ils appartiennent à la fente auriculaire, à la fente intermaxillaire, ou au bourgeon maxillaire inférieur lui-même. Les fibro-chondromes géniens fixés sur la fente qui va de l'oreille à la commissure des lèvres sont, au contraire, manifestement placés sur la fente intermaxillaire. De même ceux qui occupent au cou le bord antérieur du muscle sterno-mastoïdien appartiennent d'une manière presque évidente à la quatrième fente branchiale.

Mais ce n'est pas tout : nous avons déjà fait ressortir la ressemblance qui rapproche et confond, pour ainsi dire, les fibro-chondromes considérés comme lésions isolées, des productions fibro-chondromateuses qui sont associées aux fistules branchiales et qui, par suite, ne peuvent naître que des bords marginaux des fentes branchiales. Les vestiges cartilagineux observés sur le bord antérieur du sterno-mastoïdien affectent une disposition qui nous autorise à les regarder comme une malformation rappelant d'une part les productions chondromateuses des fistules, d'autre part les fibro-chondromes simples. Toutes ces lésions occupent le même siège, et sont liées entre elles par des degrés intermédiaires; toutes se rattachent donc, comme cela est évident pour certaines d'entre elles, à la quatrième fente branchiale.

Des considérations d'un autre ordre nous amènent à cette même conclusion que les fibro-chondromes appartiennent aux fentes branchiales. Les auteurs anglais donnent, avons-nous dit, le nom d'auricule ou de petites oreilles surnuméraires aux

lésions que nous qualifions de fibro-chondromes branchiaux, et quelques-uns d'entre eux ont effectivement cru voir dans ces productions anormales des rudiments d'oreilles. Il suffit de rappeler la multiplicité des fibro-chondromes et leurs sièges divers pour montrer que rien n'est moins fondé. On ne saurait, en aucune façon, voir dans les fibro-chondromes branchiaux un rudiment d'oreille, mais par contre, en se plaçant à un point de vue général, on peut considérer le canal auriculaire tout entier, depuis le pavillon jusqu'à la trompe d'Eustache, comme un fibro-chondrome normal. Le pavillon de l'oreille naît, ainsi

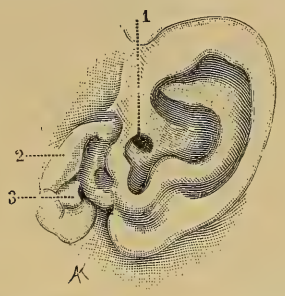


Fig. 59. — Fibro-chondrome préauriculaire dont la forme rappelle vaguement celle du pavillon de l'oreille. — 1, conduit auditif externe. — 2, partie supérieure du fibro-chondrome. — 3, tubercule recouvrant une fossette.

que His l'a démontré, de la réunion de six tubercules développés d'abord isolément autour de l'extrémité supérieure de la première fente branchiale, dans l'ordre suivant : en avant et de bas en haut, le tubercule du tragus et un premier tubercule de l'hélix; en haut, c'est-à-dire à l'extrémité supérieure de la fente, le second tubercule de l'hélix; en arrière et de haut en bas, les tubercules de l'anthélix, de l'antitragus et enfin du lobule. Tous ces noyaux, produits par bourgeonnement des bords de la fente branchiale, se réunissent plus tard pour constituer le pavillon. Or, nous savons que rien ne ressemble plus à la structure du pavillon de l'oreille que celle des fibro-chondromes : même couche cutanée, cellulo-fibreuse et fibro-cartilagineuse. D'un autre côté, les fibro-chondromes étant, comme l'oreille externe, situés sur le trajet des fentes branchiales, il y a tout

lieu de rapprocher l'une de l'autre ces deux productions embryonnaires, l'une anormale et l'autre normale, et on ne peut s'empêcher d'admettre qu'elles proviennent l'une et l'autre d'un même processus embryogénique, d'un bourgeonnement des fentes branchiales normal ou anormal, mais essentiellement le même dans les deux cas.

La théorie pathogénique que nous venons de développer ne peut être confondue avec celle de Bl. Sutton[1], qui considère les auricules surnuméraires de la joue comme des tubercules embryonnaires de l'oreille externe qui ne se sont pas réunis à l'ensemble de ces tubercules, c'est-à-dire comme des tubercules auriculaires aberrants. Cette dernière opinion n'est pas même applicable aux fibro-chondromes préauriculaires, car ces malformations peuvent être observées au-devant d'une oreille externe très complète et très bien conformée, à laquelle il ne manque aucune partie. Rien n'indique alors qu'un tubercule embryonnaire de l'oreille se soit détaché de la série normale. Ce qu'il faut admettre pour la face comme pour le cou, c'est que les fibro-chondromes congénitaux proviennent d'un bourgeonnement anormal des arcs embryonnaires au niveau des fentes qui les séparent à une certaine période.

Rappelons ici que certains dermoïdes de la bouche et du pharynx, qui ont la même structure que les fibro-chondromes de la face et du cou, paraissent avoir la même origine et proviennent d'un bourgeonnement des bords des fentes branchiales. Nous verrons dans la suite que quelques-unes de ces tumeurs naissent au niveau de l'orifice pharyngien de la trompe d'Eustache, et que les autres sont implantées à proximité, sur le voile du palais, sur la voûte palatine, toujours sur le trajet ou dans le voisinage immédiat des fentes. N'est-ce pas encore la confirmation de la théorie que nous venons d'exposer?

Quelques auteurs depuis Heusinger ont cru voir dans les

1. Bl. Sutton, *On branchial fistulæ, cysts, diverticula and supernumerary auricles : Journal of anat. and phys.*, 1887, vol. XXI, p. 289.

fibro-chondromes du cou des productions analogues aux pendeloques que l'on observe souvent sur le cou des chèvres, aux appendices du même genre qu'on trouve aussi quelquefois sur

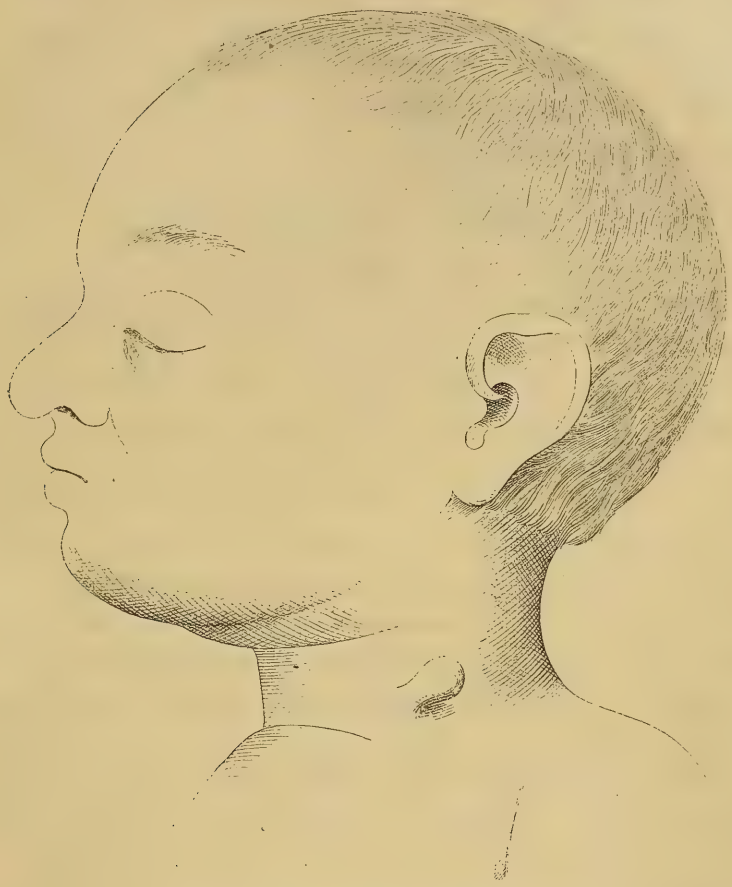

Fig. 60. — Fibro-chondrome congénital du cou.

le cou du mouton et du porc. Cette comparaison paraît justifiée. Mais les pendeloques de la chèvre correspondent-elles à un rudiment d'organe normal, ou bien ne sont-elles pas plutôt, comme les fibro-chondromes de l'homme, une production pathologique? Cette dernière hypothèse nous paraissant la vraie, ce n'est pas une comparaison seulement qui est à faire; la

malformation est de même nature chez l'homme et chez les animaux, mais elle est beaucoup plus rare chez l'homme. Les appendices cervicaux des chèvres avaient déjà frappé les anciens, qui semblent avoir en quelque sorte prévu, sinon observé, des anomalies semblables chez l'homme, si l'on s'en rapporte à une observation curieuse de Sutton[1]. Cet auteur a remarqué qu'un marbre antique du British Museum, représentant un satyre, avait non seulement les oreilles pointues que l'on connaît, mais, de plus, des appendices cervicaux semblables à ceux des chèvres, ou encore aux fibro-chondromes que l'on observe quelquefois chez l'homme.

Un lien de parenté étant établi entre les fibro-chondromes branchiaux et d'autres malformations de l'appareil branchial, on doit voir si l'on trouve aussi les mêmes conditions étiologiques, et en particulier si l'hérédité, dont l'influence est manifeste dans certaines séries de fistules branchiales observées dans une même famille, exerce une action sur la production des fibro-chondromes. La recherche de cette cause ne donne le plus souvent qu'un résultat négatif. Cependant quelques observations ont déjà fourni des séries de fibro-chondromes analogues aux séries des fistules branchiales. On pourrait d'abord invoquer l'association des fibro-chondromes aux fistules. Ainsi J. Paget[2] a vu un individu porteur de fibro-chondromes préauriculaires dans une famille dont plusieurs membres étaient atteints de fistulettes du pavillon de l'oreille. L'étude des fistules branchiales fournira sans doute des faits analogues. Mais deux observations au moins, à notre connaissance, démontrent l'action de l'hérédité sur la production des fibro-chondromes. L'une des observations recueillies par J. Reverdin[3] fournit une première série intéressante. Un homme de trente-cinq ans porte, au côté droit de la poitrine, un ma-

1. Sutton, *Illustrated medical News*, december, 1888.
2. Paget, *loco cit.*
3. Reverdin, *loco cit.*

melon surnuméraire avec une aréole brune bien marquée, de dimension moindre que le mamelon normal, situé à trois travers de doigt au-dessous et un peu en dedans de celui-ci. Cet homme a cinq enfants, trois filles et deux garçons : sur ce nombre, le premier, le troisième (deux filles) et le cinquième (un garçon) sont atteints de fibro-chondromes congénitaux. Nous avons déjà mentionné le cas de Duret dans lequel quatre membres de la même famille, un homme, sa mère, son oncle maternel, sa sœur, portaient sur chaque sterno-mastoïdien des noyaux fibro-cartilagineux congénitaux. Ces deux séries de cas sont intéressantes.

Les fibro-chondromes branchiaux semblent, comme les fistules congénitales, affecter une certaine prédilection pour le sexe féminin. Sur 25 cas, nous en trouvons 17 pour le sexe féminin, 8 pour le sexe masculin. Mais ces chiffres ne sont pas assez élevés pour avoir une valeur absolue.

Le traitement des fibro-chondromes ne présente aucun caractère d'urgence. Leur ablation est seulement indiquée en vue de l'esthétique ; il importe, en effet, de corriger une difformité toujours désagréable, sinon gênante. Mais il n'y a aucune raison de se presser. On ne doit donc pas pratiquer l'opération sur le nouveau-né, pour peu qu'elle ait la moindre gravité, surtout s'il est chétif, comme c'est assez fréquent. Seules les tumeurs attachées par un très petit pédicule peuvent être enlevées par un simple coup de ciseaux suivi au besoin d'une légère cautérisation. Pour toutes les tumeurs dont le pédicule est plus large et dont l'ablation exige plus de précautions et une incision plus large, on doit attendre quelques semaines ou quelques mois.

L'opération est le plus souvent simple. Lorsque le noyau cartilagineux ne se prolonge pas dans le pédicule, une section au ras de la surface avec les ciseaux ou avec le bistouri est le procédé le plus expéditif; il n'expose à aucun accident. Les tumeurs à pédicule large et les tumeurs à pédicule cartilagi-

neux nécessitent une véritable dissection. Encore n'est-il pas facile d'extirper la totalité du fragment cartilagineux lorsqu'il pénètre profondément dans les tissus. Cela est même impossible au moyen de l'incision étroite à laquelle on s'astreint pour éviter une cicatrice trop étendue. Il reste donc dans la plaie la racine cartilagineuse de la tumeur. Reverdin l'a vue faire ultérieurement saillie au niveau de la petite cicatrice. En tout cas, la difformité consécutive est minime.

Le pédicule contient souvent une ou deux petites artérioles qui donnent lieu à un écoulement sanguin. La compression digitale et un pansement légèrement compressif suffisent pour remédier à ce petit accident.

Obs. LXXIV. — *Fibro-chondromes congénitaux symétriques de la région sous-hyoïdienne.* — Femme de cinquante-deux ans, blanchisseuse, venue le 31 mai 1888 à l'hôpital Bichat, salle Louis, n° 11, dans le service de M. Huchard.

La malade est entrée pour des accidents de broncho-pneumonie.

Elle porte, depuis sa naissance, deux petites tumeurs à la région sous-hyoïdienne. Toutes deux sont situées sur le relief que forme le chef sternal du sterno-mastoïdien à droite et à gauche. Elles sont à peu près symétriques ; cependant celle de droite est sur un niveau un peu inférieur par rapport à celle de gauche : elle est à trois centimètres environ au-dessus de l'extrémité interne de la clavicule. La tumeur de droite a la forme et les dimensions d'un pois ; celle de gauche est un peu plus volumineuse et allongée comme un petit haricot. Leur consistance est ferme, fibro-cartilagineuse. Elles sont élastiques et reviennent à leur position quand on les en écarte ; à leur base on sent une petite masse résistante qui semble prolonger les tumeurs sous la peau, et elles paraissent adhérer aux parties profondes par un pédicule.

On ne trouve aucun autre vice de conformation. Pas de fibro-chondromes préauriculaires. Oreilles normales. Le cou est assez court. Pas de fistules branchiales.

Tache pigmentaire sur la sclérotique de l'œil droit, près du limbe cornéal, au côté externe. Taches de vitiligo multiples. Chéloïde sur

la cicatrice d'une éruption ancienne à la partie postérieure de l'épaule droite. Cicatrices de brûlure datant du jeune âge.

Obs. LXXV. — *Fibro-chondrome congénital de la face interne de la lèvre inférieure.* — Adrienne Leroy, âgée de trois mois, présentée à l'hôpital Trousseau le 7 mai 1890.

Cette enfant porte sur la face interne de la lèvre inférieure, du côté droit, à environ un centimètre et demi de la ligne médiane, à égale distance du bord libre et du bord adhérent, un appendice saillant rigide d'environ un centimètre de hauteur et terminé par une extrémité conoïde.

Cet appendice, d'après le dire de la mère, remonte à la naissance. On l'enlève le 7 mai 1890. Il est conservé au musee de l'hôpital Trousseau.

Obs. LXXVI. — *Fibro-lipome congénital intra-buccal.* — Jeanne Hallay, âgée de cinq mois, demeurant passage du Chemin-Vert, 1 *bis*.

Cette enfant porte à la face interne de la lèvre inférieure, à égale distance du bord libre et du cul-de-sac gengivo-labial, presque sur la limite de la joue, une tumeur élastique exactement identique aux fibro-chondromes branchiaux. Elle promine d'un centimètre environ et a la forme d'une poire à large pédicule. Elle est verticale et vient s'engager sous le bord libre de la mâchoire.

Son origine remonte à la naissance.

Elle est enlevée le 23 avril 1890. On constate qu'elle est formée par un épaississement de la muqueuse doublé de graisse.

# CHAPITRE II

## ANOMALIES OCULO-PALPÉBRALES. — COLOBOME PALPÉBRAL, DERMOÏDES SCLÉRO-CORNÉENS, ETC.[1].

Les paupières prennent naissance dans le cours du deuxième mois, alors que l'œil, constitué dans ses parties essentielles, forme un léger relief à la surface de la tête de l'embryon. Elles ont tout d'abord l'aspect d'un bourrelet circulaire entourant la périphérie de la cornée. Manz a montré qu'à cette époque l'épithélium propre de la cornée est devenu distinct de la couche ectodermique qui passe au-devant de lui, et qu'il est possible, lorsque la formation des paupières est déjà commencée, de détacher une pellicule ectodermique, à partir du bord palpébral, sur toute la surface de la cornée; cette pellicule est comparable à la membrane unissante interbranchiale décrite par His. Les bords supérieur et inférieur du bourrelet palpébral se rapprochent peu à peu et prennent bientôt la forme d'une fente transversale; ils arrivent à se toucher et se soudent du troisième au quatrième mois. La conjonctive, dont le développement a commencé avec celui des paupières, s'étend en dehors, en bas et en haut, dans la direction de ses culs-de-sac normaux. Les cils ne sont apparents sur le bord palpébral qu'au quatrième ou au cinquième mois. Un peu plus tard, au septième mois, les deux paupières deviennent indépendantes l'une de l'autre.

1. Les colobomes auraient dû être rangés parmi les fissures congénitales de la face, mais leur description nous a paru inséparable de celles des tumeurs dermoïdes; c'est pour cette raison que nous l'avons placée ici.

Le développement des paupières peut être troublé à toutes ses phases. S'il est arrêté dès le début, il en résulte une ablépharie complète ou partielle. L'absence des paupières peut être associée à deux états différents du globe de l'œil : tantôt il est à nu, sans aucun organe protecteur (lagophthalmos congénital), tantôt il est recouvert par le tégument externe qui passe au-devant de lui sans présenter aucune trace de fente palpébrale (cryptophthalmos).

Les deux paupières déjà formées, au lieu de se désunir au septième mois, peuvent rester soudées l'une à l'autre par leurs bords (ankyloblépharie congénitale).

Si le développement de la conjonctive est imparfait et subit un arrêt ou un retard dans son évolution, le globe de l'œil reste anormalement soudé aux paupières (symblépharie congénitale).

Parfois enfin l'accroissement des paupières ne se fait pas dans le sens transversal ; il en résulte une étroitesse de l'ouverture palpébrale (blépharophymosis congénital).

Toutes ces malformations rares ont été observées soit chez l'homme, soit chez les animaux. Leur pathogénie est si simple que nous ne nous arrêterons pas à les décrire ; il suffit de les avoir définies. Chacune marque, pour ainsi dire, une époque dans la pathologie embryonnaire, conformément à cette loi si souvent vérifiée dans l'histoire des affections congénitales : chaque variété de malformation est en rapport surtout avec l'époque embryonnaire à laquelle est intervenu le trouble de développement qui lui a donné naissance.

L'embryologie des paupières enseigne que ces membranes n'apparaissent, chez l'embryon, qu'après la période d'occlusion de la fente fronto-maxillaire. Cette notion est importante à rappeler ; elle nous sert à distinguer deux variétés de divisions congénitales des paupières. On a, en effet, décrit sous le nom de colobome palpébral congénital, ou fissure congénitale des paupières, deux espèces de malformations palpébrales entière-

ment différentes par leur pathogénie et leur disposition anatomique : la fissure branchiale des paupières et le colobome proprement dit.

La fissure branchiale des paupières se définit par elle-même; c'est une imperfection dans la réunion de la fente fronto-maxillaire au niveau de l'orbite; elle entraîne entre autres conséquences une division congénitale des paupières. Au contraire, le colobome palpébral proprement dit est un vice de conformation qui se rattache à un trouble de développement des paupières survenu postérieurement à la fermeture de la fente fronto-maxillaire.

### COLOBOME BRANCHIAL DES PAUPIÈRES

La fissure branchiale des paupières a été décrite accessoirement avec les fissures fronto-maxillaires. Nous avons rappelé les observations de Michel (de Strasbourg), de Kraske, de Pelvet, etc.; elles montrent une variété spéciale de colobome de la paupière inférieure. Une fissure incomplète, marquée par un sillon d'aspect cicatriciel, part de la lèvre supérieure en un point précis que nous avons déterminé; elle monte en dehors de l'aile du nez dans le sillon naso-génien et aboutit à la paupière inférieure au niveau du point lacrymal ou immédiatement en dehors de lui. La paupière inférieure est complète, mais elle présente une encoche plus ou moins profonde à son extrémité interne; il peut en résulter un léger degré d'ectropion congénital : tel est le premier degré de la fissure branchiale de la paupière.

Les curieuses observations de Guersant et de Bruns montrent la même malformation des deux côtés, mais sous une forme plus grave. Le bourgeon fronto-nasal est profondément séparé de chaque côté du bourgeon maxillaire supérieur. Au lieu d'un simple sillon cutané, labial, naso-génien et palpébral, on trouve une large et profonde ouverture entre le nez et la joue.

La partie interne de la paupière fait défaut ; sa partie externe est développée, mais déviée en bas. L'arrêt de développement a eu pour résultat une perte de substance de la joue, et plus spécialement de la paupière inférieure.

Quelque grave que soit ce vice de conformation, il reste limité à la paupière inférieure. La partie supéro-externe de la fente fronto-maxillaire a évolué normalement, et la paupière supérieure, la commissure externe et la queue du sourcil n'offrent rien de particulier à noter.

Il n'en est pas toujours ainsi, et la fissure fronto-maxillaire peut traverser l'orbite et la partie externe du sourcil. C'est ce que l'on constate chez les monstres qu'ont observé Meckel, Otto, Ross, Talko, dont nous avons cité les descriptions. La fente embryonnaire est restée béante sur toute sa longueur : non seulement alors le nez est séparé de la joue, mais les organes orbitaires sont profondément altérés ; le globe oculaire se trouve isolé, atrophié, ou fait défaut ; la partie externe de l'orbite est fissurée, et les deux paupières sont séparées par les deux extrémités.

La difformité apparaissait un peu différemment chez un monstre de Barkow[1] décrit précédemment et chez un exencéphalien que nous avons étudié. Ce dernier présentait, au niveau de la lèvre et de la joue du côté gauche, une division fronto-maxillaire manifeste. De cette fissure partait une bride solide qui coupait la paupière inférieure, adhérait au globe oculaire et passait ensuite sur la partie moyenne de la paupière supérieure pour aboutir à la tumeur exencéphalique. Sur le trajet de cette bride, la paupière supérieure et le sourcil étaient fissurés. On ne doit pas en conclure que cette fissure correspondait dans toute sa longueur à la fente fronto-maxillaire anormalement persistante ; car la fente fronto-maxillaire ne divise pas la paupière supérieure, elle passe sur la commis-

1. Barkow, *loco cit.* Voir le chapitre de la *Fissure fronto-maxillaire.*

sure externe. Le sillon palpébral supérieur et sourcilier était, dans notre cas, sur le trajet direct de la bride pathologique, c'est-à-dire beaucoup plus en dedans que la fente embryonnaire normale, et par conséquent il résultait de la compression et des adhérences de la bride à ce niveau. Cette bride unissait la lèvre au sommet de la tête; en bas elle était comprise dans la fente fronto-maxillaire restée ouverte, mais en haut elle s'éloignait de la même fente, qui se trouvait fermée normalement à son extrémité supérieure.

Les observations analogues à celle-là doivent donc recevoir une interprétation à part.

Mais si l'on envisage seulement les exemples de monstruosités caractérisées par la persistance complète ou incomplète de la fente fronto-maxillaire, on y trouve une variété de malformation des paupières constamment identique dans sa disposition générale. La paupière inférieure est divisée à son extrémité interne, ou bien elle fait plus ou moins largement défaut à ce niveau. Lorsqu'il n'y a qu'un simple sillon, le point lacrymal inférieur s'ouvre sur sa lèvre interne. Dans un très grand nombre de cas, la fissure ne dépasse pas la paupière inférieure; mais lorsqu'elle s'étend au delà de l'orbite, c'est, au contraire, la commissure externe qui est divisée par un sillon se prolongeant sur la queue du sourcil.

Tels sont les caractères du colobome par persistance de la fente embryonnaire fronto-maxillaire. Nous allons voir qu'ils diffèrent notablement de ceux du colobome classique et commun, avec lequel on l'a confondu à tort et qui a une tout autre origine.

### COLOBOME PALPÉBRAL PROPREMENT DIT

Ce colobome est celui que l'on décrit communément, tout en le confondant sans cesse avec la fissure branchiale fronto-maxillaire persistante; l'analogie entre les deux formes est cependant bien lointaine.

Fig. 1.

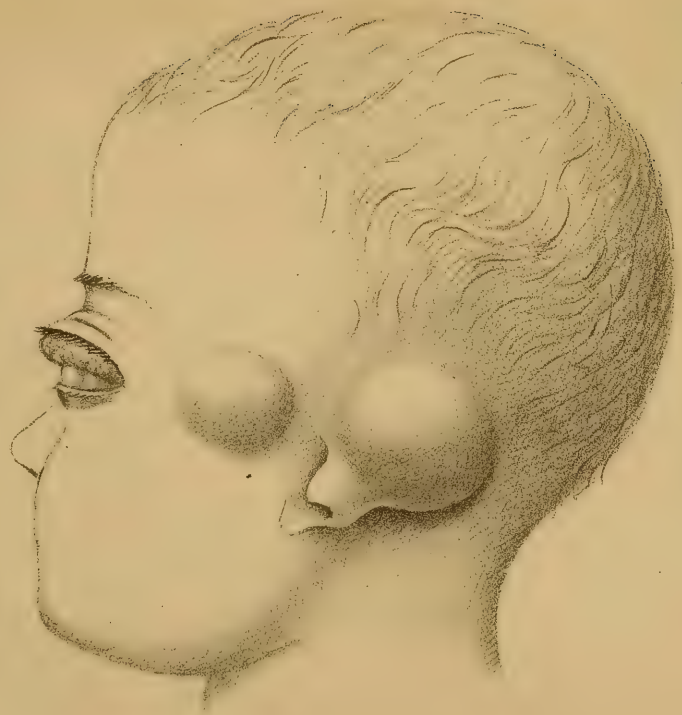

Fig. 2.

*Fig. 1. Tumeurs congénitales de la cavité orbitaire, de la fosse temporale et de la région rétro-auriculaire.*

*Fig. 2. Tumeur congénitale de la région temporale ; repli de la conjonctive et bride dermoïde de la cornée.*

Son siège n'est pas constant, et il peut occuper n'importe quel point de l'une ou de l'autre paupière. On le rencontre, il est vrai, dans la très grande majorité des cas sur la paupière supérieure, et plus spécialement sur sa moitié nasale, précisément en un lieu tout autre que celui occupé par la fissure fronto-maxillaire. On l'observe aussi, par exception, sur la moitié externe de la paupière supérieure, et il se montre sur la paupière inférieure, en dehors plus souvent qu'en dedans.

Horner[1] et Talko[2] ont publié des observations de colobome double sur une seule paupière supérieure, qui se trouvait ainsi divisée en trois lambeaux ; d'autres fois les deux paupières du même œil sont affectées. Ces dispositions sont, du reste, exceptionnelles ; mais il n'est pas très rare, au contraire, que le colobome de la paupière supérieure soit bilatéral et symétrique. Dor, de Lyon[3], a trouvé 17 fois cette particularité sur 56 observations qu'il a réunies.

Le colobome n'est pas une simple fissure de la paupière ; cette membrane subit une perte de substance, et en réalité la malformation consiste en une véritable échancrure du bord palpébral, échancrure plus ou moins large, plus ou moins profonde. Elle comprend en largeur le quart, le tiers, la moitié de la longueur de la paupière. Sa hauteur est d'un à trois ou quatre millimètres. Sur toute son étendue les cils font défaut. Son bord n'est pas taillé angulairement comme le bord normal de la paupière ; il est arrondi et revêtu en partie par la peau, en partie par la conjonctive.

Le colobome palpébral est souvent associé à une autre lésion congénitale de l'appareil oculaire ; nous faisons allusion aux dermoïdes de la cornée et de la conjonctive.

1. Horner, *Colobom des Augenlieds, Zahlreiche Dermoid-Geschwülste : Klin. Monatsbl.*, 1864, Bd. II, s. 186.

2. Talko, *Zwei Falle von congenitalen coloboma palpebrarum : Klin. Monatsbl. f. Augenheilkunde*, 1875, p. 202, et *Annales d'oculistique*, t. LXXVIII, p. 220.

3. Dor, *Congrès d'ophthalmologie de Heidelberg*, 1888, in *Bull. médical*, 19 août 1888, p. 1100.

## DERMOÏDES SCLÉRO-CORNÉENS

Ces tumeurs ont été l'objet d'un grand nombre de publications dans ces vingt dernières années. On a étudié souvent leur structure et longuement discuté leur pathogénie.

Mauchart, au siècle dernier, avait déjà rapporté, avec beaucoup de circonspection, le cas d'un poil qui avait poussé sur la conjonctive. Masars de Caselès fait, un peu plus tard, l'histoire d'un autre poil né à la surface du globe de l'œil et qu'on fut obligé d'arracher à plusieurs reprises. Wardrop, le premier, décrit le dermoïde de la conjonctive avec assez d'exactitude, sous les noms de *nævus pilosus,* de *lipoma crinosum,* de *nævus lipomatodes;* il en assembla quatre cas. Depuis cette époque, les observations se sont multipliées de plus en plus. Piqué[1] en a réuni 85 chez l'homme et 10 chez les animaux dans sa thèse de 1886; nous pouvons en ajouter quelques autres chez l'homme et une chez un animal[2].

Les dermoïdes de la cornée et de la conjonctive ont leur siège de prédilection sur le diamètre transversal bicommissural, le plus souvent à la limite de la conjonctive et de la cornée ; la tumeur empiète en général de l'une sur l'autre de ces membranes. On la rencontre plus fréquemment en dehors qu'en dedans de la cornée; dans quelques cas elle est indépendante de cette membranc, et s'implante sur la sclérotique vers l'angle externe ou l'angle interne de l'œil.

1. Piqué, *Anomalies de développement et maladies congénitales du globe de l'œil,* thèse d'agrégation, 1886.

2. 1° Fuchs (de Vienne), *Dermoïde de la cornée;* analyse *in Annales d'oculistique,* 1880, t. LXXXIV, p. 252; 2° Talko, *Lipo-chondro-adénome congénital de la conjonctive bulbaire : Klin. Monatsbl. Zehender,* 1888, p. 20-25, fig. 1, d'après *Annales d'oculistique,* 1888, t. XCIX, p. 162; 3° Schiess-Gemuseus, *Double Colobome de la paupière et de l'iris, double dermoïde : Klin. Monatsbl. f. Augenheilkunde,* 1888, p. 8-13, d'après *Annales d'oculistique,* 1888, t. XCIX, p. 62; 4° Bernheimer, *Archiv f. Augenheilkunde,* 1887, *in Archives d'ophthalmologie,* 1888, p. 76; 5° Dor, *Revue d'ophthalmologie,* 1888, p. 267; 6° obs. LXXVII, p. 573; 7° Labat, *Dermoïde conjonctival chez un chien : Revue vétérinaire,* avril 1886.

La tumeur est quelquefois double; chaque œil en porte une, et le siège n'y est nullement le même. White Cooper[1] a vu deux tumeurs pileuses sur un seul œil, l'une au côté interne, l'autre au côté externe de la cornée. Dans un cas d'Ammon[2] deux dermoïdes étaient situés l'un au-dessus, l'autre au-dessous

Fig. 61. — Fibro-chondromes préauriculaires. Fibro-chondrome de la joue, sur le trajet de la fente intermaxillaire. Dermoïde kérato-conjonctival de l'œil gauche (obs. LXXVII).

de la cornée, sur le diamètre vertical. Chez une malade de Talko[3], une des tumeurs occupait le bord interne du limbe cornéen, l'autre le cul-de-sac conjonctival supérieur. Il est moins rare d'observer deux dermoïdes situés symétriquement, l'un sur l'œil droit, l'autre sur l'œil gauche. Piqué[4] cite six cas, aux-

1. White Cooper, *London medical Gazette,* 1841, t. XXIX, p. 278.
2. Ammon, *Von Walther's und von Ammon's j.* 1843, Bd. LXXXI, p. 96.
3. Talko, *Deux Cas de coloboma palpébral : Klin. Monatsbl.,* 1875, p. 202.
4. Piqué, *loco cit.* Cas de : 1° Virchow, *Archiv f. path. anat.,* 1854, t. VI, p. 55; 2° Taliaferro, *in* Lawrence, *Treatise of the deseases of the eye,* Amer. édit., 1854, p. 341; 3° Wickerkiewicz, *Centralbl. f. Augenheilkunde,* 1884; 4° Lapotine, *Compte rendu de la Soc. méd. du Caucase,* n° 12, 21e année; 5° Becker, *Wiener med. Wochenschr.,* 1863, p. 18; 6° E. Müller, *Archiv f. Ophthal.,* 1865.

quels nous pouvons en ajouter un septième, celui de Schiess-Gemuseus[1], où cette disposition a été rencontrée. La lésion dermoïde symétrique peut consister en une languette cutanée unissant la paupière supérieure à la cornée (cas de Manz[2], de Polaillon[3], de Nuel[4]) ou bien en une bride qui, partie de la cornée, s'étend supérieurement au delà de la paupière sur une tumeur exencéphalique par exemple, comme dans le fait que nous avons déjà cité à propos du colobome branchial. Dans un autre cas de colobome branchial (Bruns[5]) la bride amniotique allait d'une cornée à l'autre.

Le dermoïde scléro-cornéen constitue parfois toute la difformité; mais il n'est pas très rare qu'il y ait en même temps un colobome palpébral, et alors les deux lésions peuvent être situées sur une seule ligne verticale, en sorte que, les paupières étant fermées, la tumeur dermoïde est logée exactement dans le colobome. Il n'en est pas toujours ainsi. Chez un enf ant que nous avons observé, le colobome occupait son siège habituel sur la partie nasale de la paupière supérieure, tandis que le dermoïde était placé au côté externe de la cornée (V. obs. LXXVII). Les cas dans lesquels les dermoïdes sont sur la même ligne verticale que le colobome ont une grande analogie avec les observations de Manz, Polaillon, Nuel, où l'on voit la paupière soudée à la cornée par une bande cutanée. Cette bande n'est autre chose qu'un dermoïde non isolé de la paupière.

D'autres anomalies plus rares, quoique de la même nature que les dermoïdes, affectent une disposition exceptionnelle. Nous avons vu, chez un jeune garçon âgé de vingt-deux jours, une bride cutanée étroite réunissant entre eux les bords de la paupière supérieure et de la paupière inférieure et contractant

1. Schiess-Gemuseus, *loco cit.*
2. Manz, *Archiv f. Ophthalm.*, 1867, Bd. XIX, s. 145.
3. Polaillon, *Bull. de la Soc. de chir.*, 24 janvier 1874, et Dupuy, *Bull. de la Soc. anatom.*, 1874, p. 12.
4. Nuel, *Archives d'ophthalmologie*, 1881.
5. Bruns, *loco cit.*

en outre une adhérence avec le limbe scléro-cornéen. Cette bride interpalpébrale est manifestement analogue aux languettes cornéo-palpébrales précédemment indiquées[1] (V. fig. 62).

Van Duyse[2] a observé chez une femme de vingt ans une bride cutanée allant de la paupière inférieure à la cornée. La moitié interne de la paupière inférieure était échancrée profondément; le colobome était revêtu par un bourrelet muqueux, et il n'y avait pas trace de cils à son niveau. De la partie externe se

Fig. 62. — Bride congénitale interpalpébrale avec adhérence au globe de l'œil.

détachait une bride en forme de pont, qui allait se fixer par son extrémité supérieure un peu au-dessous du centre de la cornée ; sur sa face antérieure étaient implantés quelques poils fins visibles à la loupe.

Les productions dermoïdes ont, au moment de la naissance des enfants, un volume variant depuis une tête d'épingle à peine visible jusqu'à un grain de blé, un pois, une cerise même, ce qui est exceptionnel. Talko[3] a observé sur un garçon de quatorze ans un lipo-chondro-adénome congénital de la conjonctive bulbaire ayant le volume d'une amande. En général

1. *Traité des Kystes congénitaux*, obs. XXXIII, p. 198.

2. Van Duyse, *Bride dermoïde oculo-palpébrale et colobome partiel de la paupière inférieure : Annales de la Soc. de médecine de Gand*, 1882.

3. Talko, *Lipo-chondro-adénome de la conjonctive bulbaire*, d'après les *Annales d'oculistique*, 1888, vol. XCIX, p. 162.

la tumeur est très petite à la naissance, et elle reste stationnaire ou s'accroît lentement pendant l'enfance. A l'époque de la puberté, elle subit quelquefois une poussée, après laquelle elle reste de nouveau stationnaire ; c'est la marche ordinaire des productions dermoïdes de toutes les régions.

Nous avons vu que les dermoïdes scléro-cornéens peuvent coïncider avec le colobome supérieur ou inférieur. Piqué a cité treize cas d'association de ces deux lésions toutes locales. Le globe de l'œil est quelquefois le siège d'altérations analogues, colobome irien ou choroïdien; pourtant les altérations profondes et graves du globe de l'œil sont plutôt le propre du colobome branchial. On a observé de l'épicanthus (Van Duyse[1]), du strabisme (V. Græfe[2], de Wecker[3]), un développement imparfait de la cornée et de l'iris (Poncet, de Cluny[4]), etc. On prévoit d'après cette énumération que toutes les anomalies de l'œil peuvent être rencontrées.

D'autres difformités congénitales siègent sur des points différents des fentes branchiales ou sur des régions plus éloignées. Le nouveau-né qui nous a été présenté treize jours après sa naissance (obs. LXXVII) portait à la fois un colobome supérieur, un dermoïde conjonctival externe de l'œil gauche et des fibrochondromes branchiaux des deux côtés de la face. Les fibrochondromes ont été observés aussi par Panas[5], Van Duyse, Larbouret[6], etc. Un malade de Polaillon[7], qui était atteint de brides dermoïdes des deux yeux, avait un bec-de-lièvre compliqué d'une division complète de la voûte palatine et des syndactylies aux quatre extrémités. Un homme de vingt-cinq ans, observé par Van Duyse, portait un volumineux dermoïde de l'angle externe de l'œil gauche, des fibro-chondromes bran-

1. Van Duyse, *loco cit.*
2. Von Græfe, *Archiv f. Ophthalm.*, 1887, Bd. I, s. 287.
3. De Wecker, *Traité complet d'ophthalm.*, t. Ier, p. 416 et suiv.
4. Poncet (de Cluny), *Bull. et Mém. de la Soc. de chir.*, 1883, t. IX, p. 842.
5. Panas, *in* Vassaux, *Archives d'ophthalmologie*, 1883, t. III, p. 16.
6. Larbouret, *Dermoïdes de l'œil*, thèse de Paris, 1885.
7. Polaillon, *loco cit.*

chiaux des deux côtés de la face, et un macrostoma gauche. Des malformations de l'oreille ont été plusieurs fois signalées (Panas, Larbouret, Van Duyse, etc.). V. Græfe a constaté un colobome de l'aile du nez et une voussure anormale du palais; Davidson[1], des cicatrices et des productions verruqueuses sur le dos du nez; Nuel, une échancrure médiane du bout du nez; Van Duyse, un épicanthus gauche, une asymétrie de la face, un état rudimentaire de l'aile du nez, un développement anormal de cheveux au-dessus du sourcil gauche, des anomalies diverses des extrémités : syndactylies, pieds bots, amputation congénitale des orteils.

Il est difficile actuellement, même avec la statistique de Piqué, d'indiquer la proportion des faits simples et des faits complexes. Plus l'attention sera portée sur l'examen des différentes parties de la face, plus le nombre des cas de lésions oculaires isolées se réduira, et plus sera fréquente l'association des altérations multiples qui découlent d'une évolution branchiale troublée et modifiée dans son cours régulier.

La structure des tumeurs congénitales scléro-cornéennes a été étudiée avec soin par divers auteurs. Le dermoïde que nous avons enlevé en 1887 (V. obs. LXXVII) se composait d'un derme revêtu d'épiderme et d'un pannicule adipeux. On y trouvait des glandes sébacées et des follicules pileux. Outre ces éléments, Heyfelder[2], Vassaux[3], Raymond et Notta[4] ont encore trouvé des glandes sudoripares. Une bride scléro-palpébrale examinée par Van Duyse[5] offrait une structure analogue. On observe cependant quelques variations : une tumeur étudiée par Virchow[6] était formée d'un épiderme et d'un derme sans glandes ni follicules pileux; les glandes sudoripares font

1. Davidson, *Medical Times and Gazette,* 1875, vol. IV, p. 169.
2. Heyfelder, cité *in* de Wecker, *Traité complet d'ophthalmologie,* t. Ier, p. 418.
3. Vassaux, *loco cit.*
4. Raymond et Notta, cité *in* Galenga, *Annales d'oculistique,* 1888, p. 215.
5. Van Duyse, *loco cit.*
6. Virchow, *Archiv f. path. anat. und phys.*, 1854, Bd. VI, s. 555.

presque toujours défaut. Virchow, V. Græfe[1], Talko[2], ont signalé en outre la présence d'éléments cartilagineux.

## PATHOGÉNIE

La persistance anormale ou l'occlusion irrégulière de la fente fronto-maxillaire donne lieu à une variété particulière de fissure palpébrale qui est le colobome branchial ou primitif, reconnaissable à son siège près des commissures interne et externe, à la coïncidence d'anomalies sur d'autres points de la fente fronto-maxillaire, sur la lèvre, dans le sillon naso-génien, à la queue du sourcil.

Les colobomes communs, au contraire, ainsi que les dermoïdes scléro-cornéens se rattachent à un trouble de développement des voiles palpébraux et de l'épithélium de la conjonctive ou de la cornée. Le bourrelet palpébral prend naissance dans le tégument embryonnaire autour de la cornée, encore imparfaitement formée à la fin du deuxième mois. Dans le courant du troisième mois, les deux paupières, devenues distinctes, se rapprochent et s'unissent par leurs bords libres. C'est pendant cette évolution embryonnaire des paupières, de la cornée et de la conjonctive, au deuxième et au troisième mois, un certain temps après l'occlusion complète de la fente fronto-maxillaire, que surviennent les troubles qui engendrent les diverses malformations oculo-palpébrales. Le développement des paupières peut être arrêté (ablépharie); il peut être incomplet ou anormal : par soudure définitive des bord palpébraux (ankyloblépharie); par soudure oculo-palpébrale (symblépharie). Une solution de continuité ou un arrêt partiel de développement du bord palpébral constitue le colobome, de même qu'une transformation anormale de l'épithélium kérato-

1. Von Græfe, *Archiv f. Ophthalm.*, 1857, p. 287.
2. Talko, *loco cit.*

conjonctival donne naissance aux dermoïdes. Ryba[1] a dit, non sans raison, que les dermoïdes sont engendrés par une greffe du bord palpébral sur la conjonctive. Effectivement on retrouve dans le dermoïde les principaux éléments du bord palpébral, épiderme, glandes sébacées, follicules pileux, glandes sudoripares même. Parfois le dermoïde est en continuité directe avec la paupière, comme dans les cas de Manz, de Polaillon, de Nuel, de Lannelongue. La paupière s'est fixée par un point de son bord sur le limbe scléro-cornéen. On doit encore rappeler que la plupart des dermoïdes libres siègent à la limite de la cornée et de la sclérotique, c'est-à-dire au niveau des commissures primitives, si l'on se reporte à l'époque où le bourrelet palpébral circulaire commence à se distinguer en deux paupières, la supérieure et l'inférieure. Mais dire qu'il y a eu arrêt de développement (Ryba, Dor) ou transformation histologique anormale (Manz), c'est constater le fait et non l'expliquer. Il reste à chercher sous l'influence de quelle cause les troubles de développement se sont produits. Nous avons soutenu, avec Van Duyse et Vassaux, la théorie des adhérences amniotiques. Si l'amnios subit un arrêt de développement tandis que l'embryon continue à s'accroître, fait que Dareste a constaté fréquemment dans ses recherches d'embryologie, il arrive un moment où les parties saillantes de l'embryon, se trouvant en contact avec la face interne de l'amnios, subissent ou non une compression, mais peuvent en tout cas contracter des adhérences avec elle.

Telle serait l'origine spéciale d'un grand nombre d'anomalies congénitales, et spécialement des lésions oculo-palpébrales. Une compression temporaire, une adhérence précoce qui se rompt plus tard, permettent de concevoir d'une manière assez satisfaisante la formation des anomalies qui nous occupent, comme le colobome sur un point variable du bord palpébral, les brides interpalpébrales, la soudure de la paupière à la

1. *Prager Vierteljahrschrift*, Bd. X, s. 3, 1853.

cornée et à la conjonctive en un point limité, les dermoïdes scléro-cornéens. Nous avons constaté, comme Bruns, un fait dans lequel les adhérences avaient persisté et étaient visibles au moment de l'examen.

Mais dans ces deux cas il y avait persistance de la fente fronto-maxillaire, depuis la lèvre jusqu'à la paupière inférieure, et ces faits diffèrent de ceux que nous envisageons maintenant. Nous ne connaissons aucun cas de colobome commun ni de dermoïde oculaire dans lequel il soit resté des traces évidentes d'adhérences amniotiques.

On peut bien penser qu'elles se sont rompues à une période précoce. Toutefois il faut reconnaître que l'hypothèse a une large part dans ces explications; mais comme elle interprète suffisamment les faits observés, on peut l'admettre provisoirement

## ÉTUDE CLINIQUE

L'étude clinique des dermoïdes scléro-cornéens n'est pas sans intérêt. Ces tumeurs sont assez souvent apparentes dès la naissance; elles ont à ce moment les proportions qu'elles conservent dans la suite, et on aperçoit parfois des poils à leur surface. Tel n'est pas pourtant l'aspect le plus ordinaire, et souvent on ne voit à la naissance qu'un point saillant sur le limbe de la cornée, point blanc ou rose, dépourvu de poils. Dans un certain nombre de cas on ne remarque rien chez le nouveau-né, qui paraît ne ressentir aucun trouble; ce n'est que plus tard que la tumeur se montre, avec les perturbations qu'elle entraîne.

Elle devient visible à un âge variable : à deux, trois, dix, quinze ans, et même plus tard. En quelques mois elle acquiert le volume d'un grain de chènevis, d'une lentille, d'un pois, d'une cerise, d'une amande, comme dans un cas de Talko. Mais un volume aussi considérable est exceptionnel; il est rarement atteint alors même qu'on n'intervient pas. L'apparition

des poils à la surface de la plaque a lieu à des époques très différentes, quelquefois de très bonne heure, et dans certains cas on constate leur présence au premier examen du dermoïde. D'autres fois les poils ne se développent que plus tard ou manquent toujours, ce qui n'est pas rare.

L'apparition des poils a pour conséquence fréquente les troubles fonctionnels que l'on observe ; ces troubles, analogues en quelque sorte à ceux du trichiasis, sont dus au frottement des poils sur la conjonctive bulbaire ou palpébrale. La tumeur rougit et devient sensible ; il se déclare une kérato-conjonctivite à marche lente, gênant la vision, provoquant le larmoiement et amenant même de la photophobie dans les cas les plus sérieux.

D'autres fois le sujet éprouve une gêne de la vision de nature exclusivement mécanique. La tumeur recouvre la pupille et s'oppose plus ou moins à la fermeture des paupières.

Dans un grand nombre de cas, tout se borne à une légère difformité et à une irritation un peu gênante, qui disparaît à chaque arrachement des poils. Il n'est pas très rare que l'affection soit tout à fait latente et ne consiste qu'en une petite tache peu apparente.

Les dermoïdes oculaires s'accroissent assez souvent par périodes, d'abord pendant les premiers mois de la vie, puis surtout à l'époque de la puberté ou un peu plus tard ; ils cessent en général de se développer chez l'adulte.

Ce sont d'ailleurs des affections essentiellement bénignes, comme toutes les tumeurs du même genre, et elles ne paraissent avoir aucune tendance à la dégénération en épithéliome.

Toutefois il est possible qu'un certain nombre de tumeurs épithéliales et de sarcomes qui se développent à la surface de la conjonctive, et de préférence en dehors de la cornée, sans manifester de tendance à envahir l'intérieur de l'œil, aient pour origine une production épithéliale ou dermoïde d'origine congé-

nitale. Parinaud[1] a rapporté, sous le nom de dermo-épithéliome de l'œil, un certain nombre de faits très intéressants qui paraissent avoir d'assez grands rapports avec les dermoïdes congénitaux. Les sujets ont douze, vingt-sept et vingt-quatre ans, et l'affection date quelquefois d'une époque très éloignée ; chez le malade âgé de vingt-quatre ans, elle avait été notée dès l'âge de trois ans, et l'état était stationnaire depuis très longtemps. Les caractères qu'indique Parinaud sont les suivants : tumeur rouge, jaunâtre, translucide, quelquefois lobulée, développée sur le bord externe de la cornée, bilatérale et symétrique dans un cas, s'étendant en nappe, envahissant le bord cornéen sur une assez grande étendue, mobile sur la sclérotique, ne s'ulcérant pas. L'analyse histologique a montré une structure comparable à celle des papillomes. Ce sont, d'après Parinaud, des dermo-épithéliomes, c'est-à-dire que certains groupes épithéliaux emprisonnés dans le tissu conjonctif auraient subi la transformation mucoïde. Il importe de noter que ces tumeurs ont été recueillies sur des sujets jeunes et que l'origine du mal, le plus souvent ignorée, était, une fois au moins, très précoce (trois ans). D'ailleurs ces tumeurs ont une allure bénigne, malgré leur structure épithéliomateuse. On peut, d'après ces caractères, leur attribuer une origine congénitale et les faire provenir d'un îlot épithélial analogue à ceux qui donnent naissance aux kystes dermoïdes.

### TRAITEMENT

En présence d'un dermoïde scléro-cornéal, on doit rechercher d'abord si des malformations de la face ou d'une autre région ne lui sont pas associées. Lorsqu'on est fixé sur ce point, si le dermoïde est très petit et sans poils à la surface, on peut ajourner tout traitement. Si, au contraire, la difformité est

1. Parinaud, *Dermo-Épithéliome de l'œil : Arch. d'ophthalmologie,* 1884, p. 349.

trop frappante et disgracieuse, ou si elle entraîne des troubles fonctionnels comme ceux que nous avons signalés, on aura recours à une extirpation complète.

Obs. LXXVII. — *Fibro-chondromes des deux côtés de la face. Colobome de la paupière supérieure gauche. Dermoïde de l'œil gauche* (V. fig. 61, p. 563). — Édouard Chanteloup, âgé de treize jours.

La mère de cet enfant a vingt-sept ans; elle a eu un premier enfant qui jouit d'une bonne santé. Sa dernière grossesse a été excellente; elle raconte avoir eu une peur vers le deuxième mois. L'accouchement s'est fait normalement.

L'enfant avait le filet à la naissance.

Il porte une série de malformations en diverses régions.

1° *Face.* — A la partie moyenne de la joue gauche, à égale distance de l'oreille et de la commissure des lèvres, on trouve un fibro-chondrome du volume d'un gros pois, un peu pédiculé, ressemblant aux fibro-chondromes ordinaires. Le pédicule se prolonge dans l'épaisseur de la joue, et l'on sent comme une résistance cartilagineuse qui s'enfonce du côté du maxillaire inférieur.

Immédiatement au-devant de l'oreille gauche, on voit cinq autres fibro-chondromes : trois d'entre eux sont situés sur la même ligne verticale, séparés l'un de l'autre par une distance d'un centimètre. Leur volume est inégal depuis un millimètre jusqu'à un demi-centimètre. Le quatrième est plus large et isolé à un centimètre en avant des autres; le cinquième est rudimentaire.

A la partie moyenne de la joue droite il y a un gros fibro-chondrome solitaire à sommet conique. Son extrémité présente trois prolongements limitant une sorte de petit cratère. Il n'est pas pédiculé; sa base se confond avec la joue, qui est creusée d'un sillon à ce niveau. Quand on explore cette base, du côté de la bouche, on constate au-dessous d'elle un léger relief de la muqueuse vestibulaire et une saillie transversale, en rapport également avec la tumeur, et provenant sans doute d'une adhérence avec elle. Cette saillie intra-buccale est transversale; elle est longue d'un centimètre et demi et jaune blanchâtre.

Au-devant de l'oreille droite, près de l'antitragus, est un autre petit fibro-chondrome pédiculé.

2° *Œil gauche.* — Il est le siège de lésions intéressant les paupières et le globe oculaire.

La paupière inférieure est normale ; la supérieure présente, à la partie moyenne de son bord libre, une encoche profonde donnant l'idée d'une perte de substance subie par sa moitié interne. Cette encoche a deux à trois millimètres de hauteur ; elle est demi-circulaire et embrasse par son bord libre la circonférence de la cornée. A ses limites externe et interne, le bord libre de la paupière présente deux gros tubercules saillants. Le bord de l'échancrure, dépourvu de poils, a un aspect cicatriciel. Le tubercule interne est à la limite de la caroncule. La partie externe de la paupière en dehors de l'échancrure est pourvue de cils. Près du tubercule interne, les cils sont fins et irréguliers, tandis qu'en dehors ils sont plantés sur la ligne normale et bien développés.

Sur la partie externe de la cornée, au niveau du diamètre transverse, on voit une tumeur ressemblant à une pinguicula ou à un ptérygion, ayant les dimensions d'une lentille, située moitié sur la cornée, moitié sur la conjonctive. Elle est proéminente et non acuminée ; elle occupe le plan de l'axe transversal de l'œil. Sa surface est finement vascularisée. Profondément elle adhère par sa base aux tissus de la cornée et de la sclérotique. A sa limite on voit une zone blanchâtre comme cicatricielle.

Du côté droit, les paupières sont normales, ainsi que le globe de l'œil.

On ne trouve pas d'autre défectuosité sur le reste du corps.

Le 31 mai 1887, extirpation de la tumeur de l'œil et de celle de la joue. L'enfant va très bien le 10 juin.

*Examen des parties enlevées.* — Le dermoïde de l'œil se compose d'un derme revêtu d'épiderme et d'un pannicule adipeux. On y trouve des glandes sébacées et des follicules pileux.

La tumeur buccale est revêtue d'un épithélium pavimenteux épaissi et irrégulier. Au-dessous est un chorion fibreux épais.

Obs. LXXVIII. — *Absence congénitale du globe de l'œil. Atrésie incomplète des paupières.* — Léonie Walt... est née le 22 septembre 1881, à minuit. Le lendemain matin on s'aperçoit que l'enfant a de la peine à ouvrir l'œil gauche ; les paupières de ce côté paraissent aplaties.

L'enfant est apportée à l'hôpital Trousseau.

En ouvrant les paupières de l'œil gauche on est frappé de leur aplatissement, comme s'il manquait quelque chose derrière elles.

La paupière supérieure n'offre pas de pli transversal au-dessous

du rebord orbitaire, comme il en existe un normalement. Elle est plus courte que l'autre d'un tiers. Le bord libre est renversé en arrière, en entropion.

Les deux paupières sont plus épaisses à gauche qu'à droite. L'ouverture palpébrale est très rétrécie; elle a un centimètre de longueur environ, l'autre a plus de deux centimètres.

La paupière inférieure est aussi moins haute : elle est atteinte d'entropion.

Les deux bords palpébraux sont garnis de cils.

Une contraction violente des paupières s'oppose à l'examen de la conjonctive. On ne peut constater d'abord s'il y a ou non un globe de l'œil, mais on ne le sent pas à travers les paupières.

Après avoir élargi l'orifice palpébral, j'ai pu écarter les bords et mettre à jour la cavité de la conjonctive. Elle est peu profonde. Examinée de la caroncule à l'angle externe, du cul-de-sac supérieur à l'inférieur, elle se présente comme une surface un peu irrégulière, légèrement soulevée en certains points par des granulations graisseuses. Au niveau du cul-de-sac externe nous avons trouvé une adhérence verticale faisant pli.

La conjonctive présente un aspect uni sans aucun soulèvement. Nulle part on ne sent de moignon oculaire avec le doigt introduit dans sa cavité; il n'y a pas de résistance profonde : rien n'indique la présence d'un globe ; on n'aperçoit aucun mouvement, tandis que l'œil droit se meut dans tous les sens.

En somme, anophthalmie complète congénitale, atrésie palpébrale (blépharo-phymosis), conjonctive incomplètement développée par suite de l'absence de l'œil gauche.

L'enfant n'a aucune autre défectuosité sur aucun point du corps. La mère affirme qu'il n'y a pas eu de conjonctivite, ni d'un côté ni de l'autre. Il se fait un écoulement assez abondant par les oreilles depuis la naissance, la mère et la nourrice l'ont constaté. Le conduit auditif externe est le siège d'excoriations.

La mère a cinq enfants, dont quatre filles. Un est mort du muguet quinze jours après la naissance; pas de pemphigus, pas de taches à la peau. Les quatre autres enfants sont bien portants.

La mère a eu les jambes enflées pendant les quatre premières grossesses. Les accouchements ont été faciles, sauf pour l'enfant qui est mort; cette fois il a duré vingt-quatre heures. Le dernier accouchement a duré cinq heures. La grossesse avait été pénible : dou-

leurs violentes dans le côté droit du ventre vers le quatrième ou le cinquième mois.

Le père et la mère sont bien conformés et exempts de toute malformation congénitale. La mère a deux frères et une sœur également bien conformés. Rien à noter chez les parents ni chez les grands-parents de la mère ; rien dans les antécédents de famille du père.

---

# CHAPITRE III

## TÉRATOMES DE LA FACE

Nous devons aux deux Geoffroy Saint-Hilaire la première description des tératomes de la face. Ces savants n'avaient à leur disposition que fort peu de faits bien observés, et ces faits se rapportaient à peu près exclusivement aux animaux. Étienne Geoffroy Saint-Hilaire avait vu trois veaux monstrueux portant des tumeurs congénitales fixées à la symphyse du maxillaire inférieur. Deux de ces tumeurs étaient constituées essentiellement par un ensemble de fragments osseux informes représentant un rudiment de crâne, et surtout par un maxillaire inférieur supplémentaire muni de dents et réuni au maxillaire inférieur principal symphyse contre symphyse. La troisième tumeur, moins complexe, ne contenait aucune autre formation osseuse qu'un maxillaire inférieur rudimentaire disposé comme dans les deux cas précédents. Isidore Geoffroy Saint-Hilaire[1] a joint à ces trois observations un

1. I. Geoffroy Saint-Hilaire, *Histoire des anomalies,* vol. III, p. 253, et *Atlas,* pl. XX, fig. 3.

fait ancien d'Hoffmann assez vaguement étudié, mais se rapportant à un fœtus humain; dans ce cas, la tumeur tératoïde était attachée par un pédicule à la voûte palatine. Tels sont les documents qui lui ont servi à créer le genre des polygnathiens. Sous le nom de polygnathie on entend une monstruosité double parasitaire, caractérisée par la réunion d'un être rudimentaire très incomplet à l'un des maxillaires d'un être principal d'ailleurs bien conformé. I. Geoffroy Saint-Hilaire, dans les cas qu'il avait étudiés, n'avait vu le parasite que représenté par un rudiment de tête ; et même, dans la masse osseuse soumise à l'analyse anatomique, il lui était difficile de distinguer une autre partie du squelette qu'un maxillaire, d'où le nom de polygnathien, monstre à plusieurs mâchoires.

Il distingue cependant trois genres de polygnathiens : épignathe, hypognathe et augnathe.

1° Le genre épignathe, dans lequel « une tête très incomplète et très mal conformée dans toutes ses parties est attachée au palais de la tête principale », n'était alors représenté que par l'observation d'Hoffmann. Un fœtus femelle, né avant terme, portait plusieurs vices de conformation de la face : nez déprimé, bouche très largement fendue, mais surtout une tumeur osseuse et charnue attachée à la voûte palatine et sortant par la bouche. Hoffmann crut reconnaître sur cette masse les traits grossièrement dessinés d'une seconde tête; mais ni le texte ni la figure qui l'accompagne ne justifient cette appréciation. Ce qui est beaucoup plus important, c'est que la dissection permet de constater dans l'épaisseur de la tumeur la présence d'une mâchoire inférieure rudimentaire.

2° Le genre hypognathe est caractérisé par « une tête accessoire très incomplète et rudimentaire dans la plupart de ses parties, attachée à la mâchoire inférieure de la tête principale »; il est représenté dans le *Traité des anomalies* par deux observations prises sur le veau et dues à Étienne Geoffroy Saint-Hilaire.

3° Enfin le genre augnathe diffère des précédents, seulement en ce que l'on ne trouve dans la tumeur aucune trace d'un organe autre qu'un maxillaire ; c'est un degré d'organisation un peu moins élevé que les précédents. Il ne mérite plus une place à part.

Cette classification, parfaitement adaptée aux monstruosités de la face connues il y a cinquante ans, doit être modifiée aujourd'hui. En effet, même en ne considérant que ce qui appartient à l'espèce humaine, on connaît des tératomes de la face beaucoup plus variés dans leur siège et dans leur structure. A côté de ceux qui contiennent les rudiments d'un maxillaire, il y a un grand nombre de faits où l'on trouve d'autres parties fœtales, et spécialement des membres rudimentaires ; il y a aussi des tumeurs d'une structure beaucoup plus simple, ne renfermant aucun organe déterminé, mais des tissus plus ou moins variés, peau, muscles, cartilage, os, glandes, etc., et constituant ainsi les degrés inférieurs de la série.

Nous décrirons successivement les tératomes siégeant à la région du maxillaire inférieur et ceux qui naissent dans les cavités de la face : bouche, pharynx, orbite, fosses nasales. Le premier groupe correspond au genre hypognathe, à condition que sous ce nom on veuille entendre toutes les tumeurs tératoïdes du maxillaire inférieur. Le deuxième groupe est beaucoup plus large que le genre épignathe des Geoffroy Saint-Hilaire ; il comprend des tumeurs de structure très variée, siégeant non seulement sur les maxillaires supérieurs, mais dans le pharynx et sur la base du crâne.

### 1. — *Tératomes de la région maxillaire inférieure (hypognathie).*

L'hypognathie et l'augnathie, deux variétés de la même malformation, observées d'abord sur les animaux et spécialement sur le veau, étaient restées ignorées chez l'homme jusqu'au

mémoire de Magitot[1] publié en 1875. Cet auteur apportait deux observations de Faucon[2] et de Verneuil[3] dont il avait étudié lui-même les pièces anatomiques. Ce sont les deux premiers exemples démonstratifs d'augnathie ou de diplognathie inférieure chez l'homme. Nous avons observé[4] un nouveau fait entièrement analogue à ceux de Faucon et de Verneuil. Plus récemment, Willy Meyer[5] a publié, dans les *Archives de Langenbeck,* une observation d'hypognathie avec une disposition anatomique un peu différente. Deux faits antérieurs de Gilles et de Studencki représentent encore sous un autre aspect une monstruosité du même genre.

Les sujets étudiés par I. Geoffroy Saint-Hilaire sont des types tellement caractéristiques d'hypognathie qu'il est utile de rappeler la description que cet auteur donne de l'un d'eux. « La branche gauche de la mâchoire principale, dit-il, disposée normalement jusqu'à son extrémité, y rencontre par son bord interne, non son analogue, mais l'extrémité de l'une des branches accessoires, portant comme elle quatre incisives, et s'articule avec celle-ci de manière à présenter la disposition normale. La branche droite de la mâchoire principale, entièrement séparée de son analogue, s'articule de même avec la branche correspondante de la mâchoire accessoire, pourvue, comme elle, de quatre incisives; mais cette articulation se fait suivant une disposition irrégulière. Les deux branches unies du côté droit étant placées verticalement l'une au-dessus de l'autre, au-dessous de celle-ci et par conséquent hors de la ligne médiane est le reste de la mâchoire inférieure accessoire, dont les deux branches, contiguës et en grande partie soudées l'une à l'autre, se dirigent d'abord en bas et en arrière, puis se recourbent en avant et à gauche; chacune d'elles porte trois mo-

1. Magitot, *Annales de gynécologie,* août et septembre 1875.
2. Faucon, *Bull. de la Soc. de chir.,* 1873, p. 485.
3. Verneuil, *Bull. de l'Académie de médecine,* 1er juin 1875.
4. Lannelongue, *Bull. et Mém. de la Soc. de chir.,* 1879, t. V, p. 621.
5. Willy Meyer, *Archiv f. klin. Chir.,* 1884, Bd. XXIX, s. 489.

laires dans sa première portion. Leurs condyles s'articulent par une sorte de ginglyme avec une masse osseuse circulaire perforée au centre : celle-ci est elle-même intimement unie par engrenage, mais non soudée, avec une boîte osseuse irrégulièrement ovalaire, longue de trois pouces et large de deux, ouverte à ses deux extrémités et dont l'intérieur rappelle à peine par quelques détails de forme l'intérieur de la boîte crânienne. » C'est là le modèle, pour ainsi dire parfait, du genre hypognathe.

Les exemples recueillis chez l'homme, sans être aussi complets, sont cependant démonstratifs.

La malade de Faucon, une fillette de dix-huit mois, était atteinte d'une division complète de la lèvre inférieure et du maxillaire inférieur, avec une tumeur attachée à la branche droite du maxillaire, et présentait un état cicatriciel de la peau du cou depuis le menton jusqu'à la partie supérieure de la poitrine ; il y avait en plus une division de la base du sternum. Cet ensemble de lésions est en lui-même intéressant en ce qu'il démontre que le trouble de développement ne s'est pas fait sentir seulement au niveau de la symphyse du menton, mais sur une longueur considérable de la ligne médiane antérieure de l'embryon. La tumeur se composait de parties molles et d'une pièce osseuse. A l'époque où Magitot en fit l'étude, les parties molles étaient détruites par la dessiccation. Seule la description de la partie osseuse est d'ailleurs essentielle. Magitot trouve dans cet os deux remarquables séries de dents : d'un côté une rangée composée d'une incisive, d'une canine, de deux molaires et du follicule d'une troisième molaire ; de l'autre côté, une rangée non moins complète composée de deux incisives, d'une canine, de deux molaires et du follicule de la troisième. Ce maxillaire supplémentaire, ainsi caractérisé par la présence de deux séries dentaires presque normales, bien plutôt que par la forme de l'os lui-même, qui n'était qu'un fragment osseux irrégulier, se continuait avec la branche gauche du maxillaire

principal par l'extrémité correspondant aux incisives, en sorte que les deux maxillaires, principal et supplémentaire, étaient accolés ou réunis l'un à l'autre, symphyse contre symphyse, comme dans les faits d'I. Geoffroy Saint-Hilaire.

Le sujet de l'observation de Verneuil était une enfant mort-née. La tumeur, détachée de son insertion au menton pendant le travail de l'accouchement, fut expulsée après l'enfant.

Fig. 63. — Tumeur tératoïde, implantée sur la symphyse du maxillaire inférieur (cas de Verneuil), d'après un dessin déposé au musée Dupuytren. — M, M, coupe entre le maxillaire principal et le supplémentaire.

La pièce anatomique fut examinée par Nepveu et Magitot (V. fig. 63). Le maxillaire inférieur principal avait subi une sorte de mouvement de torsion de sorte que le bord gengival regardait en avant au lieu de regarder en haut ; mais il n'était pas interrompu sur la ligne médiane. La lèvre inférieure ne présentait non plus aucune solution de continuité. Le maxillaire inférieur contenait ses follicules dentaires normaux ; mais de plus sa moitié droite était prolongée antérieurement par une pièce osseuse représentant une gouttière alvéolaire. La tumeur détachée était composée de parties molles et de masses osseuses. Les parties

molles contenaient un grand nombre de kystes renfermant un liquide visqueux, tapissés par un épithélium tantôt pavimenteux, tantôt cylindrique, avec ou sans cils vibratiles. Les masses osseuses isolées formaient deux fragments réunis l'un à l'autre par une symphyse. Ces deux lames contenaient chacune deux ou trois follicules dentaires bien distincts. En résumé, ce fœtus, comme le précédent, se composait : 1° « d'une mâchoire inférieure renfermée dans la bouche et composée de deux arcades alvéolaires réunies par une symphyse ; 2° d'un second maxillaire inférieur rudimentaire caractérisé par la présence d'une double série, fort incomplète il est vrai, de follicules dentaires ; 3° d'une masse de tissu dans lequel on rencontrait des kystes en nombre indéfini, des fragments de cartilage et d'os, épars dans la substance de la tumeur... et pouvant être considérés comme des fragments du maxillaire supplémentaire, dissociés par la production morbide. » (Magitot.)

Le cas que nous avons observé est la reproduction des deux précédents. Une fillette de deux ans et demi était née en présentant une division médiane complète de la lèvre inférieure, empiétant même sur la région sus-hyoïdienne, avec une division également médiane et complète du maxillaire inférieur ; il existait, en outre, une tumeur adhérente à l'extrémité antérieure du maxillaire et une bride cutanée anormale large de deux centimètres, étendue depuis le menton jusqu'à la partie supérieure du thorax. Il n'y avait pas de division sternale. A cela près, cette monstruosité était exactement semblable à celle que Faucon avait observée. L'analyse de la tumeur, faite par Blot et Magitot, en notre présence, vint démontrer que la tumeur contenait un maxillaire inférieur surnuméraire muni de follicules dentaires (V. pl. III, p. 368).

Ces trois faits établissent, sans aucun doute possible, l'existence du genre hypognathe parmi les monstruosités humaines ; on pourrait, il est vrai, tout aussi bien dire augnathe, puisque la seule partie morphologiquement déterminée dans la tumeur

est un maxillaire. Chez les animaux décrits par les Geoffroy Saint-Hilaire, la monstruosité était plus complète, en ce qu'il y avait avec le maxillaire un rudiment de crâne et même dans un cas un rudiment d'oreille qui démontraient sans discussion possible le caractère double de la monstruosité.

Dans le fait de Willy Meyer, la disposition du maxillaire supplémentaire relativement au maxillaire principal n'est plus la même que précédemment.

La malade est une jeune fille de quatorze ans, dont le maxillaire inférieur principal est à peu près normal : il n'y a ni division ni même aucune irrégularité sensible au niveau de la symphyse ; la masse osseuse qui représente le maxillaire supplémentaire porte sept dents, des molaires et des incisives ; elle est située sur le côté gauche du maxillaire principal et accolée à sa face externe, en regard des canines et des premières molaires.

Les deux cas suivants de Gilles et de Studencki s'éloignent beaucoup plus de la forme d'hypognathie représentée par les observations de Faucon, de Verneuil et de Lannelongue. Le malade de Gilles est un enfant du sexe masculin, atteint d'une tumeur, congénitale assez volumineuse pour occuper la région sus-hyoïdienne gauche et la surface externe du maxillaire inférieur depuis la symphyse du menton jusqu'à l'oreille. Cette tumeur molle, un peu mobile, du volume d'un œuf de poule au moment de la naissance, s'accrut ensuite en devenant plus ferme. Comme elle gênait la respiration, son ablation fut jugée nécessaire. On la fit en trois séances successives. Dans les deux premières opérations on enleva les parties moyenne et supérieure de la masse morbide. C'était un tissu constitué principalement par des kystes contenant du liquide épais, de l'épithélium, de la graisse et une masse filamenteuse ; un de ces kystes renfermait en outre une dent incisive. La troisième fois on enleva une nouvelle agglomération de kystes à contenu graisseux et granuleux, avec un os muni de plusieurs dents qui rappelait par sa forme un maxillaire inférieur.

La tumeur de Studencki ne contient plus aucun organe ayant une forme déterminée. Il s'agit d'un enfant né à terme, bien développé, pesant neuf livres, ayant vécu trente-six heures. Sa mort fut attribuée à la pénétration du lait dans la trachée. La monstruosité consistait dans une énorme masse à surface irrégulière, ressemblant, dit l'auteur, à une langue décuplée de volume, mais déformée. Cette masse, suspendue au menton et à la langue, qu'elle entraînait au dehors, descendait sur la poitrine et sur le ventre jusqu'à l'ombilic. On trouva dans son épaisseur plusieur kystes à contenu liquide ou albumineux et un grand nombre de fragments d'os et de cartilage. L'extrémité adhérente était confondue avec la langue et reliée par une courte bandelette à la moitié droite du maxillaire inférieur; la lèvre était aussi entraînée par le pédicule. Sous l'action du poids de la tumeur, non seulement la langue, mais le voile du palais et l'épiglotte se trouvaient attirés en avant, condition qui explique l'impossibilité d'une déglutition régulière. Le maxillaire inférieur était déformé, aplati de haut en bas, mais non divisé. Cette fois, la production tératoïde n'est ni confondue ni même intimement fixée au maxillaire inférieur; mais elle n'en appartient pas moins tout entière aux bourgeons maxillaires inférieurs, et à ce titre elle se range parmi les cas d'hypognathie; son organisation est moins élevée que dans les observations précédentes. Il en est des tératomes du maxillaire inférieur comme de ceux de la partie supérieure de la face. Ils forment une série présentant toutes les variétés de structure, depuis les formations les plus simples jusqu'à une tête parasitaire, et il est probable que des faits ultérieurs viendront démontrer que d'autres organes comme des membres peuvent encore compliquer le genre primitivement si simple et si uniforme de l'hypognathie.

En envisageant les rapports et la structure des parties osseuses de la tumeur congénitale, nous pouvons distinguer trois variétés parmi les faits connus jusqu'ici. La première variété,

représentée par les cas de Faucon, de Verneuil et de Lannelongue, consiste essentiellement en un maxillaire supplémentaire développé au niveau du point de réunion des deux bourgeons maxillaires inférieurs principaux. Deux fois sur trois (Faucon, Lannelongue), la soudure de la lèvre inférieure et du maxillaire ne s'est pas faite. Deux fois au moins (Faucon, Verneuil) il y avait soudure directe du maxillaire supplémentaire au maxillaire principal ou à l'une de ses branches. Et dans le seul cas où les rapports aient pu être précisés, les deux maxillaires, principal et supplémentaire, paraissaient unis l'un à l'autre par leur région incisive, rapport constaté aussi chez les animaux (Geoffroy Saint-Hilaire).

Dans les faits de Willy Meyer et Gilles, qui répondent à la deuxième variété, le maxillaire supplémentaire est situé non plus en avant sur le menton, mais latéralement. Cet os constitue à peu près exclusivement la tumeur observée par W. Meyer. Dans ce cas, les dents se sont développées et apparaissent à la surface de la muqueuse, dans le vestibule de la bouche. La région incisive est située en avant, de sorte que la région de la symphyse du maxillaire supplémentaire tend à se rapprocher de la symphyse normale. La tumeur de Gilles est, au contraire, en très grande partie kystique, et le maxillaire anormal est inclus dans sa partie antérieure ; mais les rapports de cet os n'ont pas été déterminés.

La troisième variété, cas de Studencki, est constituée par une tumeur de structure complexe, renfermant des kystes, du cartilage, de l'os, mais ne contient pas un seul organe déterminé morphologiquement ; elle représente sur le maxillaire inférieur les tumeurs analogues, quoique beaucoup moins rares, que l'on observe à la partie supérieure de la face, sur la voûte palatine, dans le pharynx, sur la base du crâne.

Le sujet de l'observation de Verneuil est mort pendant l'accouchement. Celui de Studencki a succombé au bout de trente-six heures par suite d'une déformation mécanique du pharynx

qui empêchait la déglutition. Les autres ont survécu, et le traitement chirurgical a pu intervenir. Trois opérations successives et graves ont été pratiquées pour enlever l'énorme kyste observé par Gilles. L'enfant, bien guéri, a succombé un an et demi plus tard.

Plusieurs opérations ont été également nécessaires dans les cas de Faucon et dans le nôtre pour enlever la tumeur, restaurer la division du maxillaire et la division de la lèvre. Les deux malades ont guéri, et leur difformité a été en grande partie corrigée.

### 2. — *Tumeurs dermoïdes et tératoïdes des cavités de la face (épignathie).*

I. Geoffroy Saint-Hilaire ne connaissait qu'un seul exemple de tumeur tératoïde insérée sur la voûte palatine : l'observation ancienne de Hoffmann, avec laquelle il créa le genre épignathe. Depuis lors les faits se sont multipliés, et Ahlfeld pouvait, en 1876, réunir 26 observations de tumeurs congénitales de la face, qu'il considérait comme autant de monstruosités doubles parasitaires, admettant en cela les idées de Geoffroy Saint-Hilaire. Un peu plus tard, en 1880, le même auteur donne l'indication d'une dizaine d'autres cas analogues dans son *Atlas de tératologie humaine*. Un mémoire de J. Arnold, publié récemment dans les *Archives de Virchow,* nous fournit un tableau de 38 faits de tumeurs dermoïdes de la bouche et du pharynx. En ajoutant à ces statistiques un certain nombre de cas omis ou nouvellement parus, nous avons pu rassembler 50 observations de tumeurs tératoïdes développées à la partie supérieure de la face, entre la voûte palatine et la base du crâne.

On a réuni fréquemment tous ces faits dans un même genre, celui de l'épignathie, terme qui désigne des tumeurs parasitaires naissant sur les maxillaires supérieurs. Or il s'en faut

qu'une telle définition se trouve justifiée dans tous les cas; un certain nombre de ces tumeurs congénitales d'une structure simple ne sauraient être considérées comme des productions parasitaires. En outre, leur insertion ne se fait pas toujours sur les maxillaires supérieurs : sur 39 tumeurs dont l'insertion a été donnée avec précision, on trouve qu'elle a lieu 20 fois sur la voûte palatine divisée ou non, 2 fois sur le voile du palais, 7 fois dans le pharynx, 5 fois sur la face externe d'un des maxillaires, 5 fois directement sur la base du crâne.

En chacun de ces points, on rencontre des productions très différentes les unes des autres par leur aspect, leur volume, et en somme par leur gravité; en sorte qu'on ne peut tenter aucun essai de classification en prenant pour base le lieu d'insertion. D'un autre côté, rien n'est plus variable que la composition des tumeurs observées : depuis les productions dermoïdes simples jusqu'aux monstruosités où l'on reconnaît distinctement des parties fœtales et même un ou deux fœtus plus ou moins complètement organisés, tous les degrés, toutes les nuances peuvent être réalisées, et il est impossible de créer des catégories nettement limitées. Cependant nous distinguerons deux groupes :

1° Un groupe de tumeurs peu volumineuses, de forme régulière et de structure presque exclusivement dermoïde. Ce sont les moins graves; elles appartiennent à des sujets parfaitement viables, on peut même les observer dans un âge plus ou moins avancé, treize ans, vingt-deux ans par exemple;

2° Un groupe de tumeurs ayant des caractères opposés, volume plus ou moins considérable, structure complexe, observées le plus souvent sur des sujets non viables. On pourrait encore faire de ce second groupe deux variétés, caractérisées l'une par l'absence, l'autre par la présence de parties fœtales distinctes. Mais entre les deux variétés la différence serait souvent minime; les formations fœtales sont parfois si vagues et de si

peu d'importance que leur apparition ne peut servir à créer une limite entre une tumeur végétante informe et une monstruosité parasitaire; il est, par suite, inutile de multiplier, au delà de ce qui est nécessaire pour la description, des divisions qui sont forcément artificielles.

### TUMEURS DERMOÏDES SIMPLES

Ces tumeurs sont rares[1]; nous n'en connaissons qu'une douzaine d'observations; encore quelques-unes sont-elles réduites à une simple mention.

Le sujet de l'observation LXXVII, atteint de fibro-chondromes multiples de la face, d'un dermoïde de l'œil gauche, présentait en même temps une petite tumeur dermoïde implantée sur la face interne de la joue, à la partie postérieure du vestibule de la bouche (V. fig. 64).

Ford[2] a observé dans l'arrière-gorge d'un nouveau-né une tumeur dont la substance ressemblait à celle du corps thyroïde et dont la surface était couverte de poils fins.

Une petite fille de six mois, examinée par Lambl[3], portait au fond de la bouche une tumeur qu'on avait déjà remarquée quatre semaines après la naissance et qui se détacha spontanément. Le pédicule, de forme cylindrique, se prolongeait en arrière du voile du palais, et son point d'insertion ne put être précisé. La tumeur elle-même était constituée par une enveloppe cutanée complète, pourvue de poils et de glandes sébacées, et par du tissu conjonctif graisseux sans trace de cartilage.

Davis[4] a vu, chez un nouveau-né atteint d'une division du

1. Plusieurs de ces observations ont été mentionnées dans le *Traité des kystes congénitaux*, p. 257.

2. Ford, *Med. comm.*, vol. I, n° 31; d'après Meckel, *Journal complémentaire des sciences médicales*, 1819, t. IV, p. 122 et 217.

3. Lambl, *Archiv f. path. Anat.*, 1870, vol. LXXXVIII, p. 516.

4. Davis, *the Clinic*, february 1874.

palais, un polype implanté sur l'un des maxillaires supérieurs.

Une observation de Clérault[1] est rapportée avec beaucoup de détails intéressants. Il s'agit d'un nouveau-né issu d'une mère rachitique et d'un père atteint d'une tumeur blanche du genou depuis six mois. Immédiatement après la naissance on voit une tumeur faisant saillie entre les lèvres de l'enfant et ressemblant à l'extrémité de la langue. Cette masse, qui s'oppose absolument à la fermeture de la bouche, empêche l'enfant de prendre le sein. L'exploration ayant démontré qu'elle est

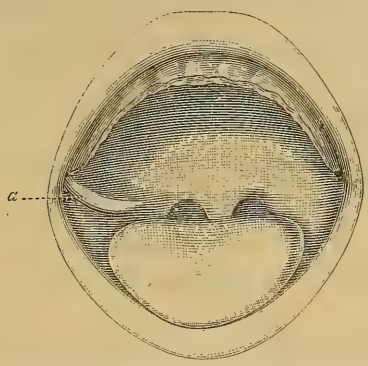


Fig. 64. — *a*, dermoïde proéminent dans la bouche, implanté sur la face interne de la joue (V. obs. LXXVII).

rattachée par un pédicule étroit au milieu de la voûte palatine, Clérault peut la détacher par une section simple au ras de la surface d'insertion. A la place du pédicule, la voûte palatine présente une surface déprimée, mais fermée ; il n'y a pas à ce niveau de communication avec les fosses nasales, bien qu'en arrière le voile du palais soit divisé. La tumeur, de forme aplatie, ayant un centimètre d'épaisseur, six centimètres de longueur et autant de largeur, est partout revêtue d'une couche cutanée avec glandes sébacées et follicules pileux, sauf au niveau d'un appendice long de deux centimètres qui s'en détache latéralement; cet appendice a un revêtement muqueux. La masse de

1. Clérault, *Bull. de la Soc. anatom.*, 1874, 2e série, t. XIX, p. 380.

la tumeur est constituée par du tissu conjonctif et des faisceaux musculaires striés; l'appendice, par du tissu conjonctif seulement.

Schuchardt[1] rapporte l'observation d'une petite fille de cinq mois qui avait, depuis la naissance, une tumeur insérée sur la face postérieure du pharynx, faisant saillie dans la cavité buccale et constituée superficiellement par un revêtement cutané, profondément par du tissu conjonctif.

Mauché[2] a observé une petite fille à qui l'on avait enlevé, le jour de la naissance, une tumeur attachée à la voûte et au voile du palais, remplissant la bouche, le pharynx, et une fissure palatine. Outre le revêtement cutané et un contenu cellulo-graisseux comme dans les cas précédents, cette tumeur contenait des fibres musculaires, du cartilage et de l'os. La malade succomba dix-neuf jours après l'opération. C'est le seul cas de mort dû à l'ablation d'une tumeur de ce genre.

Illera[3] a opéré et guéri un nouveau-né atteint de malformations complexes de la bouche. La langue était fortement adhérente au bord gengival du maxillaire supérieur, et deux petites tumeurs attachées au palais oblitéraient entièrement l'isthme du gosier. Les adhérences de la langue furent détruites, les tumeurs enlevées, et l'enfant put avaler, ce qui était impossible auparavant.

Trois observations de Hale White, de Barton et de J. Arnold sont remarquables par un certain nombre de caractères communs, et spécialement par l'âge relativement avancé des malades. Cependant chacune d'elles offre des particularités intéressantes à rappeler.

La malade de Barton[4], jeune fille de vingt-deux ans, avait

1. Schuchardt, *Centralbl. f. klinische Chirurgie,* 1884, n° 41.

2. Mauché, *Ueber ein Fall von Epignathus,* diss., Berlin, 1882, cité par J. Arnold, *Archives de Virchow,* 1888.

3. Illera, *the Lancet,* 1887, I, p. 742. Extrait d'*el Siglo medico,* journal espagnol.

4. Barton, *Rare Tumour of pharynx : Surgical Soc. of Ireland,* novembre 26, 1880;

de tout temps senti une tumeur au fond de la gorge; depuis quelques mois seulement elle avalait difficilement et éprouvait des douleurs et une sensation de plénitude dans les oreilles et dans la tête. La tumeur fut étudiée, puis enlevée à l'aide de l'écraseur et des ciseaux. Elle avait le volume de l'extrémité d'un doigt; elle était revêtue d'une peau complète et contenait du tissu adipeux, des fibres musculaires, des vaisseaux sanguins et un noyau dur fibro-cartilagineux. Un examen fait dans la suite à l'aide du laryngoscope démontra la présence sur la paroi pharyngée de trois taches blanches principales et de plusieurs taches plus petites situées au-devant et au-dessous de l'orifice de la trompe d'Eustache. L'une de ces taches, plus saillante que les autres, paraissait correspondre à l'insertion du pédicule de la tumeur. La muqueuse environnante, épaissie et tuméfiée, donnait au doigt la sensation d'une amygdale avec des taches rudes à sa surface. L'auteur ne cherche pas à donner l'interprétation de ces taches rudes; on peut soupçonner que c'étaient des plaques dermoïdes groupées sur une région du pharynx.

L'observation de Hale White[1], communiquée à la Société pathologique de Londres, a pour sujet un enfant de trois ans. La tumeur, longue de cinq centimètres et de la grosseur d'un index, implantée « probablement » sur la face supérieure du voile du palais, fut enlevée à l'aide d'une ligature jetée sur le pédicule et d'une section faite au-dessus. Même structure que dans le cas précédent.

La tumeur étudiée par Arnold[2] avait été enlevée à une fille de treize ans; elle siégeait sur la face supérieure du voile du palais, du côté gauche, et elle se présentait comme une poire insérée par sa petite extrémité. Sa surface, de même que dans

*Brit. med. journal,* 1880, vol. II, p. 982, et P. S. Abraham, *On an Anomalous growth bearing pilose skin in the pharynx of a young woman : Journal of anat. and phys.*, 1881, vol. XV, p. 244.

1. Hale White, *Brit. med. journal,* 1883.

2. Arnold, *Archiv f. path. Anat.,* 1888, Bd. CXI, s. 176.

les autres faits, était parfaitement régulière et présentait un revêtement cutané avec des poils et des glandes; dans son épaisseur on trouvait du tissu cellulo-graisseux et une lame de cartilage constituant une sorte d'axe aux parties molles : telle était sa structure, rappelant celle de tous les cas que nous venons de passer en revue.

Peut-être pourrait-on encore rapporter à la même série un fait mentionné par Rushton Parker[1] à la Société pathologique de Londres à propos de la communication de Hale White, et une observation de Porack[2], ayant trait à un nouveau-né atteint d'un bec-de-lièvre avec division de la voûte palatine et portant au niveau de sa fissure une tumeur du volume d'une noix, régulièrement arrondie et de couleur violacée; mais les détails de structure font défaut dans les deux cas.

Un certain nombre de caractères communs font de cet ensemble de tumeurs un groupe assez bien déterminé. Elles sont peu volumineuses et ne déforment pas les organes voisins par compression. Cependant elles peuvent être assez développées dès le moment de la naissance pour gêner gravement les fonctions de la bouche et du pharynx et nécessiter une intervention rapide (Clérault, Mauché, Illera). Le plus souvent elles n'ont été aperçues, ou du moins on ne les a extirpées que plus tard; ce qui prouve qu'elles étaient d'abord peu gênantes. Certains malades avaient trois ans (White), treize ans (Arnold), vingt ans (Barton), au moment de l'intervention. La forme de la production anormale est toujours simple. Les tumeurs de White, de Mauché, d'Arnold, de Barton, avaient les dimensions et la forme générale d'un bout de doigt, une longueur de trois à six centimètres, un diamètre d'un à trois centimètres. Celle de Clérault était aplatie en disque et pourvue d'un appendice long et étroit.

1. R. Parker, *Trans. of the pathol. Soc. of London*, 1881, vol. XXXII, p. 201.
2. Porack, *Soc. obst. et gynécol.*, 12 mai 1887; *Archives de Tocologie*, 1887, t. XIV, p. 658.

Il y a constamment un pédicule plus ou moins étroit s'insérant sur la voûte palatine (Clérault, Mauché, Illera), sur le voile du palais (Arnold, White), sur la paroi pharyngée (Schuchardt), près de l'orifice de la trompe d'Eustache (Barton). La tumeur peut, à une certaine période, présenter une poussée d'accroissement comme les kystes dermoïdes, de sorte que, latente ou tolérable durant une phase plus ou moins longue, elle devient assez rapidement gênante. Les tumeurs de l'arrière-cavité des fosses nasales, tant qu'elles sont petites, trouvent une place suffisante, sans altérer gravement ni la respiration ni la déglutition; mais il n'en est plus de même lorsqu'elles augmentent de volume : elles abaissent le voile du palais en occasionnant des troubles mécaniques analogues à ceux produits par les polypes naso-pharyngiens.

L'ablation, seul traitement applicable, doit être faite sitôt que le diagnostic est établi; elle n'offre d'ailleurs pas de difficulté particulière. Clérault s'est contenté de la simple section du pédicule, sans aucune précaution spéciale, et il n'est pas survenu d'hémorragie. Il est cependant d'une pratique plus prudente de procéder autrement. On coupera le pédicule avec les ciseaux après avoir appliqué une ligature près de l'insertion, ou on fera la section avec le serre-nœud de Maisonneuve, avec l'anse galvano-caustique, surtout si la tumeur s'attache dans le pharynx en un point où il serait difficile de poser une ligature.

Les dermoïdes de la bouche et du pharynx ont une structure à peu près toujours identique. Ils sont recouverts par une enveloppe cutanée pourvue de glandes sébacées, de follicules pileux, et même quelquefois de glandes sudoripares. Les parties profondes sont constituées par du tissu conjonctif ou du tissu adipeux; on y trouve des fibres musculaires striées dans un certain nombre de cas (Barton, White, Arnold, Mauché), du cartilage et même de l'os. Le fragment cartilagineux peut occuper un point quelconque dans l'épaisseur de la masse ou

former une sorte d'axe rigide au centre du cylindre des parties molles (Arnold).

Cette structure est, en somme, relativement simple et assez uniforme; on pourrait être porté à la comparer à celle des dermoïdes des régions extérieures, des dermoïdes de l'œil et surtout de ces appendices faciaux que nous avons décrits sous le nom de fibro-chondromes branchiaux. Il y a d'ailleurs entre les dermoïdes extérieurs et les dermoïdes buccaux ou pharyngiens quelques autres analogies, comme leur insertion près des fentes branchiales, leur forme en appendices cylindriques. Un tel rapprochement conduit à considérer les dermoïdes internes, non pas comme des productions parasitaires, ainsi que le font la plupart des auteurs, mais comme de simples végétations des arcs branchiaux dues à un trouble de nutrition survenu probablement dès la période blastodermique[1].

### TUMEURS DERMOÏDES COMPLEXES ET MONSTRUOSITÉS DOUBLES PARASITAIRES

Les limites du groupe des dermoïdes simples sont un peu artificielles sans aucun doute, et tout en adoptant notre division on pourrait ranger parmi ces tumeurs un certain nombre de celles que nous considérons comme appartenant aux dermoïdes complexes; cela serait d'autant plus aisé que les diverses variétés de tératomes, depuis les plus rudimentaires jusqu'aux plus complètement organisés, ne possèdent pas des caractères qui leur donnent une place déterminée.

Toutefois les tumeurs qu'il nous reste à étudier brièvement

1. A. Chipault vient de publier (*Revue mensuelle des maladies de l'enfance*, juillet 1890, p. 309) une observation de kyste mucoïde de la luette chez un enfant d'un mois, avec examen histologique de la paroi. C'est un fait intéressant, en ce que nous ne connaissons pas d'autre exemple de kyste mucoïde de la luette. Chipault le rapproche des tumeurs dermoïdes du palais. Il convient cependant d'établir une distinction entre ce kyste mucoïde bien caractérisé et les tumeurs dermoïdes. Cette distinction repose uniquement sur les différences qui séparent ces deux sortes de productions au point de vue de leur pathogénie.

appartiennent au groupe des monstruosités graves, et la complexité de leur structure est associée à un premier fait qu'on doit mettre en relief tout d'abord : c'est que ces tératomes se rencontrent presque toujours chez des sujets non viables, soit à cause du volume, du siège et des connexions du produit tératologique, soit surtout parce que le développement intra-utérin a été assez profondément troublé pour que l'expulsion du fœtus ait eu lieu à une époque où la vie extérieure n'est pas encore possible. Sur 39 cas de tératomes complexes que nous avons pu réunir, 16 fois l'âge du fœtus expulsé n'est pas noté, mais aucun d'eux n'a survécu ; ce sont des pièces d'anatomie pathologique. Dans les 23 autres cas, on a donné l'âge du fœtus au moment de l'accouchement ; or dans ce dernier nombre il y a eu 20 expulsions prématurées : 1 à quatre mois, 3 à cinq mois, 6 à sept mois, 6 à huit mois, 4 à une époque non déterminée. Sur les trois nouveau-nés venus à terme (cas de Blundell, de Kidd, de Sonnenburg), deux au moins ont survécu plus ou moins longtemps. Le nouveau-né de Kidd[1] était un enfant bien conformé, à part la présence de sa tumeur ; celle-ci avait une longueur de 8 pouces (20 centimètres) sur une largeur de 5 à 6 pouces (12 à 15 centimètres). En somme, sur 39 cas, trois seulement se rapportent à des nouveau-nés en état de survivre. C'est dire assez que l'étude de ces monstruosités a presque tout son intérêt dans l'examen des pièces anatomiques et dans quelques considérations tératogéniques.

Les tumeurs tératoïdes des cavités de la face sont des productions généralement très volumineuses. Rarement limitées à la grosseur d'une noix ou d'un œuf, elles atteignent celle du poing, de la tête du fœtus, et même quelquefois du fœtus tout entier. Elles occupent la bouche, le pharynx, les fosses nasales, par leur extrémité adhérente ; mais la plus grande partie de leur masse fait issue à l'extérieur par l'orifice buccal, ou se développe sous la peau de la joue en constituant un appendice qui

1. Kidd, *Dublin Hospital Gazette*, 1856, n° 6.

peut affecter les formes les plus variées. Un modèle en cire déposé au musée Dupuytren par Thouret[1], en 1809, montre la variété qu'on observe le plus souvent. De la bouche d'un fœtus du sexe masculin, atteint aussi d'un bec-de-lièvre compliqué, sort un pédicule de trois centimètres de diamètre environ, assez long, auquel est attachée une tumeur irrégulière, plus volumineuse que la tête du fœtus, couverte de nodosités, de saillies verruqueuses de toutes sortes. On peut rapporter au même type les cas de Studencki[2], de Bury[3], de Hoffmann[4], de Haack[5], de Fehling[6], de J.-Baart de La Faille[7], etc. La surface de la tumeur peut être plus uniforme, comme dans le cas ancien d'Adelmann[8] figuré dans l'*Atlas* d'Ammon : un fœtus, dont la bouche est énormément élargie par une fissure génienne droite, présente comme lésion principale une tumeur régulière, en forme de poire, saillante entre les lèvres et attachée au fond du pharynx par un pédicule épais.

Lorsque la masse pathologique est développée sur la face externe du maxillaire supérieur, elle se coiffe de la peau de la joue (cas de Vrolik[9], de Studencki[10]).

Enfin viennent les tumeurs qui présentent des formes fœtales plus ou moins bien déterminées. On peut observer tous les degrés : ce sont d'abord des doigts, des orteils, indiqués par un appendice muni d'un ongle, que l'on voit dessinés à la surface d'une tumeur qui n'a, dans son ensemble, aucune forme arrêtée ; telles sont les tumeurs observées par Kidd, J.-Baart de La

1. Musée Dupuytren, section de tératologie, n° 137.
2. Studencki, *De Quadam linguæ neonati infantis Abnormitate, adhuc nondum observata*, dissert., Berolini, 1834.
3. Bury, *London medical Gazette*, 1834.
4. Hoffmann, *Ephem. naturæ curios.*, dec. 2, anno V, obs. 165, p. 336.
5. Haack, *Dissert. sistens descript. anat. fœtus parasitici*, Kiliæ, 1826.
6. Fehling, cité par Ahlfeld, *Atlas des malformations*, pl. VI.
7. J.-Baart de La Faille, cité par Ahlfeld, *Archives de gynécologie*, 1875, vol. III, p. 369.
8. Adelmann, cité par Ammon, *die Angeborenen chir. Krankheiten des Menschen*, 1842, s. 37, tab. VIII, fig. 8.
9. Vrolik, cité par Ahlfeld, *Archives de gynécologie*, 1875, t. III, p. 369.
10. Studencki, *loco cit.*

Faille (premier cas), Rippmann, Ahlfeld[1]. A un degré plus élevé, une, deux ou trois extrémités sont plus ou moins complètement développées. Une pièce de la Maternité montre les deux extrémités inférieures parfaitement distinctes, quoique irrégulières[2]. Ces deux extrémités sont rattachées à une masse commune insérée elle-même par un pédicule assez étroit à la voûte palatine du fœtus principal. Deux extrémités inférieures soudées ensemble et reconnaissables seulement par la présence des pieds, constituaient les parties les plus remarqnables d'une tumeur buccale chez un fœtus étudié par Sœmmering. Wasserthal indique encore la présence d'extrémités inférieures. Une observation de J.-Baart de La Faille vient couronner cette série de productions fœtales parasitaires. Dans ce cas, un fœtus féminin de cinq mois environ, très amaigri, porte une tumeur deux fois plus volumineuse que sa tête et largement attachée au niveau et au-dessus de la bouche. Deux petits acéphales séparés et formés chacun des deux membres inférieurs et d'une portion de tronc sont réunis à la tumeur faciale par leurs cordons ombilicaux. Les deux cordons ombilicaux se confondent et se prolongent avec le pédicule de la tumeur à travers une fissure palatine jusqu'à la base du crâne du fœtus principal. Les deux acéphales sont nourris par les vaisseaux sphéno-palatins.

Le mode de fixation de la tumeur dans la bouche, dans le pharynx, à la base du crâne ou sur un point quelconque de la face, n'a pas toujours été précisé. Cependant le point d'insertion du pédicule est indiqué au moins dans vingt et un cas. Cette insertion se fait :

Cinq fois sur la voûte osseuse palatine : Hoffmann, Studencki, Retzius, Kidd, Neuffler;

Trois fois sur le voile du palais : Otto (n° 587), Hecker, Ahlfeld;

Trois fois dans le pharynx : Müller, Poelmann, Otto (n° 586);

1. Ahlfeld, *Archives de gynécologie,* 1875, p. 369.
2. Tarnier et Budin, *Traité de l'art des accouchements,* vol. II, p. 469.

Sept fois sur la base du crâne : Breschet (2 cas), Rippmann, Baart de La Faille, Arnold, Alex. Hill, Wasserthal;

Trois fois sur la face externe du maxillaire : Sœmmering, Hesse, Vrolik.

La surface d'insertion est quelquefois assez étroite, comme dans le cas de Kidd, où l'on put enlever facilement la tumeur; ordinairement elle est large, souvent même très large, comprenant à la fois la voûte palatine et le pharynx, la voûte palatine et la voûte crânienne, ou l'un des côtés de la face.

Quelquefois, tout en se dirigeant vers l'extérieur par l'orifice de la bouche, la tumeur jette un prolongement dans une autre direction. Ahlfeld[1] décrit et figure dans son *Atlas* un fœtus, appartenant à la collection de la Maternité d'Iéna, atteint d'une encéphalocèle frontale et d'une tumeur tératoïde du côté gauche de la face. Cette tumeur se compose de deux parties : d'un lobe arrondi, régulier, attaché au côté gauche de la bouche, sur la partie antérieure et inférieure de la joue; d'une deuxième portion faisant saillie au niveau de l'orbite et de laquelle pend un membre supérieur. L'une des tumeurs décrites par J.-Baart de La Faille[2] envoie un prolongement dans l'orbite. Il en est de même d'une énorme tumeur dessinée dans le *Museum anatomicum* de Sandifort. Nous avons rappelé ailleurs un tératome orbitaire décrit par Brœer et Weigert. A.-W. Otto[3] montre dans son *Atlas d'anatomie pathologique* un fœtus de six mois atteint d'une tumeur qui émergeait de la voûte palatine et de la joue gauche et faisait saillie extérieurement à travers la bouche distendue; un prolongement de la même tumeur bombait dans la fosse temporale. Ces faits sont exceptionnels, et la plupart des tératomes se développent dans une seule direction.

Un cas plus rare encore est celui de J. Arnold[4] : chez un

1. Ahlfeld, *loco cit.*
2. J. Baart de La Faille, *loco cit.*
3. A.-W. Otto, *Monstrorum sexentorum Descriptio anatomica;* Breslau, 1841, nº 581.
4. J. Arnold, *Archives de Virchow,* 1870, vol. L, p. 482.

nouveau-né qui survécut huit jours, malgré la présence d'une énorme tumeur insérée à la base de la langue et au sphénoïde, arrivant à l'extérieur à travers une fente palatine et l'orifice buccal, on trouva, à l'autopsie, le sphénoïde perforé par le pédicule et la cavité crânienne occupée en grande partie par un prolongement de la tumeur, qui avait soulevé la dure-mère. Il semble que ce produit tératoïde ait procédé comme font certains sarcomes de la face chez l'adulte qui, en se développant, envahissent silencieusement la cavité crânienne et compriment le cerveau en se creusant une loge à ses dépens.

Windle[1] a étudié une tumeur attachée au sphénoïde par un pédicule osseux et unie d'autre part à la langue par des adhérences qui étaient consécutives. Le fait nous paraissant intéressant à signaler, bien qu'il se rapporte à un animal, le voici : Un veau nouveau-né ne pouvait avaler le lait, qui revenait par les narines ; on fut obligé de le tuer. Le maxillaire inférieur de cet animal et les parties molles correspondantes sont divisées sur la ligne médiane à une profondeur de 5 à 6 centimètres. La langue est également séparée en deux moitiés par un sillon médian. Entre ces deux moitiés on aperçoit une tumeur formée de deux lobes, recouverte de quelques poils, douce au toucher, contractant aussi des adhérences avec la surface linguale du voisinage. En arrière, cette tumeur est fixée au travers d'une fente palatine à la base du sphénoïde par un pédicule contenant un axe osseux. Le périoste du sphénoïde passe directement sur cet os anormal. La tumeur, constituée par du tissu musculaire, une substance d'apparence glandulaire et des productions osseuses, est, non pas confondue avec la langue, mais encastrée (*imbedded*) entre ses deux moitiés, disposition qui paraît indiquer que cette adhérence avec la langue a été secondaire. En résumé, une

1. Bertram C.-A. Windle, *Account of a teratoma springing from the sphenoid of a calf. Journal of anat. and phys.*, 1887-1888, t. XXII, p. 423.

tumeur existant déjà sur la base du crâne à la période branchiale, s'est interposée entre les deux bourgeons maxillaires inférieurs, a troublé et empêché partiellement leur soudure sur la ligne médiane et a contracté avec eux une adhérence solide. Si cette interprétation est fondée, le fait de Windle paraît être unique, ou du moins rien d'analogue n'a été observé chez les monstres humains.

La structure des tératomes complexes de la face rappelle celle des tumeurs tératoïdes de la région sacrée, de l'ovaire ou du testicule. Ce qui les distingue, c'est qu'en général elles n'apparaissent pas recouvertes par la peau de la région; elles sont pourvues d'un revêtement propre.

La nature de ce revêtement est variable : tantôt il est constitué par une peau à peu près normale pourvue de glandes et de cheveux comme les dermoïdes simples, tantôt on ne rencontre cette enveloppe cutanée qu'en certains points, le reste du tégument étant constitué par une muqueuse. L'élément dermoïde peut enfin faire défaut complètement.

La masse de la tumeur se compose de parties variées plus ou moins complexes selon les cas. Outre le tissu conjonctif et la graisse, on rencontre des kystes séreux, des kystes dermoïdes à contenu pilo-sébacé, des faisceaux musculaires, des tissus spéciaux comme le tissu cérébral ou hépatique, des groupes glandulaires, enfin, dans la plupart des cas, du cartilage et de l'os. Ces deux derniers tissus se présentent en masses ou en fragments informes, et il y en a un ou plusieurs. Windle indique l'existence de cinquante-neuf petits osselets dans une tumeur palatine chez un fœtus appartenant au musée du Collège des chirurgiens de Londres. Un certain nombre d'observations font aussi mention d'os rappelant la forme d'un os normal, comme une vertèbre (Windle, Haack), un maxillaire inférieur (Hoffmann, Hesse, Rippmann), un tibia et un calcanéum (Vrolik), des phalanges, des dents (Sonnenburg). Enfin Sœmmering, Vrolik et Kidd ont cru voir une portion d'intestin. Nous ne par-

lons pas des segments de membres dont la structure a été peu étudiée, sans doute de peur de détruire des pièces que l'on voulait conserver. Le nombre des fragments osseux à forme déterminée est le plus souvent fort restreint; on n'en trouve guère qu'un, deux ou trois, de même qu'on ne rencontre, en général, qu'un petit nombre d'os informes. Le cas précédemment cité de Windle est une exception.

On a reconnu, dans dix-sept observations, des parties morphologiquement déterminées. En les passant en revue l'une après l'autre, on suit la progression de la monstruosité depuis une masse de tissus divers où rien n'indique une forme fœtale, jusqu'aux segments de membres et jusqu'aux deux acéphales de Baart de La Faille. La présence de doigts pourvus d'ongles, d'une paupière rudimentaire (Sonnenburg), de maxillaires, de dents, d'os longs ou courts dans la profondeur des parties indique des degrés intermédiaires.

Au-dessous des tumeurs dont la nature parasitaire est évidente, il y a le groupe des tératomes à structure complexe, sans parties fœtales, et celui des tumeurs que nous avons appelées dermoïdes simples, à cause de leur structure peu compliquée. Faut-il, avec les Geoffroy Saint-Hilaire, ranger tous les cas parmi les monstruosités parasitaires et en faire des épignathes, ou bien doit-on considérer les dermoïdes simples comme des productions accidentelles chez un embryon unique, sans indiquer, ce qui serait d'ailleurs impossible, une limite entre ces tumeurs proprement dites et les monstruosités doubles? On ne peut, sans accorder une part tout à fait prépondérante à la théorie, voir dans une simple plaque dermoïde du pharynx ou dans un appendice fibro-cartilagineux revêtu d'une enveloppe cutanée, un rudiment de fœtus. Et, d'un autre côté, la progression ascendante de l'organisation est interrompue par l'absence des types intermédiaires. Mais il serait oiseux de s'attarder à ces discussions, d'autant que nous sommes fort incomplètement éclairés à l'heure actuelle sur les conditions

du développement qui conduisent aux différentes monstruosités doubles.

Quelle que soit la théorie qu'on admette, il est un point que nous devons mettre en relief : c'est l'isolement de la malformation de la face. Il est, en effet, remarquable qu'avec des lésions aussi considérables que celles qui affectent certains épignathes, on ne rencontre aucune difformité sur le reste du corps : le trouble de développement est tout entier localisé à l'extrémité céphalique; encore les malformations qu'on y observe, à côté de la tumeur, paraissent-elles presque toujours consécutives, c'est-à-dire dues à la présence même de la masse anormale. Nous avons relevé dix-neuf cas de fissure de la voûte palatine, du voile du palais ou des lèvres. La plupart de ces malformations sont expliquées rationnellement par la présence de la tumeur au niveau ou au voisinage des fentes embryonnaires de la face, à l'époque de leur soudure. Au même titre, l'hydrocéphalie notée par Rippmann et Stockwell, l'anencéphalie notée par R. Otto, doivent être considérées comme des lésions ou des malformations consécutives.

La tumeur elle-même, au contraire, qu'elle se présente isolément ou associée à d'autres lésions du voisinage, est l'altération primitive développée sur un embryon sain d'ailleurs.

Il n'y a pas à rappeler que l'origine des tumeurs dermoïdes et tératoïdes remonte à la période embryonnaire, et même à la phase blastodermique de l'embryon, au moins pour ce qui regarde les productions parasitaires.

---

## INDEX BIBLIOGRAPHIQUE

**Hoffmann.** — *Ephem. nat. cur.*, dec. II, ann. V, obs. 165, p. 336. — Fille nouveau-née. Tumeur insérée sur le milieu de la voûte palatine. Une

partie de sa surface est recouverte de poils. On trouve dans son épaisseur des parties kystiques, des lames osseuses et un os analogue au maxillaire inférieur.

**Haack.** — *Dissertatio sistens descript. anat. fœtus parasitici,* Kiliæ, 1826. — Fœtus, sexe masculin, sept à huit mois. Tumeur insérée au niveau d'une fissure palatine, contenant un liquide limpide, des os, qui rappellent une colonne vertébrale et des parties qui figurent à peu près des pieds.

**Sœmmering-Himly.** — *Gesch. des Fœtus in Fœtu,* Hannover, 1831. Cité par Ahlfeld. Trad. in *Archives de gynéc.*, 1875, t. III, p. 372. — Fœtus presque à terme. Tumeur deux fois aussi volumineuse que la tête, située sous la joue gauche. On y trouve deux extrémités inférieures soudées ensemble, un segment d'intestin, une autre partie ressemblant à un avant-bras avec des doigts.

**Vrolik.** — Cité *in* Ahlfeld, *Archives de gynéc.,* 1875, t. III, p. 373. — Fœtus de huit mois. Mère multipare; tous les autres enfants bien conformés. Tumeur sous la joue gauche, contenant un tibia, un calcanéum, des doigts, des fragments osseux méconnaissables, des cartilages, des ligaments, une portion de canal intestinal.

**Blundell.** — *Principles and practice of Obstetrics,* London, 1835. — Enfant nouveau-né, présentant des excroissances qui pendent hors de la bouche.

**Studencki.** — *De quadam linguæ neonati infantis Abnormitate adhuc nondum observata, Diss. Berolini,* 1834.

1° Nouveau-né ayant vécu trente-six heures. Tumeur placée sous la langue, renfermant des os, des cartilages, des kystes, de la matière caséeuse et albumineuse. D'autres kystes contiennent des cheveux, de la graisse, du cartilage. Le maxillaire inférieur est aplati; la lèvre inférieure fait défaut.

2° Tumeur insérée sur la voûte palatine par un pédicule de quatre centimètres, un peu moins grosse que le fœtus tout entier. Kystes, cheveux, masses fibrineuses.

**Bury.** — *London medical Gazette,* 1834. — Tumeur sous la joue et sur le maxillaire inférieur, ayant deux ou trois fois le volume d'une tête de fœtus à terme. Os, liquide aqueux, trois extrémités, portion de cuir chevelu. Adhérence principale dans la fosse temporale.

**Sandifort.** — *Museum anat. acad. Lugd. Batav.,* Bd. IV, fig. 195. — Fœtus. Tumeur du volume de la tête, sortant par la bouche. Petite tumeur sortant de l'orbite.

**Adelmann.** — *In* Ammon, *Die Angeborenen chir. Krank. des Menschen,* 1842, s. 37, taf. VIII, fig. 8. — Fœtus. Fissure génienne droite. Polype du pharynx sortant par l'orifice buccal.

**Breschet.** — Cité brièvement *in* Lauth, thèse de Paris, 1834. — Deux cas dans lesquels des débris de fœtus se trouvaient attachés à la voûte du pharynx, chez des sujets d'ailleurs normaux, par des cordons ombilicaux dont les vaisseaux étaient fournis par les artères sphéno-palatines.

**A. W. Otto.** — *Monst. sexent. descriptio anat.;* Vratisl., 1841.

I. Obs. 586. — Fœtus au sixième mois. Tumeur insérée dans la gorge par un pédicule court et large, plus grosse que la tête de l'enfant.

II. Obs. 587. — Fœtus de sept mois. Fissure palatine du côté droit. Tumeur insérée dans les fosses nasales, faisant issue par les narines, formée de plusieurs lobes, contenant des kystes, du cartilage et de l'os.

III. Obs. 588. — Fœtus de cinq mois faisant issue par la bouche et distendant le côté gauche de la face. Seconde tumeur temporale se continuant avec la première. Kystes.

**Retzius.** — *Canstatt's Yahresbericht,* vol. IV, p. 18. — Fœtus de six mois. La mère est tombée sur le ventre dans le premier mois de la grossesse. Fissure palatine. Tumeur insérée par un pédicule étroit sur la voûte palatine, contenant des cheveux et des concrétions osseuses.

**Gilles.** — *De Hygromate cystico congenito, Dissert. Bonnæ,* 1852. — Nouveau-né. Tumeur du volume d'un petit œuf de poule étendue de l'oreille au menton. Accroissement après la naissance. Extirpation en trois fois. L'enfant meurt un an et demi après l'opération.

**Hesse.** — *Dissert.,* Giessen, 1854. — Fille à terme. Tumeur attachée au maxillaire supérieur par une base étroite faisant issue par la voûte palatine et par les narines. Elle contient des kystes et un os pourvu de dents.

**Kidd.** — *Dublin Hosp. Gaz.,* 1856. — Nouveau-né. Tumeur multilobée, fixée à la voûte palatine par une extrémité amincie. Revêtement cutané. Contenu formé de parties molles, d'os, de cartilage. On trouve des doigts avec des phalanges, des ongles, une portion d'intestin, un os ressemblant à un occipital.

**Poelmann.** — *Bull. de la Soc. de méd. de Gand,* 1855, p. 10. — Fœtus de quatre mois et demi. Tumeur sortant par la bouche, insérée sur le côté externe de la trompe d'Eustache, du côté droit. Circonférence, 10 centimètres. Contenu : noyaux cartilagineux, fragments osseux, 22 dents.

**Wegelin.** — Cité par Ahlfeld, *loco cit.* — Fœtus masculin au sixième mois. Absence du voile du palais. Tumeur à large pédicule inséré sur la voûte palatine et la base du crâne, entre la selle turcique et l'apophyse cristagalli. Contenu : vestiges d'un sacrum, cristallin, choroïde, masse cérébrale, morceau d'intestin.

**Hecker.** — *Monatschr. f. gebursk.,* 1865, f. 1. — Fœtus au huitième mois. Mère secondipare, hydramnios. Fissure palatine complète. Division du maxillaire inférieur. Tumeur attachée par un large pédicule sur le côté droit du palais jusqu'au pharynx, sur la joue droite. Volume du poing. Noyaux cartilagineux, tissu nerveux.

**Rippmann.** — *Dissert.,* Zurich, 1865. — Mère à son troisième enfant. Hydramnios, accouchement par les pieds. Fœtus femelle au sixième mois. Tumeur dont le pédicule traverse la base du crâne. Volume du poing. Tissu cérébral. Tissu hépatique. Os ressemblant au maxillaire inférieur. Extrémités de doigts.

**Arnold.** — *Archiv f. path. Anat.,* vol. L, p. 482. — Nouveau-né, mort au bout de six jours. Fissure palatine. Pied bot valgus. Tumeur intra et extra-crânienne, traversant la base du crâne, rattachée à la langue par un pédicule large. Revêtement cutané avec cheveux, glandes sébacées

et sudoripares. Contenu : kyte caséeux, graisse, cartilage, tissu musculaire strié, glandes acineuses.

**J. Baart de La Faille.** — Cité par Ahlfeld, *loco cit.*

I. — Fœtus à terme. Tumeur faisant issue par la bouche. Pédicule pénétrant dans la cavité orbitaire. Volume de la tête. Contenu formé de fragments osseux, de substance cérébrale. Cotylédons représentant deux extrémités munies d'ongles et d'orteils.

II. — Fœtus féminin au cinquième mois. Fissure palatine, tumeur se dégageant de la voûte palatine et sortant par la bouche. Deux acéphales sont rattachés à la tumeur chacun par un cordon ombilical qu'on peut suivre jusqu'aux apophyses clinoïdes antérieures et qui se met en rapport avec les rameaux artériels sphéno-palatins.

**Lambl.** — *Archiv f. path. Anat.*, 1870, vol. LXXXVIII, p. 516. — Fille de six mois. Tumeur aperçue quatre semaines après la naissance, attachée au voile du palais et à la langue. Revêtement cutané.

**Legroux.** — *Bull. de la Soc. anatom.*, Paris, 1867. — Nouveau-né. Tumeur du volume d'une pomme d'api située sur le pilier du voile du palais, contenant du cartilage, de l'os, des kystes à paroi dermique avec poils et glandes.

**Clérault.** — *Bull. de la Soc. anatom.*, Paris, 1874. — Nouveau-né. Tumeur de la voûte palatine. Revêtement cutané. Poils, glandes, fibres musculaires striées.

**Faucon.** — *Bull. de la Soc. de chir.*, 1873, p. 485.

**Magitot.** — *Annales de gynécologie*, août et septembre 1875. — Fille observée depuis dix-huit mois jusqu'à cinq ans et demi. Division de la lèvre inférieure et du maxillaire inférieur. Bifidité du sternum. État cicatriciel de la peau du cou. Tumeur adhérente à la moitié gauche du maxillaire et faisant saillie au-devant du menton; volume d'un œuf de dinde. Ablation à l'âge de dix-huit mois. Restauration de la lèvre. La tumeur contient des kystes et un maxillaire inférieur avec des dents.

**Verneuil.** — *Bull. de l'Académie de médecine*, 1er juin 1875.

**Magitot.** — *Annales de gynécologie*, août et septembre 1875. — Fœtus au huitième mois. Tumeur insérée au milieu du maxillaire inférieur, détachée pendant le travail, contenant des kystes, du cartilage et un maxillaire inférieur avec des dents.

**Neuffler.** — *Wurtembergischer Correspondenzsblatt*, Bd. XLIX, s. 80. — Fœtus femelle au sixième mois. Mère primipare, grossesse douloureuse, ventre très développé. Tumeur insérée par un large pédicule sur le palatin gauche, qui est perforé. Deux polypes ont pénétré dans le nez. La tumeur se compose de trois masses réunies en grappe. Elle contient du tissu osseux et d'autres tissus fermes.

**Sonnenburg.** — *Deutsche Zeitschr. f. chir.*, 1875, Bd. V. — Garçon de cinq jours. Fissure palatine complète. Tumeur attachée à la base du crâne par un pédicule. Revêtement cutané avec des cheveux. Contenu : graisse, os, nerfs, glandes, dents. On distingue des paupières rudimentaires avec des cartilages tarses. La tumeur est comparée à une tête rudimentaire.

**Stockwell.** — *Boston med. and surg. Journal*, 1876, n° 8. Hydrocéphale.

Fissure palatine. Crâne mal développé. Tumeur occupant la bouche, le nez et le pharynx. Revêtement cutané et séreux. On distingue des doigts munis d'ongles, un pouce, une épaule.

**Ahlfeld.** — *Archiv f. gynæcol.*, 1874, Bibliographie. — Fœtus avant terme. Fissure palatine. Bouche dilatée par la tumeur. Celle-ci est attachée à la voûte palatine et au pharynx. Des lobes occupent les fosses nasales et sortent par les narines. Volume de la tête de l'enfant. Contenu : kystes, plusieurs os ; on distingue des doigts, des orteils avec ongles. Revêtement formé d'une peau fine et munie de duvet.

**Davis.** — *The Clinic*, 1874. — Fœtus. Division de la voûte palatine. Polype du maxillaire supérieur.

**Wasserthal.** — *Zur Casuistik der Epignathus;* Dissert., Dorpat, 1875. — Fœtus de cinq mois. Tumeur insérée par un large pédicule à la paroi supérieure du pharynx. Revêtement cutané recouvert de cheveux. Contenu formé de kystes, de cartilage, d'os ; on distingue une extrémité inférieure.

**R. Otto.** — *Archiv f. gynæcol.*, 1878, Bd. XIII, s. 167. — Fœtus de neuf mois. Anencéphale. Division du palais. Tumeur insérée sur la paroi postérieure du pharynx et à la base de la cavité buccale. Revêtement cutané avec cheveux, glandes sébacées et sudoripares. Contenu formé de graisse, de cartilage, de kystes, de glandes acineuses, de tissu musculaire strié.

**Müller.** — *Archiv f. gynæcol.*, 1881. — Fœtus féminin de sept mois. Division palatine complète, tumeur attachée au pharynx, revêtue d'une membrane cutanée munie de poils. Contenu comprenant des nerfs, du tissu cartilagineux et osseux ; on distingue une main rudimentaire et un doigt pourvu d'ongle.

**Barton.** — *Brit. med. Journal*, 1880, vol. II, p. 982. — Fille de vingt-deux ans. Tumeur attachée à la voûte du pharynx. Ablation avec l'écraseur et les ciseaux. Pédicule fixé sur les bords de la trompe d'Eustache. Revêtement cutané, muni de poils et de glandes. Volume du pouce. Noyau fibro-cartilagineux.

**Brœer et Weigert.** — *Archives de Virchow*, 1874. — Nouveau-né. Tumeur volumineuse de l'orbite droite. Ablation. Mort deux jours après. Tumeur contenant des kystes multiples, des masses épidermiques, des follicules sébacés, de l'os, du cartilage, une anse d'intestin.

**Lannelongue.** — *Bull. et Mém. de la Soc. de chir.*, 1879, t. V, p. 621. — Fille de deux ans et demi. Hypognathie. Division de la lèvre inférieure et du maxillaire inférieur. La tumeur a été excisée ; elle était fixée entre les deux moitiés du maxillaire inférieur. Elle contient un maxillaire surnuméraire muni de follicules dentaires et de dents.

**Ahlfeld.** — *Atlas de tératologie*, p. 52. — Pièce de la collection de la Maternité d'Iéna. Fœtus né avant terme. Encéphalocèle frontale. Tumeur formée d'une extrémité inférieure attachée au niveau de l'orbite. Tumeur de la consistance du foie au niveau de la joue gauche.

**Tarnier et Budin.** — *Traité d'accouchements*, vol. II, p. 469, fig. 56. — Tumeur attachée à la voûte palatine. On distingue des extrémités inférieures.

**Thouret.** — *Modèle en cire du Musée Dupuytren*, n° 137. — Division des lèvres et du bord alvéolaire. Tumeur à surface lobulée, du volume de

la tête du fœtus, rattachée à la voûte palatine par un pédicule long et épais.

**Mauché.** — *Uber einen Fall von Epignathus;* Dissert., Berlin, 1882. — Fille nouveau-née, morte dix-neuf jours après l'opération. Fissure palatine. Tumeur occupant la bouche, la fente palatine et le pharynx. Pédicule attaché à la voûte palatine et au voile du palais. Revêtement cutané pourvu de glandes sudoripares, sébacées, et de poils. Contenu formé de graisse, de muscles, de cartilage et d'os.

**Fehling.** — Cité *in Atlas de Ahlfeld.* — Fœtus. Tumeur ayant deux fois au moins le volume du fœtus et faisant issue par la bouche.

**Willy Meyer.** — *Archiv f. klin. Chir.,* 1883, Bd. XXIX, s. 489. — Fille de quatorze ans. Maxillaire inférieur supplémentaire appliqué sur le côté gauche du maxillaire normal, en avant, près de la symphyse.

**Hale White.** — *Brit. med. Journal,* 1883. — Enfant de trois ans. Tumeur du volume du doigt insérée sur la face supérieure du voile du palais. Ablation par ligature et section. Le revêtement est formé d'une peau couverte de duvet. Le reste de la tumeur est constituée par un axe cartilagineux entouré de tissu fibro-graisseux.

**Alex. Hill.** — *Journal of anat. and physiol.,* 1884-1885, vol. XIX, p. 190. — Fœtus de sept mois. Bec-de-lièvre et fissure palatine. Tumeur sortant de la bouche et des narines. Pédicule étroit, attaché au sphénoïde. Tumeur formée de masses multiples. Revêtement cutané. Contenu formé de tissu embryonnaire, de cellules hépatiques, de tissu osseux.

**Schuchardt.** — *Centralbl. f. chir.,* 1884, n° 41. — Fille de cinq mois. Tumeur congénitale insérée sur la paroi postérieure du pharynx, recouverte par une peau munie de cheveux, de glandes sébacées et sudoripares.

**Illera.** — *The Lancet,* 1887, vol. I, p. 742. Extrait de *El Siglo medico.* — Nouveau-né ne pouvant teter. Le tiers moyen de la langue et ses bords sont adhérents aux alvéoles supérieurs. Deux petites tumeurs adhèrent au palais près des piliers. Ablation des tumeurs. Libération de la langue.

**Porack.** — *Archives de tocologie,* 1887, vol. XIV, p. 658. — Nouveau-né du sexe masculin. Bec-de-lièvre compliqué de fissure palatine. Tumeur ronde du volume d'un œuf se dégageant de la fissure.

**Windle.** — *Journal of anat. and physiol.,* 1887-1888, vol. XXII, p. 423. — Pièce du musée du Collège des chirurgiens de Londres. Fœtus. Fissure palatine, tumeur fixée dans la fissure, contenant cinquante-neuf petits os dont un ressemble à une vertèbre cervicale.

**Arnold.** — *Archives de Virchow;* 1888, vol. CXI, p. 176. — Fille de treize ans. Tumeur attachée sur la face postérieure du voile du palais du côté gauche. Revêtement cutané, contenu renfermant du cartilage et du tissu musculaire strié.

# CHAPITRE IV

## LYMPHANGIOMES CONGÉNITAUX DE LA TÊTE ET DU COU

Les lymphangiomes congénitaux se présentent à la tête et au cou sous deux états anatomiques très différents : la forme réticulée, dite autrefois hypertrophique, et la forme kystique. Le premier de ces états ne se rencontre guère qu'à la face, et le second se voit, au contraire, très fréquemment au cou.

Les lymphangiomes de la tête et du cou offrent un intérêt spécial suivant la région où ils sont placés : de là des variétés comme celles des paupières, des joues, des lèvres, de la langue et enfin du cou, qui méritent d'être envisagées isolément.

### LYMPHANGIOMES DES PAUPIÈRES

Le lymphangiome congénital des paupières est une affection très rare ; nous n'en avons relevé que trois observations, appartenant à Th. Beck[1], Walsberg[2] et von Græfe[3] : encore deux de ces faits sont-ils rapportés avec trop peu de détails en ce qui concerne la structure des tumeurs.

Le malade de Beck, garçon âgé de quatorze ans, était affecté depuis sa naissance d'une tumeur hypertrophique occupant les deux paupières supérieures ; cette tumeur consistait en une hypertrophie énorme du tissu cellulaire des paupières ; le mus-

1. Th. Beck, *Uber Elephantiasis der obern Augenlides;* thèse inaug. Bâle, 1877, d'après la *Rev. des Sc. méd.*, vol. XIV, p. 673.
2. Walsberg, *Klin. Monatsbl. f. Augenheilkunde,* 1879, p. 439-444.
3. A. von Græfe, *Elephantiasis der obern Augenliedes: Klin. Monatsbl. f. Augenheilkunde,* 1863, p. 21.

cle orbiculaire était atrophié, les glandes sudoripares faisaient défaut. Walsberg a opéré une fille âgée de vingt-sept ans d'un lymphangiome de la paupière supérieure gauche. La tumeur, qui remontait à la naissance, avait acquis, après plusieurs poussées inflammatoires, un tel volume, qu'elle descendait jusqu'à l'angle gauche de la bouche. La partie enlevée par l'opération était composée d'un tissu conjonctif jeune; on y trouvait de rares vaisseaux sanguins gorgés de sang et une énorme quantité de globules blancs.

A. von Græfe a excisé chez une femme une tumeur hypertrophique de la paupière supérieure gauche, dont le début avait été noté peu de temps après la naissance. La paupière, pendante sur la joue, avait pris des dimensions énormes; elle mesurait trois pouces suivant chaque diamètre. La base d'implantation embrassait, avec la paupière supérieure, la région temporale jusqu'aux limites des cheveux. Le fragment excisé était constitué par une hypertrophie du tissu cellulaire et des éléments de la peau, avec une grande quantité de graisse et de vaisseaux dilatés.

Les lymphangiomes non congénitaux paraissent être plus fréquents; nous en avons réuni cinq cas, que nous rappelons en raison de la rareté de l'affection; ils sont dus à Th. Beck, P. Broca, Carron du Villards (2 cas) et de Wecker. Le cas de Th. Beck[1] est rapporté en même temps que celui que nous venons de citer et qui était congénital. La tumeur palpébrale s'était développée après l'énucléation du globe oculaire. P. Broca[2] a observé une jeune fille âgée de dix ans, chez laquelle était apparue depuis un an environ une tuméfaction de la racine du nez, qui gagna ensuite les deux paupières de chaque côté et leur donna l'aspect de deux poches flasques et aplaties. Quelques piqûres pratiquées sur la peau donnèrent

1. Th. Beck, *loco cit.*
2. P. Broca, obs. *in* Viguier, *Essai sur les varices et les tumeurs lymphatiques superficielles,* thèse de Paris, 1875.

issue à un liquide séreux et amenèrent un affaissement complet, mais momentané, de la tuméfaction, qui ne tarda pas à se reproduire avec une certaine tension. La peau était colorée et transparente au niveau des paupières et des unguis, blanche au niveau de la région fronto-nasale. Le liquide, évacué par une ponction et examiné au microscope, avait les caractères physiques de la lymphe. L'affection, traitée par Broca à l'aide d'injections de perchlorure de fer, fut améliorée; mais ce procédé de traitement ne fut pas appliqué assez longtemps pour donner un résultat complet.

Deux cas de lymphangiome palpébral observés par Carron du Villards[1] ont été attribués à des traumatismes. L'un de ces cas se rapporte à un métis indien de Cuba, âgé de quarante ans, chasseur de nègres marrons, qui portait une tumeur éléphantiasique grosse comme une orange et occupant la paupière supérieure, la tempe et la joue du côté droit. Vingt ans auparavant, cette tumeur avait déjà le volume d'une noix; le malade disait qu'elle était apparue à la suite d'un coup de branche d'arbre qu'il avait reçu en pénétrant dans un fourré profond. Débarrassé de sa tumeur par une opération, il put reprendre son métier. Le second malade de Carron du Villards était une fille de dix-sept ans. L'affection des paupières avait débuté vers l'âge de dix ans, à la suite d'un traumatisme. Les deux paupières de l'œil gauche, seules atteintes, formaient une tumeur si volumineuse que le chirurgien put en exciser un fragment pesant neuf onces françaises. Teillais[2] (de Nantes) a opéré une femme de soixante-quinze ans dont la vision était empêchée depuis longtemps par la présence d'une hypertrophie éléphantiasique des deux paupières supérieures et de la racine

1. Carron du Villards, *Tumeur éléphantiasique de la paupière supérieure : Annales d'oculistique,* 1854, vol. XXXII, p. 253, et *Histoire d'une tumeur éléphantiasique de la paupière supérieure, guérie par une opération : Annales d'oculistique,* 1856, vol. XXXV, p. 130.

2. Teillais, *Éléphantiasis des paupières : Archives d'ophthalmologie,* vol. II, nº 1, p. 42, 1882.

du nez. La tumeur du côté gauche avait douze centimètres de longueur sur neuf de largeur; celle du côté droit, sept centimètres de longueur sur cinq de largeur. L'auteur ne donne pas de renseignements sur le début, qui était en tout cas fort ancien. De Wecker n'est pas plus explicite à cet égard, en rapportant sommairement un cas de tumeur éléphantiasique des quatre paupières qu'il a observé chez une femme âgée d'une soixantaine d'années.

En somme, sur neuf observations de lymphangiome palpébral, trois fois seulement l'origine congénitale a été établie. Les lymphangiomes acquis on été attribués dans trois cas à un traumatisme opératoire (Beck) ou accidentel (Carron du Villards); aucune cause spéciale n'a été indiquée pour les cinq autres faits.

Les lymphangiomes congénitaux qu'ont observés von Græfe et Walsberg affectaient une seule paupière supérieure, en dépassant, il est vrai, les limites de cet organe. Chez le malade de Beck, les deux paupières supérieures étaient prises. Le lymphangiome acquis peut siéger sur une seule paupière (Carron du Villards), sur les deux paupières du même côté (id.), sur les deux paupières supérieures (Teillais), sur les quatre paupières (Broca et de Wecker).

## LYMPHANGIOMES DES JOUES

L'hypertrophie congénitale par ectasie lymphatique paraît moins souvent encore localisée primitivement sur les joues que sur les paupières. Nous en avons déjà rapporté ailleurs un exemple curieux[1]. Une petite fille de dix mois, présentée à la consultation de l'hôpital Trousseau, avait une physionomie étrange, due au développement exagéré, mais symétrique, des deux joues, qui descendaient jusqu'au niveau du menton et

1. *Traité des kystes congénitaux*, p. 389, 1886.

dépassaient très notablement, sur les côtés, le plan déterminé par les tempes. Toutes les parties constituantes des joues étaient légèrement indurées, élastiques, mais surtout anormalement épaissies; la peau, épaissie elle-même, montrait les traces d'une desquamation épidermique. Les couches sous-cutanées étant aussi plus denses, on ne pouvait distinguer la part des muscles dans cette hypertrophie; la muqueuse du vesti-

Fig. 65. — Lymphangiome congénital des deux joues. Angiome cutané du front.

bule était normale, et ni la langue ni les gencives n'offraient aucune altération. La dureté élastique des joues, l'irréductibilité, la coloration normale de la peau et de la muqueuse, la tuméfaction entièrement symétrique, éloignaient le diagnostic d'angiome, bien que l'enfant fût atteint de trois petits nævi vasculaires en d'autres points : l'un, sur le front, au-dessus de la partie interne du sourcil gauche, était large comme un petit haricot; un autre existait sur la fontanelle antérieure; le troisième à la limite du front et du cuir chevelu (V. fig. 65).

Nous avons observé encore un autre fait analogue, mais dans lequel l'affection était unilatérale (V. obs. LXXIX). Le gonflement de la joue, aperçu peu de jours après la naissance, avait augmenté par poussées successives. A l'âge de trois ans, la joue était tuméfiée dans toute son étendue; la moitié correspondante de la lèvre supérieure était elle-même atteinte. Nous avons noté en outre dans ce cas la présence d'un engorgement des ganglions sous-maxillaires.

### LYMPHANGIOMES DES LÈVRES

Le lymphangiome congénital des lèvres est désigné sous le nom spécial de macrocheilie, bien qu'on ait aussi quelquefois donné à tort ce nom à l'angiome diffus des lèvres. L'étude de cette affection est d'origine assez récente, et le premier exemple que nous en ayons trouvé est une observation de Pétrequin[1]. Ce chirurgien a opéré, en 1849, une femme âgée de vingt-quatre ans, atteinte d'une tumeur hypertrophique de la lèvre supérieure d'origine congénitale. La lèvre pendante, peu mobile, était déformée par la présence d'un relief énorme en arrière et en avant. Trois dents incisives étaient repoussées en arrière. Pétrequin, ayant enlevé un lambeau triangulaire à base correspondant au bord libre de la lèvre, y trouva une hypertrophie simple sans induration, portant spécialement sur l'élément cellulo-adipeux, avec une transformation fibreuse des muscles. Holmes[2] a fait une opération analogue à celle de Pétrequin sur un enfant de deux ans et demi, pour une hypertrophie congénitale de la lèvre supérieure d'un aspect désagréable. Très dure au toucher, la lèvre se laissait difficilement traverser par une forte aiguille, et cette piqûre ne donnait issue qu'à quelques gouttes de sang. La mère attribuait cette difformité à un coup

1. Pétrequin, *Observation* publiée par Gubian, *Gazette médicale de Lyon*, 1849, p. 77.
2. Holmes, *Thérapeutique des maladies des enfants*, édition française, p. 33.

qui lui aurait été appliqué à elle-même sur la lèvre pendant qu'elle était enceinte.

Ces faits étaient passés inaperçus, et le docteur Blot[1], présentant à la Société de chirurgie, en 1873, un enfant de huit mois atteint d'une hypertrophie congénitale de la lèvre supérieure, pour provoquer une consultation sur la thérapeutique à suivre, disait qu'il n'avait pas connaissance de faits semblables.

La nature lymphangiectasique de la macrocheilie congénitale, déjà constatée par une observation de Billroth[2], a été établie par l'examen que fit Grancher en 1874 d'une pièce anatomique provenant du service de Dolbeau[3].

Aux lèvres comme aux paupières, le lymphangiome congénital affecte des localisations variées. Son siège ordinaire est la lèvre supérieure, qu'il occupe en général dans toute son étendue. Dans le cas de Dolbeau, les limites de la lésion sont exactement celles de la lèvre. « La ligne du nez est normale ; la sous-cloison est fort courte et refoulée en avant. La lèvre supérieure est, dans toute son étendue, démesurément agrandie. Le sillon labio-jugal est effacé et remplacé par une faible dépression, au delà de laquelle les joues ont leur apparence naturelle. Cette lèvre supérieure masque complètement le bord libre de la lèvre inférieure. Cette dernière est normale, et le menton n'est ni saillant à l'excès ni effacé. » La limitation précise de la tumeur au territoire de la lèvre supérieure est d'autant plus à noter, que la tumeur avait acquis des proportions considérables. La lèvre avait une hauteur de trois centimètres sur la

1. Blot, *Bull. de la Soc. de chir.*, 1873, 3e série, vol. II, p. 332.

2. Billroth, *Beitræge zur pathol. Histologie*, 1857, p. 218, d'après Virchow, *Traité des tumeurs*, t. IV, p. 187, traduction française. La tumeur examinée par Billroth provenait d'une opération pratiquée par Langenbeck sur un garçon de quatorze ans pour une hypertrophie congénitale de la lèvre supérieure. Elle présentait déjà à l'œil nu un tissu trabéculaire caverneux dont les mailles, de la grosseur d'un pois, renfermaient soit des caillots blancs, soit du liquide séreux. Les glandes labiales n'étaient pas hypertrophiées.

3. Dolbeau et Félizet, *Sur le Traitement d'une difformité congénitale de la lèvre supérieure : Bull. gén. de thérapeutique*, 1874, t. LXXXVII, p. 442.

ligne médiane, une longueur de sept centimètres d'une commissure à l'autre, et une épaisseur de vingt-cinq millimètres au niveau du bord libre.

Sur un jeune enfant que nous avons observé, la tumeur n'avait pas envahi toute la lèvre. L'hypertrophie commençait à gauche au niveau de la commissure, atteignait son maximum sur la ligne médiane et cessait assez brusquement au-dessous de l'aile droite du nez (V. obs. LXXX et fig. 66). Dans un autre cas plus récent (V. obs. LXXXI), la tuméfaction était

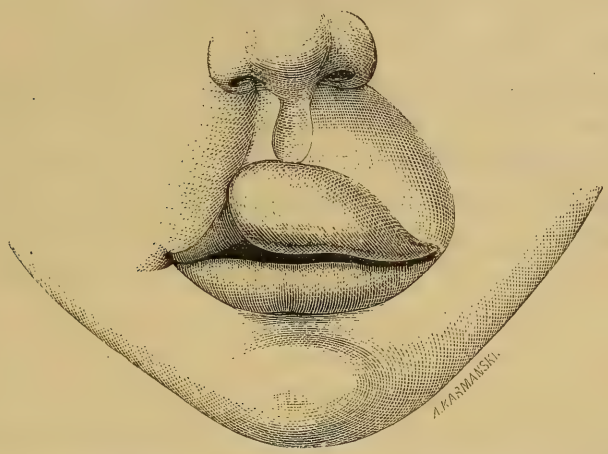


Fig. 66. — Lymphangiome congénital de la portion gauche de la lèvre supérieure (V. obs. LXXX).

limitée à la partie moyenne de la lèvre supérieure et se prolongeait un peu dans les narines. Le sujet était affecté en même temps d'une hypertrophie des deux membres inférieurs.

Quels que soient son étendue et son volume, le lymphangiome de la lèvre supérieure offre des caractères cliniques tout à fait spéciaux. C'est une tumeur dure, élastique, peu dépressible, comme un fibrome dur. La peau est épaissie et plus adhérente. La muqueuse est également plus épaisse et moins souple que d'habitude. La coloration de ces deux membranes reste normale. Le frein de la lèvre supérieure était un peu hypertrophié chez un de nos malades. Ni les cris, ni les efforts du sujet,

ni la compression des commissures ne modifiaient chez lui le volume ou la coloration de la lèvre, et nous n'avons constaté aucun dilatation veineuse ou artérielle des vaisseaux des lèvres.

La lèvre supérieure tuméfiée est en grande partie inerte; les mouvements sont empêchés mécaniquement, et elle se déplace seulement dans son ensemble.

Dhoste[1] rapporte dans sa thèse le cas d'un malade opéré par Duplouy pour une hypertrophie congénitale de la lèvre inférieure dont l'origine remontait à l'enfance. Le volume de la lèvre, légèrement augmenté dans le jeune âge, commence à prendre à l'âge de trente ans des proportions plus considérables; cet accroissement se fait surtout pendant la saison des chaleurs. Au moment de l'examen du sujet, la lèvre inférieure forme un énorme bourrelet; sa face cutanée regarde en bas et est appliquée sur le menton. La tuméfaction y est dure et comme fibreuse; elle est uniforme, sans saillie ni dépression, exactement limitée à la lèvre. La muqueuse paraît un peu violacée, mais il n'y a ni élévation de température ni pulsations; la coloration de la peau n'est pas modifiée. La lèvre malade ne possède que des mouvements d'élévation, pendant lesquels elle se déplace en bloc. Cette difformité désagréable se complique d'un écoulement continu de salive. La lèvre supérieure est en même temps un peu hypertrophiée dans sa partie gauche.

Davies Colley[2] a observé un malade atteint d'une hypertrophie de la lèvre inférieure; c'est un homme de trente-cinq ans, ayant pris la syphilis à quatorze ans : un traitement par l'iodure de potassium et le bichlorure de mercure étant resté sans effet, on enlève sur le bord libre de la lèvre un lambeau en V, à base supérieure. La pièce est constituée par un tissu fibreux assez vasculaire, avec de larges espaces probablement

1. Dhoste, thèse de Paris, 1879.

2. Davies Colley, *Case of enormous enlargement of the lower lip cured by operation : Trans. of the Clinical Society,* 1883, vol. XVI, p. 79.

lymphatiques. On n'est malheureusement pas renseigné sur l'origine ni sur la marche de l'affection. Toutefois on ne connaît pas de lésion semblable produite par la syphilis, et d'un autre côté le traitement antisyphilitique a été inefficace; il ne paraît pas probable qu'il s'agisse d'une affection simplement consécutive aux accidents de la syphilis buccale. Mais ce n'est qu'en raisonnant par analogie qu'on peut, en l'absence de renseignements positifs, admettre l'hypothèse d'une affection d'origine congénitale. L'âge du malade ne serait pas une objection, témoin le fait précédent de Dhoste.

### LYMPHANGIOME DE LA LANGUE OU MACROGLOSSIE

La langue est le terrain privilégié du lymphangiome congénital. L'hypertrophie congénitale de la langue est déjà décrite par les anciens auteurs, qui font des récits étranges des faits qu'ils ont observés. Gaspar Peucer (1607) avait vu des enfants « venir au monde avec la langue hors de la bouche et pendante sur le menton comme celle d'un veau récemment égorgé : de là le nom de *lingua vituli* ». Zacchias a observé à Rome (1628) un nouveau-né fort bien constitué qui avait la langue d'une longueur au moins de trois travers de doigt. Scaliger parle d'un homme ayant une langue si grosse, qu'il n'ose en donner les dimensions de peur d'être taxé de mensonge. Thomas Bartholin rapporte l'observation publiée par un autre auteur d'une jeune personne dont la langue était grosse comme le bras : on put lui en retrancher une partie avec succès; il cite aussi le cas d'un enfant dont la langue, d'abord plus grosse que celle des autres enfants, acquit plus tard le volume d'une langue de veau de six semaines, ce qui ne l'empêchait pas de parler assez bien, quoiqu'il eût la voix un peu rauque [1].

A partir du commencement de ce siècle, les descriptions

1. Cet historique ancien est emprunté à la thèse de Gauquelin, *Étude de la mégaloglossie,* Paris, 1882.

sont plus exactes. On étudie la marche et les complications cliniques, et surtout on se préoccupe du traitement. Mirault (d'Angers) père fit, en 1813, l'extirpation d'une langue procidente depuis l'enfance, en la divisant transversalement en trois parties au moyen de trois ligatures. Dans ce cas, les dents de la mâchoire inférieure étaient entièrement renversées, et la lèvre inférieure avait pris un développement si considérable, que pour y remédier Mirault en enleva un lambeau en V. La guérison fut complète[1].

L'hypertrophie congénitale de la langue, désignée encore par les noms de *procidence* ou *prolapsus de la langue,* de *macroglossie,* a une structure qui n'a pu être déterminée que par l'histologie. Virchow[2] y a reconnu l'existence d'espaces caverneux étrangers au système sanguin et contenant des éléments lymphatiques. Dans les deux cas examinés par lui, « l'affection congénitale consistait en une espèce d'éléphantiasis partiel où les vaisseaux lymphatiques paraissaient avoir pris une part essentielle : ce qui rapprochait l'altération de la forme kystique des tumeurs éléphantiasiques congénitales. Il y avait une augmentation considérable du tissu conjonctif interstitiel qui entourait de petites cavités renfermant elles-mêmes des cellules lymphatiques; de plus, les glandes lymphatiques sous-maxillaires avaient éprouvé une sorte de transformation kystique. » Les recherches ultérieures ont confirmé la description et l'interprétation de Virchow.

Si l'origine congénitale a pu paraître douteuse pour un certain nombre de lymphangiomes des lèvres et surtout des paupières, il ne peut y avoir aucun doute en ce qui concerne le lymphangiome lingual. Son existence est à peu près toujours constatée directement dès le moment de la naissance, soit parce que déjà la langue est en prolapsus, soit parce que la diffi-

1. Mirault, cité par Boyer, *Traité des maladies chirurgicales,* 4e édit., t. VI, p. 321.
2. Virchow, *Traité des tumeurs*, t. III, p. 293, traduction française.

culté de la succion provoque un examen de la bouche et fait découvrir le volume anormal de cet organe. Dans les cas les plus légers, où l'hypertrophie, peu marquée, ne produit, au moins primitivement, aucun trouble fonctionnel appréciable, la bouche est seulement entr'ouverte. En général la succion est difficile et exige des précautions particulières. La déglutition elle-même se fait péniblement ; il faut que les aliments soient portés assez loin dans la bouche.

Le prolapsus apparaît donc soit dès la naissance, soit plus tard. La portion de langue qui fait hernie se recouvre de croûtes, de gerçures et d'exulcérations saignantes. Les papilles s'hypertrophient et prennent un aspect granuleux. Le volume de la langue procidente, variable selon les cas, peut, comme l'a vu Delpech, dépasser dix fois le volume normal, et la partie extérieure mesurer jusqu'à huit centimètres de longueur et quinze centimètres de circonférence (Gayraud). C'est alors qu'elle pend jusqu'au-dessous du menton, comme la *lingua vitulina* dont parle Peucer. La consistance est dure et rappelle celle du lymphangiome des lèvres. On a noté des battements artériels indiquant une vascularité exagérée, et la présence de vaisseaux variqueux. Nous reviendrons plus loin sur ce fait.

Un sillon souvent ulcéré se creuse par compression au niveau du bord alvéolaire, et, d'autre part, le bord alvéolaire lui-même se déforme avec le temps ; les dents incisives se dévient en avant, et la lèvre inférieure, se renversant en bas, forme une gouttière moulée sur la portion procidente de la langue. La portion intra-buccale de cet organe, peu modifiée dans son aspect, subit un certain degré de traction qui a pour effet d'entraîner en avant les amygdales, les piliers et le voile du palais, et d'élever l'os hyoïde avec le larynx. Ce changement de forme explique les difficultés de la déglutition. Les grosses molaires, déchargées de la pression réciproque qu'elles se transmettent normalement d'un maxillaire à l'autre, émergent peu à peu de leurs alvéoles et finissent par acquérir à la

longue une hauteur considérable. Il est inutile d'insister sur les troubles de la parole, car celle-ci est tout à fait empêchée ou à peine intelligible, ni sur la physionomie hébétée des sujets.

La macroglossie est le plus souvent une lésion diffuse qui s'étend à toute l'épaisseur de la langue, au moins dans sa partie antérieure. Cependant nous avons observé un cas de macroglossie unilatérale (V. obs. LXXXII, p. 673).

En général l'altération hypertrophique est limitée à la langue et même à la région antérieure de cet organe, si toutefois nous nous en rapportons à l'examen que nous avons fait d'une pièce anatomique doublement intéressante (V. obs. LXXXIV, p. 674). Dans ce cas, la partie horizontale était lymphangiectasique, tandis que la portion verticale de la langue avait conservé sa structure normale. De plus, l'enfant présentait un lymphangiome kystique du cou. C'est donc un de ces faits où le même sujet offre à la fois les deux formes anatomiques du lymphangiome.

Dans la plupart des cas on n'indique pas la limite où cesse la tuméfaction dans la langue; on sait toutefois que l'altération anatomique est le plus souvent limitée à la langue lorsque l'affection a débuté par cet organe. On doit cependant en excepter les faits d'hypertrophie congénitale très étendue de la face, et on verra dans la suite les rapports des lymphangiomes localisés avec l'éléphantiasis diffus unilatéral de la face ou du corps tout entier.

On trouve parfois dans le lymphangiome lingual une altération des ganglions sous-maxillaires sur la nature de laquelle il serait intéressant d'être fixé. Virchow a constaté que les glandes sous-maxillaires éprouvent une sorte de transformation kystique. Un engorgement des ganglions lymphatiques a été également noté par Variot[1] et par de Larabrie[2]. Le fait

1. Variot, *Recherches anatomiques sur un cas de macroglossie : Journal de l'anatomie,* 1880.

2. De Larabrie, *Contribution à l'étude de l'hypertrophie congénitale de la langue,* thèse de Paris, 1882, observations, p. 28 et p. 37.

complexe qui nous a montré réunis sur le même sujet un lymphangiome lingual et un lymphangiome kystique du cou, nous a permis aussi de constater, par la dissection, la présence de ganglions tuméfiés en arrière de la masse kystique sous-jacente au plancher de la bouche. La nature de ces engorgements ganglionnaires n'est pas déterminée avec précision. Une ulcération sur une langue en prolapsus, une suppuration diffuse de la langue, comme chez notre sujet, peuvent expliquer ces adénites sous-maxillaires, et d'autre part, étant donnée la nature lymphatique des lacunes du tissu lingual, on comprend que les ganglions puissent être altérés par propagation de la lymphangiectasie, en dehors de toute complication inflammatoire.

## ANATOMIE PATHOLOGIQUE DES LYMPHANGIOMES

Les lymphangiomes circonscrits des différentes régions de la face sont reliés entre eux par un caractère commun de structure, à savoir la présence d'espaces lymphatiques anormaux de formation nouvelle ou provenant de la dilatation des lymphatiques existants. Virchow[1] a démontré cette altération spéciale dans la macroglossie, et sa description a été confirmée par les examens de Maas[2], Gies[3], Winiwarter[4], Rose[5], Variot[6], de Larabrie[7]. Nous l'avons vérifiée dans le seul cas que nous ayons eu l'occasion d'examiner (V. obs. LXXXIV). La même démonstration a été faite pour la macrocheilie par Billroth, puis par Gran-

1. Virchow, *Archiv f. path. Anat.*, 1854, t. VII, et *Traité des tumeurs*, traduction française, t. III, p. 292, et t. IV, p. 185.
2. Maas, *Schmidt's Yahrbucher der gesamm. Med.*, 1867, t. CXLIII et CXLIV.
3. Th. Gies, *Archiv f. Klin. Chir.*, 1873, Bd. XV, s. 640, et *Archives gén. de méd.*, 1874, t. XXIV, p. 109.
4. Winiwarter, *Archiv f. Klin. Chir.*, 1874, Bd. XVI ; *Archives gén. de méd.*, 1874, t. XXIV, p. 235.
5. Rose, *Corresp. Bl. f. Schweiser Aerzte*, 1880, p. 718.
6. Variot, *Journal de l'anatom.*, 1880.
7. De Larabrie, *de l'Hypertrophie congénitale de la langue*, thèse de Paris, 1882.

cher et par nous-mêmes; pour l'hypertrophie des paupières, par Th. Beck, Walsberg et Teillais. Donc, qu'il s'agisse d'un fragment de paupière, de lèvre ou de langue, une coupe offre à l'œil nu un aspect homogène, aréolaire, à fines mailles. Au microscope on constate que les espaces de forme irrégulière, assez analogues en cela à ceux de l'angiome caverneux, sont vides ou remplis par des coagula fibrineux contenant des globules blancs et d'autres fois un mélange de globules blancs et de globules rouges, ceux-ci en petit nombre. Ces espaces sont creusés dans le tissu cellulaire sous-cutané, dans les intervalles interfasciculaires des muscles de la langue, de la lèvre et de la paupière. Le tissu conjonctif est en même temps sclérosé, épaissi ; il peut présenter en certains points des amas de cellules jeunes.

L'état des muscles a été l'objet de nombreuses discussions. La présence de cellules arrondies au contact des faisceaux musculaires avait fait croire d'abord à une production nouvelle de fibres musculaires; mais ce n'est qu'une interprétation. Plusieurs fois on a cru trouver cependant une hypertrophie du tissu musculaire. Variot la signale encore, et pourtant la question doit être réservée.

La peau n'est ordinairemeut pas altérée, et nous avons reconnu que la muqueuse de la lèvre était intacte (V. obs. LXXX). Au contraire, la muqueuse linguale est épaissie, les papilles sont hypertrophiées, et l'épithélium est également plus épais sur la partie procidente de la langue.

L'état des vaisseaux sanguins mérite une mention spéciale. Ils sont assez rares d'habitude et ne présentent aucune altération spéciale : telle est la règle ordinaire. Cependant Variot et de Larabrié ont trouvé, à côté de lacunes ne renfermant que des leucocytes, d'autres espaces caverneux contenant du sang pur sans mélange de caillots fibrineux ni de globules blancs. Les globules sanguins ayant leur aspect absolument normal, sans trace d'irrégularité de contour ni de désintégration, de Larabrie en

a conclu que le sang ne pouvait pas provenir d'une irruption dans les lacunes lymphatiques, attendu que dans cette hypothèse les globules sanguins devraient être altérés et mélangés à des éléments lymphatiques, ce qui n'a pas lieu. Aussi doit-on admettre d'après lui que les lacunes remplies de sang normal pur appartiennent au système vasculaire sanguin. Il y aurait donc, dans le cas étudié par de Larabrie, un mélange de lacunes lymphatiques et de lacunes sanguines, autrement dit une combinaison intime de l'angiome et du lymphangiome.

Ce fait n'a pas été confirmé, croyons-nous, et d'autre part nous avons eu l'occasion d'observer, dans le lymphangiome kystique, des cavités en voie de formation, ne contenant que des globules sanguins non altérés. Et cependant ces cavités sanguines possédaient la même texture, le même épithélium, que les cavités renfermant les éléments ordinaires des cavités kystiques. En outre, on comprendrait difficilement qu'à côté de prétendues cavités sanguines indépendantes il n'y en eût pas qui restassent en communication avec les vaisseaux sanguins, ce qui se traduirait en clinique par des signes particuliers et autres que ceux du lymphangiome. C'est ce qui a lieu dans les faits où l'observation a montré l'association de l'angiome et de l'hypertrophie congénitale, de même que celle des kystes séreux congénitaux ou lymphangiomes kystiques avec l'angiome proprement dit; la tumeur présente une réductibilité partielle.

On croyait même jusqu'ici que les kystes séreux rencontrés dans certains angiomes provenaient d'un processus curatif qui isolait certaines lacunes sanguines; mais on comprend que si le lymphangiome et l'angiome sont associés primitivement dans une région du corps, une nouvelle pathogénie des kystes séreux vienne se substituer d'elle-même à la théorie ancienne de la transformation de l'angiome. Bickersteth, Holmes Coote, Laboulbène, P. Broca, avaient pensé que l'angiome pur se transforme en une masse polykystique par le cloisonnement et

la séparation définitive des espaces caverneux dans lesquels le sang circule librement. Cela suppose un travail préparatoire que les faits n'ont pas encore établi sans conteste ; mais l'explication se simplifie si l'on admet une forme mixte d'emblée, c'est-à-dire un mélange d'angiome sanguin et de lymphangiome, les kystes n'étant alors qu'une dilatation des grands espaces lymphatiques.

C'est à la face qu'on a observé un certain nombre d'exemples de la prétendue transformation kystique de l'angiome, et il n'est pas inutile, dès lors, de rappeler quelques-uns de ceux qui ont été invoqués à l'appui de la théorie. Une tumeur érectile artérielle de la racine du nez, dont l'observation est rapportée par Costilhes[1], fut traitée succesivement par les caustiques, par les sétons, et enfin extirpée ; on y trouva un tissu formé d'une foule de vésicules hydatiformes communiquant sans doute entre elles, et dans quelques points ces vésicules étaient plus considérables. Un autre exemple de tumeur kystique, recueilli par Laboulbène dans le service de Laugier, se rapporte à un jeune homme de vingt et un ans. C'était une tumeur érectile datant de la naissance et restée stationnaire jusqu'à seize ans ; elle s'était ensuite accrue d'une manière sensible. Après avoir été cautérisée avec l'acide nitrique et traversée par deux sétons, elle fut enlevée par Laugier. Elle était composée de tissu fibreux, de tissu graisseux et de vésicules kystiques à contenu clair, translucide et huileux. Il faut noter que la peau de la paupière était, depuis la naissance, le siège d'une tache rouge. On avait porté le diagnostic de tumeur érectile veineuse ; or, en faisant l'opération, on trouva une tumeur très peu vasculaire, mais kystique. Laboulbène[2] et P. Broca[3] ont reproduit

1. Costilhes, *Du Nævus maternus et des tumeurs érectiles : Revue médicale*, 1851, p. 324.

2. Laboulbène, *Sur le Nævus en général et sur une modification particulière et non décrite, observée dans un nævus de la paupière supérieure*, thèse de Paris, 1854, n° 38, obs. p. 35.

3. P. Broca, *Traité des tumeurs*, t. II, p. 200 et suiv.

quelques autres faits d'angiomes avec kystes séreux observés par Bickersteth et Holmes Coote sur différentes régions, et les ont invoqués à l'appui de l'hypothèse de la transformation kystique des vacuoles sanguines.

Nous avons trouvé deux exemples d'angiomes de la langue avec kystes : l'un de Baldy[1], l'autre, plus récent, de Bryant[2]. Le premier est rapporté avec de curieux détails. Baldy fut appelé près d'une femme pauvre, qui fut heureusement délivrée d'un enfant mâle présentant le remarquable aspect suivant : la bouche était distendue à ses extrêmes limites et mise dans l'impossibilité de se fermer, par suite de la présence d'une grappe de tumeurs de différentes largeurs, situées sur les parties moyenne et supérieure de la langue. Elles occupaient la plus grande partie de cette surface et y faisaient une saillie notable. Elles offraient, par leur aspect, une ressemblance surprenante avec une grappe de raisin non seulement par leur forme, mais aussi par leur surface d'un jaune gris, recouverte d'une pellicule délicate. La similitude était encore rendue plus grande par ce fait que les vésicules globuleuses décroissaient en volume suivant la disposition particulière aux grappes de raisin.

La tumeur fut enlevée six heures après la naissance, et il n'y eut qu'un très léger écoulement sanguin. Quelques jours après, l'enfant pouvait prendre le sein, et la guérison était complète. Le même enfant portait une excroissance cutanée attachée à la partie supérieure du thorax et ayant le volume et la couleur des appendices cervicaux du dindon. Malheureusement la structure de la tumeur enlevée n'est même pas indiquée.

Dans le cas de Bryant, une petite fille porte pendant sa première enfance un nævus de la langue entièrement caractéristique. Cet organe a l'aspect et donne la sensation d'une

1. Baldy, *Case of singular nævus maternus, London medical and physical Journal,* 1827, t. LVIII, p. 48.

2. A. Bryant, *the Surgical Affections of the tongue : Guy's Hospital Rep.,* 1882, t. XLI, p. 101 et 147, obs. III.

éponge vasculaire; il est tuméfié dans son ensemble, et de larges veines se dessinent sur ses faces; la masse se réduit par la pression des doigts. A six ans la tumeur se modifie rapidement, perd son état spongieux, devient ferme, plus dure en certains points qu'en d'autres, et revêt l'aspect d'une agglomération de verrues vésiculeuses remplies de liquide clair ou sanguinolent. A l'âge de dix ans, la dégénérescence kystique étant fort avancée, mais limitée à la partie supérieure de la langue, un gonflement incolore apparaît à la région sous-maxillaire droite, vers l'angle sous-maxillaire, et en bas sur le cou. Croyant à des kystes en ce point, Bryant pratique l'extirpation de la tumeur sous-maxillaire et ne trouve que de l'œdème du tissu cellulaire sans kystes; la langue seule est kystique. L'auteur insiste sur ce point qu'on ne peut méconnaître l'origine de l'affection dans un nævus. Rien, en effet, n'y contredit, mais rien non plus ne démontre que les kystes agglomérés, qui, par leur développement, semblent avoir fait disparaître les dilatations des vaisseaux sanguins, proviennent de ces vaisseaux sanguins eux-mêmes. Tout porterait plutôt à penser que l'hypertrophie linguale était due primitivement à des ectasies isolées, les unes sanguines, les autres lymphatiques. Nous réunirons plus loin de nombreux arguments en faveur de l'origine lymphatique des kystes séreux congénitaux, accompagnés ou non d'angiomes.

## ÉTUDE CLINIQUE DES LYMPHANGIOMES DE LA FACE

Les tumeurs congénitales lymphangiectasiques se présentent avec les mêmes caractères généraux sur toutes les régions de la face où nous venons de les examiner. Sans doute il y a des différences dans le tableau clinique et surtout dans les signes physiques de la tumeur. Mais ces différences tiennent à la disposition anatomique de la région où l'affection se localise, et nullement à sa nature. L'hypertrophie congénitale, en

effet, a une physionomie propre aux paupières, aux lèvres, à la langue, et elle y entraîne des troubles fonctionnels spéciaux ; mais elle n'en est pas moins partout essentiellement la même. La congénitalité apparaît avec évidence à la langue et aux lèvres : sur le premier de ces organes, l'augmentation de volume est le plus souvent frappante à la naissance ; sur la lèvre inférieure, le fait est moins net dans quelques observations, comme celle de Dhoste, où, pendant l'enfance, la lèvre était seulement un peu plus volumineuse. La même obscurité entoure encore davantage l'origine du lyphangiome palpébral ; là, il est exceptionnel que l'affection se soit montrée évidente à la naissance (Beck, Walsberg) ; elle paraît presque toujours acquise, et on l'a attribuée à des circonstances extérieures, surtout au traumatisme. On pourrait invoquer pour le lymphangiome le mode d'évolution propre à d'autres tumeurs manifestement congénitales et qui cependant ne deviennent apparentes que dans un âge assez avancé, comme la plupart des kystes dermoïdes ; mais ces vues, appliquées aux hypertrophies congénitales, seraient tout à fait hypothétiques. On n'a, du reste, pas besoin de réclamer l'appui des faits douteux, car les exemples de lymphangiomes congénitaux sont plus que suffisants pour établir que la congénitalité est la règle.

L'hérédité ne paraît jouer aucun rôle ; on l'a recherchée un grand nombre de fois sans résultat probant. L'affection est donc propre au sujet affecté, et elle ne lui est pas transmise par succession directe ou indirecte. C'est du moins ce qui découle de l'enseignement des faits.

Les hypertrophies congénitales de la face constituent presque toujours des masses dures, élastiques, irréductibles et peu dépressibles. Leurs limites, quoique assez nettes en certains points, comme à la lèvre supérieure, ne sont jamais aussi fixes que celles que l'on assigne aux tumeurs bénignes, comme le fibrome et les kystes uniloculaires. Ces productions, en effet, même lorsqu'elles paraissent le mieux circonscrites, ne sont

jamais encapsulées. Le lymphangiome se continue par sa périphérie avec les tissus sains, sans séparation, sans membrane isolante ; durant son accroissement, ce caractère n'est pas modifié. Le lymphangiome palpébral s'étend lentement vers la joue lorsqu'il est abandonné à sa marche naturelle. Celui des lèvres accuse la même tendance, mais à un moindre degré. L'affection reste en général limitée aux lèvres ou même à une portion de ces organes. Le fait de Dolbeau est fort remarquable en ce sens que l'altération s'arrêtait exactement sur le sillon labio-génien ; mais le sujet était un enfant. Le malade dont le cas est rapporté par Dhoste, un adulte, avait la lèvre inférieure atteinte en totalité ; la lèvre supérieure commençait à se prendre. Sur un de nos sujets, la joue et les deux lèvres étaient prises presque en entier (V. fig. 65). A la langue, le lymphangiome est en général limité à une portion de cet organe. Les faits de Weisser et de Passauer, que Virchow[1] considère comme des cas de macroglossie compliquée d'hypertrophie de la joue, du nez, de la tempe, etc., se rapportent à un type pathologique voisin, mais différent, à l'hypertrophie unilatérale. Une coïncidence beaucoup plus importante est celle de la macroglossie ou lymphangiome caverneux lingual avec les kystes séreux ou lymphangiomes kystiques du cou. Nous en rapportons un exemple d'autant plus remarquable que les deux états se continuent et qu'on passe directement de l'un à l'autre (V. obs. LXXXIII). Ce fait sert à démontrer l'identité de nature et d'origine de ces deux groupes morbides.

L'accroissement des lymphangiomes faciaux est très lent et semble procéder par poussées correspondant à certains âges. Dans les premiers temps qui suivent la naissance, la macroglossie se développe souvent avec rapidité ; la langue, contenue d'abord dans la bouche, ne tarde pas à faire issue à l'extérieur. En quelques mois, quelques années, le prolapsus atteint

1. Virchow, *Traité des tumeurs*, t. IV, p. 188.

les dimensions monstrueuses que nous avons signalées ; à la puberté, l'accroissement du lymphangiome se montre de nouveau plus actif. Plus tard la tumeur augmente très lentement et d'une manière insensible, ou elle reste stationnaire. Telle est, du moins, la marche du lymphangiome de la langue et des lèvres. On a vu que les tumeurs éléphantiasiques des paupières, observées dans un âge avancé, continuent à s'accroître avec lenteur; mais ce sont ces cas dont l'origine est discutable. Malgré un début lointain, rien ne démontre que la tumeur existât à la naissance ou dans l'enfance même, sous la forme d'une simple augmentation de volume mise sur le compte d'une variété de conformation. On peut le supposer, comme aussi on peut prétendre également que les traumatismes accidentels ou opératoires, invoqués comme cause de l'affection, n'ont fait autre chose que provoquer l'activité d'une lésion minime et méconnue, à l'état latent en quelque sorte. Mais lorsqu'il s'agit de faits rares, anciens et incomplètement étudiés, les déductions qu'on en tire en un sens quelconque doivent être très réservées.

Quelles que soient l'ancienneté et l'étendue des lymphangiomes congénitaux de la face, ce ne sont toujours que des lésions locales, n'entraînant que des troubles locaux et non susceptibles de produire une infection de l'organisme ; le lymphangiome est essentiellement bénin. Les complications qu'on observe, à part les déformations secondaires, sont surtout de nature inflammatoire : ce sont des conjonctivites et un état granuleux de la conjonctive exposée au contact de l'air; ce sont aussi des gerçures, des ulcérations, des inflammations de la muqueuse des lèvres et de la langue, par suite encore de l'exposition de ces parties à l'air extérieur et de diverses irritations mécaniques.

Malgré tous ces accidents souvent fort pénibles, malgré des troubles fonctionnels parfois sérieux, les lymphangiomes des paupières, des joues, des lèvres et de la langue appellent

surtout l'attention, après la première enfance, par la difformité désagréable et plus ou moins choquante de la figure des sujets. La vie n'est jamais menacée, même lorsqu'il s'agit de macroglossie. On cite le cas d'une femme de Leyden qui vécut jusqu'à quatre-vingts ans avec une macroglossie énorme; elle avait été traitée à diverses périodes de sa vie par plusieurs médecins de l'époque. Pendant de longues années elle avait caché sa tumeur linguale dans un étui d'argent.

### DIAGNOSTIC DES LYMPHANGIOMES DE LA FACE

Lorsque le lymphangiome des paupières, des lèvres ou de la langue revêt sa forme typique, on ne peut le méconnaître : l'aspect particulier de la tuméfaction, qui rappelle une hypertrophie de la région atteinte, la consistance élastique des tissus, l'absence de réductibilité et de battements, la couleur normale de la peau et des muqueuses, sont autant de caractères propres qui ne laissent aucune place au doute.

Les seules affections congénitales qui puissent avoir une certaine ressemblance avec les tumeurs lymphatiques sont les angiomes. Encore ces dernières productions sont-elles presque toujours faciles à distinguer par la coloration de la peau ou des muqueuses, par la mollesse et la réductibilité des parties tuméfiées. Les angiomes circonscrits surtout ont des caractères tranchés; mais l'angiome est parfois aussi étendu et aussi volumineux que le lymphangiome. Il peut former une tumeur diffuse occupant les paupières et s'étendant dans les régions voisines sur une plus ou moins grande largeur : le front, la tempe, la joue.

L'angiome de la langue, habituellement limité à une portion de cet organe, revêt aussi quelquefois la forme diffuse, et il en est de même aux lèvres. Mais les tumeurs érectiles ont une consistance spongieuse toute différente de la dureté élastique des tumeurs lymphatiques; elles n'ont pas, sauf exception,

une localisation régulière sur les parties libres des paupières, des lèvres, de la langue, comme cela est si fréquent dans le lymphangiome. Enfin la coloration rouge de la peau et des muqueuses, la dilatation veineuse périphérique, ainsi qu'une certaine réductibilité de la tumeur qu'on obtient par une compression soutenue, ne laissent pas de doute sur la nature de l'affection. Il ne peut y avoir hésitation que lorsque la peau est intacte, fait sinon rare, du moins peu fréquent dans l'angiome. Chez l'enfant dont il a été question précédemment, qui portait une hypertrophie congénitale de chaque joue, le diagnostic d'angiome aurait pu se présenter à l'esprit, d'autant plus que de petits nævi bien caractérisés existaient sur le front et sur le cuir chevelu; toutefois la dureté et la symétrie de la tuméfaction, l'absence d'altération de la peau et de la muqueuse buccale, l'absence de battements, ne permettaient pas de se tromper.

Lorsque le lymphangiome coexiste avec l'angiome proprement dit, on arrive assez bien à faire la part des deux espèces d'altérations : les signes de l'angiome s'ajoutent à ceux de l'hypertrophie ; mais s'il y avait une de ces combinaisons qui ne sont pas encore d'ailleurs définies, comme un mélange intime d'ectasies sanguines et d'ectasies lymphatiques, on ne voit pas quelles sont les données cliniques qui permettraient de faire un diagnostic précis. La présence des kystes séreux dans le lymphangiome lingual donne à la langue un aspect lobulé en grappe, qui paraît avoir été caractéristique dans les deux cas cités de Baldy et de Bryant.

Enfin on sera quelquefois dans l'embarras pour fixer l'origine congénitale ou accidentelle de certains lymphangiomes. Le malade de D. Colley avait eu à quatorze ans des accidents certains de syphilis buccale, et son hypertrophie des lèvres fut traitée par le mercure et l'iodure de potassium sans aucun résultat. L'examen de la partie enlevée par l'opération révéla qu'elle avait la structure du lymphangiome. En présence de cas pareils, ou plutôt toutes les fois qu'on observera un lym-

phangiome de la face ou d'ailleurs, on devra rechercher avec attention si le sujet n'a pas présenté dans sa première enfance des traces indiquant une origine congénitale.

### LYMPHANGIOMES KYSTIQUES DU COU

On a vu qu'à la face le lymphangiome affecte toujours, sauf quelques rares exceptions, la forme réticulaire ; au cou, c'est la forme kystique qu'on observe constamment. La face est le terrain classique des hypertrophies lymphangiectasiques ; le cou est celui des kystes. On ne saurait, quant à présent, donner aucune raison particulière permettant d'expliquer ces états différents dans deux régions voisines.

Les lymphangiomes kystiques se rencontrent sur les points les plus divers des régions cervicales ; toutefois à la nuque ils sont exceptionnels, et on en cite seulement quelques cas. Després[1] a observé sur un fœtus de quatre à cinq mois un énorme kyste multiloculaire étendu depuis la fontanelle postérieure jusqu'à la huitième ou neuvième vertèbre dorsale. Cette tumeur n'avait aucune connexion avec le crâne ni avec le rachis, et elle était sous-cutanée.

Macdonald a rencontré chez un nouveau-né un kyste séreux étendu depuis la nuque jusqu'à l'épaule gauche. Ce kyste, traité par des ponctions successives, finit par suppurer ; l'enfant mourut au troisième mois avec des symptômes de méningite. La cavité du kyste était uniloculaire, mais pourvue de cloisons fibreuses incomplètes ; elle n'avait rien de commun avec la cavité crânienne.

En règle générale, les kystes lymphatiques congénitaux siègent à la partie antéro-latérale du cou, et ils occupent les régions parotidienne et sus-hyoïdienne, le plancher de la bouche, enfin la région carotidienne et le creux sus-claviculaire. S'ils sont

1. Desprès, *Kyste congénital de la partie médiane et postérieure du cou : Bull. de la Soc. anatom.*, 1866, p. 59.

volumineux, ils envahissent plusieurs de ces régions à la fois, occupant la moitié latérale du cou et passant même d'un côté à l'autre. En haut, certaines tumeurs gagnent la face, la cavité buccale, la langue, ou font irruption dans la tête par la région de la nuque ; en bas, elles descendent sur le thorax et même sur l'abdomen. Environnant superficiellement le cou comme d'un

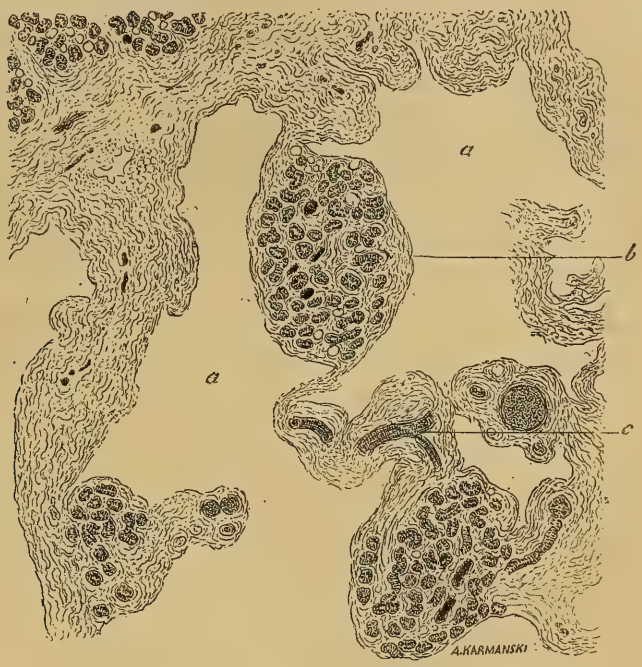


Fig. 67. — Lymphangiome kystique multiloculaire ayant envahi la parotide. — *a*, *a*, grandes cavités kystiques. — *b*, lobule glandulaire isolé dans la cloison qui sépare ces deux cavités. — *c*, artériole.

manchon formé de grosses bosselures irrégulières, elles envoient des prolongements profonds autour des vaisseaux ou des organes du cou, du pharynx, de la trachée, de l'œsophage. Il en est qui pénètrent dans le médiastin, jusque dans le péricarde, comprimant plus ou moins la trachée, les bronches, les nerfs et les gros vaisseaux. Tel kyste va du cou dans l'aisselle en passant sous la clavicule et en suivant les vaisseaux. Tel autre passe du creux sus-claviculaire dans le dos en s'insi-

nuant sous l'omoplate, qu'il soulève et qui repose sur lui comme sur un coussinet.

Les organes du cou en rapport avec les kystes sont en général peu altérés. Les glandes salivaires sont simplement refoulées, et chez un de nos sujets la tumeur kystique, allant de la base de la langue à la partie moyenne du cou, avait notablement déplacé en arrière la glande sous-maxillaire, qui avait son aspect normal et n'était nullement atteinte par le lymphangiome. Nous avons cependant vu un cas où la parotide était partiellement atteinte ; les lobules glandulaires se trouvaient séparés par des espaces lymphatiques caverneux (fig. 67).

Le corps thyroïde est toujours indépendant de la tumeur, et l'on ne comprend guère qu'on ait pu faire naître l'affection dans cet organe.

Lorsque la tumeur occupe la région du sterno-mastoïdien ou le creux sus-claviculaire, elle est profonde et affecte, en général, des rapports assez étroits avec les gros vaisseaux. Les parois de certaines loges adhèrent ou se confondent avec la gaine vasculaire, et on a vu la jugulaire entièrement comprise dans la masse kystique ; on a dû réséquer ce vaisseau pour faire une extirpation complète du kyste. Les mêmes rapports inextricables ont été observés avec la veine sous-clavière, qu'on n'a pas pu retrouver dans l'épaisseur de la tumeur.

Les nerfs sont d'habitude parfaitement isolés et ne sont comprimés ou altérés que très exceptionnellement.

## ANATOMIE PATHOLOGIQUE

Nous serons brefs sur la structure des kystes eux-mêmes, ce sujet ayant été étudié longuement dans le *Traité des Kystes congénitaux*. Certains kystes sont uniloculaires ; mais c'est l'exception. Les tumeurs d'habitude multiloculaires se composent de cavités de tous les diamètres, depuis un grain de chènevis jusqu'à une orange. Wernher en a trouvé plusieurs cen-

taines; il est presque impossible d'en faire l'énumération lorsqu'il s'agit de ces masses kystiques qui remplissent une grande partie du cou. Nous avons compté dans un cas 800 cavités distinctes, et nous étions loin d'avoir examiné toute la tumeur, constituée entièrement par une agglomération d'aréo-

Fig. 68. — Coupe d'une cloison incomplète prominant dans une loge principale et présentant elle-même de nombreuses cavités kystiques.

les et de vésicules de toutes les dimensions. Cette forme n'est pas aussi fréquente que celle où les loges kystiques sont assez volumineuses et en nombre beaucoup moins considérable. Pourtant on ne doit pas oublier qu'alors même que les kystes sont uniloculaires, leurs parois ou les cloisons incomplètes qui s'y trouvent possèdent de nombreux espaces lymphatiques que le microscope découvre dans les coupes, lorsqu'on ne les voit

pas à l'œil nu (V. fig. 68), ce qui revient à dire qu'en réalité il n'y a pas de kystes uniloculaires. Les cavités des kystes multiloculaires sont quelquefois indépendantes ; le plus souvent la plupart d'entre elles communiquent par des orifices de formes et de dimensions très variables. De là un aspect anfractueux que des cloisons incomplètes ou des faisceaux trabéculaires saillants rendent encore plus irrégulier ; l'apparence rappelle parfois celle des cavités du cœur.

La paroi interne des kystes est tapissée par un revêtement

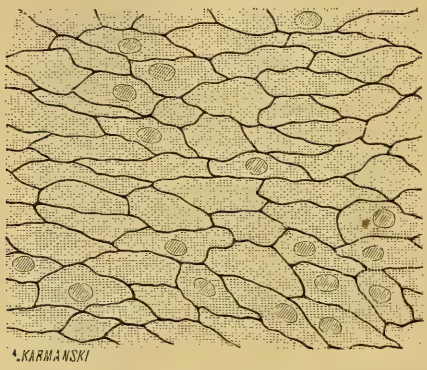


Fig. 69. — Endothélium d'un kyste séreux du cou. Imprégnation au nitrate d'argent.

endothélial dont les cellules, à contours sinueux, ne présentent ni les dentelures ni la conformation découpée en jeu de patience de l'endothélium lymphatique. On trouve cet endothélium dans toutes les loges kystiques, sur les deux faces des cloisons les plus minces, sur les trabécules des grands kystes, sur les parois des kystes secondaires. Les cellules endothéliales sont en général aplaties ; dans les anfractuosités des loges elles peuvent être assez épaisses pour simuler un épithélium cubique ou cylindrique.

Les cloisons et les parois kystiques sont formées par du tissu conjonctif plus ou moins condensé ; en quelques points c'est un véritable tissu fibreux, ailleurs le tissu est lamelleux et très lâche. Certaines tumeurs même présentent une si grande

quantité de tissu jeune qu'on les a décrites sous le nom de cysto-sarcomes.

On rencontre assez souvent des fibres musculaires lisses en nombre très variable et dont la disposition est très irrégulière : tantôt elles sont disséminées sans ordre dans l'épaisseur des cloisons; tantôt, au contraire, elles forment une couche à

Fig. 70. — Lymphangiome kystique multiloculaire du cou. Coupe histologique montrant la multiplicité des loges accessoires dans une cloison qui sépare deux cavités plus importantes.

peu près continue autour de certaines loges kystiques. Mais la présence de ces éléments est loin d'être constante, et sur la même tumeur on en trouve en quelques points et non en d'autres.

Le contenu kystique est, en général, un liquide séreux, d'une transparence parfaite, renfermant une certaine quantité d'albumine. On n'y trouve qu'un petit nombre d'éléments figurés, des leucocytes et des globules rouges. La consistance du liquide peut varier d'un kyste à l'autre, et d'une loge à une

autre dans la même tumeur kystique. Au lieu de sérosité limpide et aqueuse, quelques cavités renferment un liquide filant ou une substance épaisse comme de la gelée de pomme. Ce sont là des exceptions.

L'inflammation de la tumeur amène la formation du pus dans les loges, et l'indépendance qu'elles offrent souvent explique pourquoi la suppuration est partielle et limitée à un certain nombre d'entre elles. L'observation LXXXIII est remarquable à ce point de vue : un kyste du cou y est associé à une lymphangiectasie de la langue. Des incisions faites dans le kyste par l'intérieur de la bouche amenèrent la suppuration de la région; un certain nombre de loges du kyste étaient de véritables abcès. Il y avait aussi une suppuration diffuse infiltrant le plancher de la bouche et la langue. Cependant un très grand nombre de cavités kystiques linguales renfermaient un liquide limpide et clair à côté d'autres remplies de pus.

Enfin le contenu des kystes est quelquefois du sang; nous verrons plus loin quelle en est l'origine et la signification.

*Rapports des lymphangiomes avec les ganglions et les vaisseaux lymphatiques. Nature des kystes séreux congénitaux.*

Les modifications des ganglions et des vaisseaux lymphatiques voisins des lymphangiomes kystiques sont loin d'être constantes, ou plutôt les recherches faites à ce point de vue sont trop peu nombreuses et trop incomplètes pour qu'on puisse en tirer des conclusions légitimes. On a cependant noté dans quelques cas des altérations ganglionnaires, et on a aussi remarqué la coïncidence du lymphangiome kystique avec le lymphangiome réticulaire et caverneux, c'est-à-dire avec le groupe des hypertrophies dites congénitales. On devine déjà l'importance de ce dernier fait, qui permet de suivre dans son développement toute une série pathologique, depuis le lym-

phangiome simple (hypertrophie), jusqu'à ces dilatations monstrueuses des cavités qui constituent les kystes séreux congénitaux (lymphangiomes kystiques).

Nous passerons rapidement en revue ces altérations diverses, qui conduisent à fixer la nature de l'affection, en commençant d'abord par celles des ganglions lymphatiques. Les lésions de ces organes sont signalées dans plusieurs de nos observations, et l'extirpation d'un de ces lymphangiomes (obs. LXXXV) nous a fourni l'occasion d'étudier les rapports intimes des ganglions avec les loges du kyste et d'en faire un examen histologique. Une cavité kystique, de large dimension, étant ouverte et vidée de son contenu séro-sanguin, une inspection attentive de la face interne fit apercevoir plusieurs ganglions saillants dans sa cavité. Parmi ces ganglions, quelques-uns formaient des tumeurs ayant la forme de petites mûres et étaient pédiculés. Un examen histologique fit voir que leurs travées conjonctives présentaient des espaces arrondis, les uns vides, les autres remplis de leucocytes ou de sang, sans parois très distinctes. Les lacunes intra-ganglionnaires semblaient être en communication avec la cavité du kyste à la surface du ganglion. Virchow a déjà indiqué que la dégénérescence lymphangiectasique de la langue se propage quelquefois aux ganglions sous-maxillaires. C'est la même altération ganglionnaire que nous avons étudiée dans les kystes multiloculaires du cou. Elle est certainement d'origine secondaire et consécutive aux formations kystiques, car les ganglions du cou ne sont pas plus le point de départ de la lymphangiectasie kystique que les ganglions sous-maxillaires ne sont le point de départ de la macroglossie. Quelle que soit l'interprétation d'ailleurs, les faits anatomiques sont instructifs en ce qu'ils montrent quels rapports étroits rattachent les kystes aux organes lymphatiques.

L'observation LXXXIV nous a fourni un exemple remarquable de l'association d'un lymphangiome simple lingual et d'un lymphangiome polykystique du cou. Toute la partie an-

térieure de la langue avait subi la transformation lymphangiectasique; la tumeur polykystique occupait la région sus-hyoïdienne jusqu'au larynx, et elle envahissait le plancher buccal en s'étendant dans le tissu conjonctif lâche qui environne la glande sous-maxillaire. Il y avait continuité de tissu entre les deux lésions, ou du moins l'une, celle du cou, se perdait dans le tissu lingual transformé.

Ce fait n'est pas isolé; dans un cas de macroglossie lymphatique étudié par Th. Gies[1], il y avait, en même temps que la lésion de la langue, une tumeur kystique sublinguale qualifiée de grenouillette kystique et attribuée théoriquement à une dilatation des canaux salivaires. Une portion de la tumeur ayant été excisée et examinée au microscope, on y trouva des traînées conjonctives, mais pas d'épithélium. Une observation de Winiwarter[2] est plus caractéristique. Un enfant de quatorze mois, du sexe masculin, atteint de macroglossie congénitale, portait sur le côté gauche du cou une tumeur congénitale kystique dépassant le volume du poing. L'amputation de la langue ayant été faite avec l'anse galvanique et l'enfant ayant succombé le douzième jour après l'opération, on put examiner l'état des choses. La tumeur cervicale se composait d'une agglomération de kystes. « Le moignon de la langue, long de deux pouces, épais d'un pouce et demi et large d'un pouce, remplissait la cavité buccale et laissait à peine passer l'extrémité du petit doigt. Contrairement à l'opinion de Virchow, il était impossible de reconnaître une limite nette entre la macroglossie et la dégénérescence kystique; la première avait envahi la base de la langue. » Le fragment de langue enlevé présentait de nombreux espaces alvéolaires remplis de coagula, de corpuscules sanguins et de cellules lymphatiques; ils étaient placés entre les faisceaux musculaires et vasculaires. Il s'agissait donc bien d'un lymphangiome lingual.

1. Th. Gies, *loco cit.*
2. Winiwarter, *loco cit.*

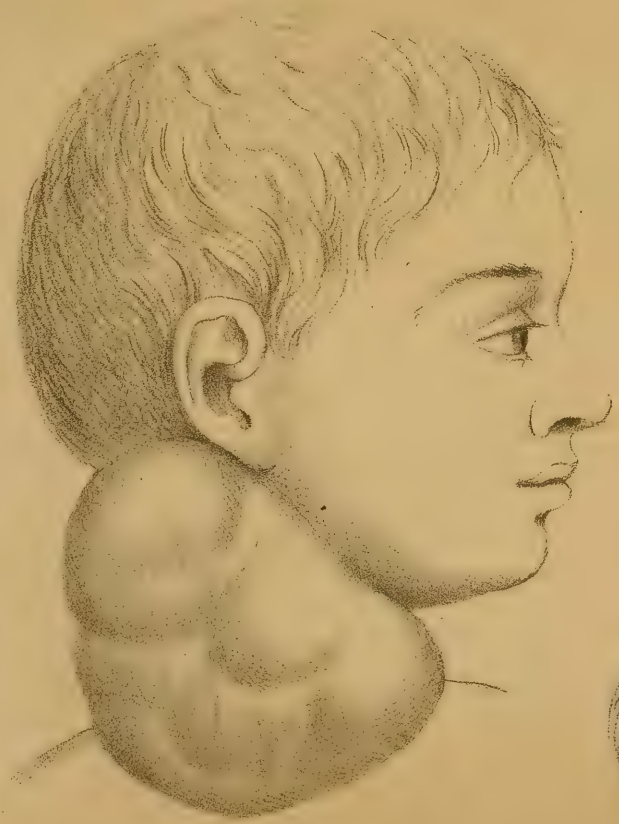

Fig. 1. Lymphangiome kystique du cou (kyste multiloculaire.
Fig. 2. Lymphangiome kystique bilobé (kyste uniloculaire.

Ce sont ces coïncidences de macroglossie et de lymphangiome kystique du cou, ainsi qu'une analogie de structure avec d'autres ectasies lymphatiques telles que la macrocheilie, l'hypertrophie des joues, etc., qui ont permis de faire des rapprochements intéressants et de rassembler des faits méritant d'être mis en série. L'enchaînement de ces faits a conduit à placer dans les voies lymphatiques le développement des kystes séreux ; et, en effet, sans forcer les analogies, sans tenir compte même de cette particularité que les lymphangiomes s'observent surtout dans les régions où les lymphatiques décrivent des coudes et sont exposés à des compressions, comme au cou, à l'aisselle, au pli inguinal, on doit reconnaître que cette doctrine a pour elle une très grande vraisemblance ; elle rattache les unes aux autres des affections fort voisines, entre lesquelles les transitions sont insensibles.

*Rapports des lymphangiomes avec les vaisseaux sanguins. Lymphangiome kystique à contenu sanguin ou hématolymphangiome du cou.*

Il n'est pas rare que le contenu des kystes multiloculaires congénitaux du cou renferme une proportion variable de sang mélangé avec la sérosité ; nous ne parlons pas de la très minime quantité de globules sanguins qu'on trouve au microscope dans un liquide transparent; ce fait n'a pas une grande signification. Mais assez souvent une ou plusieurs loges contiennent du sang en proportion notable. Le liquide est rouge foncé ou franchement sanguinolent; et comme le sang n'est pas altéré d'habitude et qu'il y a peu ou point de caillots, on dit souvent dans les observations, en se basant sur la coloration rouge ou simplement foncée du contenu, qu'on a retiré du sang pur, ce qui n'est pas toujours exact, ainsi qu'il est facile de le vérifier.

La paroi des kystes qui ont un pareil contenu peut conser-

ver sa minceur et sa souplesse normale; mais souvent aussi elle est épaissie, indurée, et offre des traces évidentes d'inflammation chronique.

La présence du sang dans les kystes multiloculaires du cou a fait naître des théories pathogéniques spéciales, qu'on ne

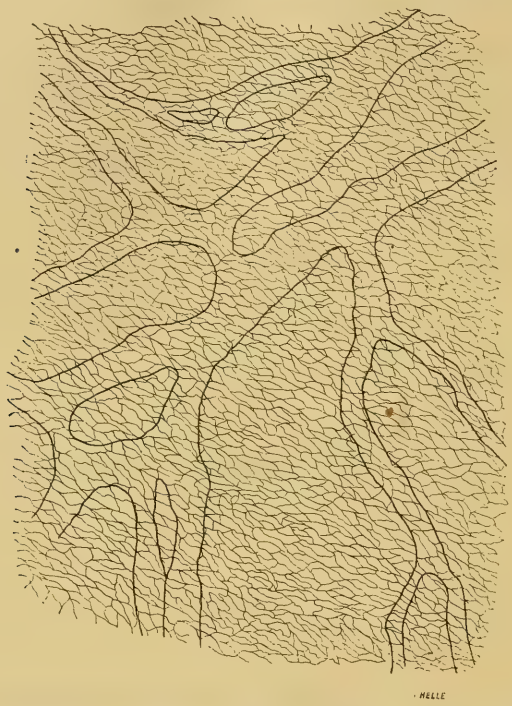

Fig. 71. — Lymphangiome kystique de la région parotidienne. Imprégnation d'argent montrant l'endothélium d'une cavité kystique; au-dessous de lui sont figurés les capillaires sanguins très dilatés.

peut discuter qu'après avoir examiné la disposition, d'ailleurs très variée, des vaisseaux sanguins dans ces tumeurs.

En général les vaisseaux sanguins sont nombreux et assez volumineux à la périphérie des loges du lymphangiome kystique; ils pénètrent dans les parois des cavités et s'y divisent en branches importantes. De très gros capillaires en naissent et viennent former leurs réseaux immédiatement au-dessous de l'endothélium (V. fig. 71). De même on rencontre aussi de gros capillaires dans les bourgeons qui se développent à la

face interne des kystes, et dans quelques cas ces vaisseaux serpentent au milieu de cellules embryonnaires de formation récente, ce qui en rend les ruptures très aisées.

En clinique, la question ne se présente plus avec autant de simplicité, car le lymphangiome kystique du cou se trouve quelquefois associé avec d'autres altérations vasculaires. De là un état complexe, mal défini dans certains cas, confondu avec l'angiome sanguin dans d'autres, qui rend indispensables les développements qui vont suivre; ils comportent l'étude de l'hématolymphangiome et de quelques variétés d'angiome sanguin.

On a signalé les hémorragies comme une des difficultés sérieuses de l'extirpation des kystes multiloculaires; à cet égard, plusieurs éventualités se présentent. Assez souvent l'ablation d'un kyste lymphatique sous-maxillaire se fait sans lésion vasculaire importante, et on ne rencontre que des artérioles et des petites veines qui n'arrêtent en rien la dissection de la tumeur. Dans les régions moyenne et inférieure du cou, l'extirpation complète est plus difficile, en raison des rapports fréquents de la masse kystique avec les gros vaisseaux du cou, spécialement avec la jugulaire interne et avec la veine sous-clavière. La crainte de blesser les gros vaisseaux a fait plus d'une fois laisser au fond de la plaie opératoire des portions étendues de parois kystiques et même des loges entières, s'insinuant entre les vaisseaux. La constitution anatomique du kyste n'indique pas d'ailleurs que la tumeur contienne elle-même de nombreux vaisseaux, et parfois ils y sont, en effet, peu abondants. Mais il n'en est pas toujours ainsi, et dans quelques cas à peine a-t-on mis la tumeur à découvert que d'énormes ampoules bleuâtres viennent frapper la vue. On ne les distingue pas des grosses dilatations veineuses, et on peut prendre un angiome pour un kyste ou réciproquement.

Chez le sujet de l'observation LXXXV, la tumeur étant mise à nu, on voyait à sa partie inférieure une dilatation bleue, très molle, dépressible, dont le contenu paraissait être du sang. On

pouvait croire au premier abord à une énorme ampoule veineuse, et la déchirure de la paroi survenue au cours de la dissection, en laissant écouler un liquide qui avait presque entièrement l'aspect du sang veineux, semblait devoir confirmer cette crainte. Néanmoins la présence de quelques gouttes de graisse et la consistance séreuse spéciale du liquide nous rassurèrent de suite. La volumineuse loge kystique qui fournissait un tel contenu fut évacuée complètement, et immédiatement après l'écoulement s'arrêta.

Un autre sujet nous a, au contraire, offert l'exemple d'un angiome pris pour un kyste. Un jeune garçon de sept ans et demi portait sur le côté gauche du cou une tumeur molle incomplètement réductible, mal limitée profondément et recouverte du reste en partie par le muscle sterno-mastoïdien; la peau n'offrait à sa surface aucune dilatation veineuse, aucun nævus. Le diagnostic de kyste séreux fut posé et l'extirpation décidée. On découvre la tumeur en faisant une incision à lambeaux, et on aperçoit d'abord un tissu aréolaire, érectile, donnant du sang en abondance ; puis on met à nu une poche veineuse sous-musculaire énorme; c'était la tumeur qu'on avait prise pour un kyste. Elle était plus grosse que le pouce et formait une ampoule qu'on pouvait isoler; son ouverture nécessita une ligature latérale[1].

En présence d'un autre cas d'un diagnostic aussi difficile, le docteur Descomps, après avoir posé le diagnostic de kyste séreux du cou, eut la précaution de le confirmer par deux ponctions exploratrices, d'après l'avis que nous lui avions donné. Les deux ponctions fournirent l'une et l'autre un liquide ressemblant à du sang pur ; mais, la tumeur restant affaissée à la suite de ces ponctions et ne reprenant pas en quelques instants son volume antérieur, le diagnostic de kyste se trouva établi. Il était manifeste qu'aucun vaisseau important ne s'ouvrait

1. Ce cas est publié *in extenso* dans le *Traité des Kystes congénitaux*, obs. LXXVII, p. 390.

directement dans la cavité et que le liquide retiré par les ponctions était simplement un liquide mélangé d'une grande quantité de sang, et non du sang veineux pur.

En somme, à côté des lymphangiomes du cou, purs de tout mélange, on rencontre des faits où l'angiome sanguin est associé en proportion plus ou moins grande avec la lymphangiectasie congénitale.

La première variété correspond à un type des mieux déter-

Fig. 72. — Lymphangiome kystique multiloculaire de la région parotidienne. A côté d'une loge vide se voient deux cavités remplies de globules sanguins.

minés ; mais elle offre, comme particularité plus ou moins fréquente, de siéger parfois autour des gros vaisseaux du cou et de fournir des exemples de kystes à contenu sanguin ou mieux sanguinolent. Ces conditions, pour être secondaires, n'en troublent pas moins la physionomie du type à ce point que, si on les méconnaît, on peut facilement croire à l'association de l'angiome sanguin et du lymphangiome, fait relativement rare.

La présence de cavités closes remplies de sang ou d'un liquide sanguinolent à côté de loges à contenu séreux a éveillé

principalement l'attention, et on a voulu considérer ces kystes comme une variété propre, à laquelle on a donné le nom de *kystes sanguins*. Mais, il faut le dire, cette forme mixte a été l'objet d'interprétations si diverses qu'il en est résulté une très grande obscurité dans la question. En réalité, si l'on dégage du débat les cas obscurs, tout en tenant compte de certaines particularités qu'ils peuvent offrir, on se trouve en présence de deux ordres de faits.

Le premier correspond à un groupe naturel formé par l'association d'un kyste congénital, c'est-à-dire d'un lymphangiome kystique avec un angiome veineux ou caverneux proprement dit. Le second comprend les cas de cavités kystiques closes à contenu séreux et sanguin ou tout au moins sanguinolent. Les conditions propres à chacune de ces variétés de tumeurs méritent d'autant plus de nous arrêter qu'il importe de se reconnaître et de délimiter la discussion.

Nous avons cité plus haut deux faits personnels montrant la réunion dans une même tumeur d'un angiome sanguin et lymphatique. Un certain nombre d'exemples semblables ont été décrits par les auteurs, par Lücke[1] et R. Volkmann[2] entre autres. Au premier abord ils semblent appuyer l'opinion qui fait développer les kystes congénitaux aux dépens de l'appareil circulatoire. Avec Holmes Cootes, Cruveilhier, P. Broca, on pourrait, en effet, les considérer comme des kystes vasculaires formés au sein de tumeurs érectiles dont certaines portions auraient cessé de communiquer avec la circulation générale pour s'isoler et donner lieu à des kystes. Le contenu subirait des modifications variées, jusqu'à devenir séreux.

Dans la théorie, l'angiome a précédé le kyste. Or, il est facile de donner une interprétation différente à la modification

1. Lücke, *Virchow's Archiv*, XXXIII, p. 336; d'après Virchow, *Traité des tumeurs*, t. IV, p. 76.

2. R. Volkmann, *Blutcysten und cavernose Angiome : Archiv f. klin. Chir.*, 1873, vol. XV, 3e fasc., p. 568.

kystique des tumeurs érectiles, tout à fait exceptionnelle d'ailleurs. Déjà Busch, en 1856, admettait un ordre inverse des phénomènes, c'est-à-dire un développement initial des kystes, qui n'entraient en connexion avec les vaisseaux sanguins que tardivement et par une sorte d'usure des parois vasculaires, tandis que Virchow cherchait à concilier les deux opinions opposées. Pour lui, la prétendue transformation kystique des angiomes devait être rapportée, dans quelques cas, à une combinaison de tumeurs érectiles avec des kystes séreux, et, dans d'autres, à une association d'angiomes sanguins et lymphatiques. Mais on n'observe pas les premières phases de la transformation des tumeurs érectiles en kystes séreux composés, tandis que les vaisseaux sanguins sont, au contraire, nous l'avons déjà dit, très abondants et très développés dans certains lymphangiomes kystiques du cou. Et l'on comprend que, dans un petit nombre de cas, un développement vasculaire excessif conduise aux angiomes véritables.

Nous répétons ici ce que nous avons dit ailleurs, à savoir que les lymphangiomes kystiques s'éloignent des angiomes sanguins par des caractères cliniques importants : ils sont, en effet, profondément placés généralement ; ils n'envahissent les couches sous-cutanées que secondairement, et ce n'est que d'une manière tout à fait exceptionnelle qu'ils siègent dans le derme lui-même, bien différents en cela des nævi et des angiomes ordinaires. En définitive, on ne peut accepter comme fait général que les lymphangiomes kystiques soient précédés par l'angiome ; en admettant même, ce qui n'est nullement démontré d'ailleurs, qu'ils dérivent des vaisseaux sanguins, on se trouve obligé de reconnaître qu'ils se forment d'emblée avec leurs caractères propres qui les séparent nettement des angiomes.

Dans le second groupe de faits, la question se présente avec une assez grande confusion, car les faits eux-mêmes sont peu précis et disparates.

Le caractère anatomique de ce groupe consiste dans la pré-

sence de cavités kystiques, closes par conséquent, avec un contenu qui est du sang pur ou tout au moins un liquide sanguinolent. Mais on doit encore ici séparer les cas et en établir deux catégories.

Dans une première, la cavité kystique n'est pas en communication avec les vaisseaux et la présence du sang n'est qu'un accident qui se reproduira ou ne se reproduira pas après la ponction. La tumeur peut prendre indifféremment les noms d'hématome kystique, d'hématocèle kystique, d'hématolymphangiome kystique, ou, si l'on veut, de kyste sanguin. Notre observation citée plus haut en est un exemple au même titre qu'un cas d'E. Bœckel[1].

Une seconde catégorie a des limites moins précises et des caractères moins nets. Les faits de Hueter[2], de Koch[3], en sont les exemples les plus frappants ; ils se rapportent à des kystes dont une loge a un contenu sanguin et sans communication vasculaire reconnaissable ; c'est à la suite de la deuxième ponction qu'a eu lieu la transformation dans le cas de Hueter, qui était primitivement séreux, et sans intervention dans le cas de Koch. Mais ce qui appartient plus spécialement à ces deux faits et ce que nous avons rencontré aussi en disséquant une pièce de kyste latéral du cou, ce sont les rapports des poches avec les grosses veines du cou. Dans le fait de Koch, la tumeur a trois lobes : un sus-claviculaire sur le trajet de la veine sous-clavière, un cervical en arrière de la jugulaire interne, un troisième dans le médiastin sur le trajet de la veine innominée droite et de la veine cave supérieure. On n'a pas trouvé de traces de veine sous-clavière. La tumeur de Hueter nécessita pendant l'opération la ligature et la résection de la jugulaire

1. E. Bœckel, *Gazette méd. de Strasbourg*, nº 10, p. 114, 1876.

2. Hueter, *Ein Fall von Blutcyste der seitlichen Halsgegend*; sixième Congrès des chirurgiens allemands, 1877. *Berlin. kl. Wochenschr. f. Chir.*, nº 32, p. 466, 1877; d'après *Rev. des sc. méd.*, XI, 635.

3. W. Koch, *Archiv f. klin. Chir.*, Bd XX, s. 651 ; Gunther, *Deutsche Zeitschr. f. Chir.*, Bd. VIII, s. 445, 1877, et *Archives gén. de méd.*, 1877, p. 486.

interne. Ces rapports particuliers de certaines loges avec les gros vaisseaux et jusqu'à la substitution des cavités kystiques aux gros vaisseaux, si tant est qu'il y ait véritablement substitution, ont conduit les observateurs précédents à émettre une théorie ingénieuse. Ils supposent que le groupe vésiculaire constituant le kyste remonte à la période embryonnaire où se forment les gros vaisseaux du cou ; à la place d'un de ces vaisseaux, de la veine sous-clavière (cas de Koch) ou de la jugulaire (cas de Hueter), il s'est constitué des vésicules kystiques traversées par le sang, et elles ont participé au développement ultérieur des sujets.

Nous n'insisterons pas sur une opinion aussi hypothétique, pas plus que sur l'interprétation donnée par Glück[1] d'une tumeur qui nous a paru être un angiome cavitaire, et que ce chirurgien fait naître d'une fente branchiale; elle communiquait par un large canal avec la veine jugulaire.

Les exemples cités par Wolf[2], par Luigi Monti (de Bologne)[3], sont aussi des angiomes, et il importe peu qu'il y ait une cavité beaucoup plus considérable que les autres dans quelques-uns de ces cas. Le cou est, à ce point de vue, un siège tout spécial, où l'on rencontre beaucoup plus souvent qu'ailleurs des dilatations veineuses ampullaires, formant de véritables cavités au milieu d'un tissu érectile à espaces étroits. En dehors du fait particulier que nous avons cité plus haut, nous pouvons en fournir un second tout récent. Un enfant de dix ans portait dans la région sus-hyoïdienne du côté droit une petite tumeur datant de la naissance, qui soulevait la peau et se dessinait lobulée à la manière des kystes congénitaux; on y voyait surtout une grande loge. Elle était d'ailleurs très molle

1. Glück, *Ueber Blutcyste der seitlichen Halsgegend : Berliner klin. Wochenschr.*, n° 52, p. 683, 28 déc. 1885, et *Rev. des sc. méd.*, t, XXIX, p. 236.

2. Wolf, *Vorstellung eines Falles von Blutcyste der seitlichen Halsgegend, Berliner klin. Wochenschr.*, n° 4, p. 60, 1884; d'après *Rev. des sc. méd.*, t. XXV, p. 712.

3. Luigi Monti (de Bologne), *the Lancet*, 1873, II, p. 633; d'après le *Bull. delle scienze mediche.*

et assez limitée, sauf vers les parties profondes. On ne découvrait aucune veine à sa surface ni à sa périphérie. Au toucher elle était molle et elle paraissait en partie réductible; mais il y avait à se demander si cette réductibilité apparente n'était pas due à ce que la tumeur se dissimulait sous le sterno-mastoïdien, à la face profonde duquel on la refoulait. Elle avait le volume d'une petite pomme d'api. L'extirpation en fut faite avec l'idée qu'on était en présence d'un angiome sous-aponévrotique. Après avoir découvert la tumeur, on ouvrit en disséquant une poche du volume d'une petite noix, remplie de sang noir qui ne cessa de couler avec continuité après que la poche fut vidée; on fit plusieurs ligatures latérales sur les parois de cette cavité et on continua la dissection de l'angiome, qui s'étendait profondément et qui nécessita la ligature de troncs veineux assez importants. La tumeur comprenait, en dehors de la grande cavité déjà indiquée, de nombreuses dilatations veineuses adjacentes et conglomérées ; la grande loge fut extirpée avec les autres. C'était bien un angiome.

En somme, si on ne tient pas compte de ces derniers faits, qui constituent des variétés cliniques de l'angiome, qui lui appartiennent exclusivement et qui ont prêté à confusion parce qu'on a eu le tort de les désigner sous le nom de kystes sanguins ou sous des appellations plus au moins analogues, il ne reste plus que d'assez rares exemples de communication des cavités kystiques avec le système circulatoire sanguin ou d'hématolymphangiomes. Deux questions se présentent à propos de ces communications : y a-t-il là un état temporaire ou persistant? Quel est, en second lieu, le mécanisme à l'aide duquel se sont établis les rapports des cavités kystiques avec les vaisseaux sanguins? La très grande majorité des faits positifs de kystes séreux et non d'angiomes qui ont pu être l'objet d'une étude attentive semblent indiquer qu'on a eu sous les yeux des communications non durables et très étroites. La présence du sang est, en un mot, le résultat d'une hémorragie dans

le kyste; cela revient à dire, comme l'admettait Wegner, que la tumeur est primitivement un lymphangiome, et il ajoutait qu'il s'établissait une communication secondaire entre la cavité et les veines par absorption des parois. Il est probable, il est certain même que le mécanisme n'est pas toujours le même. Si l'on veut se rappeler le développement, d'ordinaire considérable, des vaisseaux sanguins, des veines en particulier, dans les tumeurs de cette espèce, et la situation superficielle de ces vaisseaux aussi bien dans les parois des loges que dans les bourgeonnements de la surface interne, si l'on n'oublie pas enfin le siège de ces énormes capillaires, immédiatement au-dessous de l'endothélium des cavités (V. fig. 71), on conçoit aisément que dans les loges kystiques, à contenu primitivement lymphatique, il puisse se produire des hémorragies qui modifient la nature du contenu.

Les mouvements, très nombreux au cou, de glissement des parties molles sur ces tumeurs, les pressions extérieures de tout ordre, et jusqu'aux changements dans la tension vasculaire par l'effort, telles sont les causes occasionnelles qui, selon nous, peuvent amener de petites ruptures vasculaires dans les cavités des kystes. On a la preuve de l'influence d'une des causes précédentes dans certaines observations, dans celle de Dunlop[1], entre autres, où l'on a constaté une augmentation brusque de volume à la suite d'un effort. Il en est de même lorsque les ponctions ont été l'origine de la transformation : les premières piqûres évacuatrices n'ont donné lieu qu'à un liquide séreux; les ponctions ultérieures ont livré passage à du sang (cas de Hueter).

Dans un de nos faits (obs. LXXXIV), une seule grande loge, indépendante d'ailleurs, contenait du sang, et les autres un liquide jaune citrin, parfaitement limpide. Le contenu de la grande cavité avait été certainement le même que celui des

1. Dunlop, *Sanguineous cyst in the neck, removal, recovery*: *Med. Times and Gazette*, 1876, t. I, p. 623.

autres loges, mais une circonstance fortuite avait amené l'hémorragie; les parois kystiques n'étaient nullement altérées.

Les hémorragies dans les kystes sont un accident sans gravité. L'épanchement ne devient jamais excessif, il remplit tout au plus la poche, dont la distension arrête la source du sang en comprimant le vaisseau ouvert. La présence du sang dans une loge ne modifie en aucune manière les conditions de l'intervention opératoire, et elle n'indique pas toujours un développement vasculaire excessif dans le kyste; la plupart des kystes à contenu sanguin ont été extirpés sans de plus grandes difficultés que les autres.

## ÉTUDE CLINIQUE

L'aspect extérieur des kystes séreux congénitaux du cou varie selon leur volume et leur siège. Avec des dimensions moyennes ils occupent une seule région du cou, la région sous-maxillaire, la partie supérieure de la région carotidienne, ou bien le creux sus-claviculaire, en remontant plus ou moins haut vers l'oreille ; beaucoup moins souvent ils siègent exclusivement dans la région du sterno-mastoïdien. Ce sont les kystes sous-maxillaires qui sont de beaucoup les plus fréquents.

Souvent, dès la naissance, les lymphangiomes kystiques sont tellement volumineux qu'ils occupent tout un côté ou même toute la moitié antérieure du cou, en empiétant plus ou moins sur la nuque. Ils font alors une saillie considérable, qui peut remonter sur la face externe du maxillaire inférieur ou descendre sur la paroi thoracique en passant sous la clavicule. Ces énormes tumeurs, contre lesquelles on ne peut tenter aucune opération, sont de véritables monstruosités.

Les kystes de moyen volume ont une physionomie particulière suivant leur siège. Ceux de la région sous-maxillaire apparaissent d'abord à l'extérieur sous la forme d'une tuméfaction le plus souvent mal limitée, molle et fluctuante,

dissimulée chez beaucoup d'enfants au-dessous d'une couche épaisse de tissu adipeux qui en masque les caractères propres. Un certain nombre de kystes sous-maxillaires se développent d'abord vers le plancher de la bouche, ou en même temps qu'à l'extérieur. Ils forment alors des tumeurs sublinguales constituées par une masse de vésicules fluctuantes souvent assez superficielles pour laisser paraître leur transparence. C'est à cette variété de kystes qu'appartiennent un

Fig. 73. — Lymphangiome kystique de la région parotidienne et de la face.

grand nombre des prétendues grenouillettes sublinguales congénitales.

Tous les kystes séreux du cou qui ont acquis un certain volume, celui d'un œuf de poule, d'une orange, d'une tête d'enfant, font à l'extérieur une saillie bosselée et en apparence très superficielle. L'ensemble de la tumeur et chacun de ses lobes en particulier sont tantôt mous et dépressibles, tantôt rénitents et élastiques, selon le degré de tension des poches kystiques. La peau, plus ou moins tendue à la surface, est normale et libre de toute adhérence profonde. Les kystes latéraux occupent ordinairement la région du sterno-mastoïdien; refoulé en de-

hors par les masses kystiques développées au-dessous de lui, atrophié ou dissocié, ce muscle creuse, à leur surface, une dépression verticale qui les sépare en lobes antérieurs et postérieurs. La tumeur, même volumineuse, peut être parfois tout

Fig. 74. — Lymphangiome kystique multiloculaire de la région parotidienne. On voit une cavité kystique dans le tissu conjonctif au milieu des lobules de la parotide.

entière en avant ou en arrière de ce muscle, mais constamment dans ces cas, ainsi que le démontrent les opérations, elle fournit un prolongement qui pénètre sous sa face interne. On ne doit donc pas se laisser tromper par l'apparence superficielle de certains kystes ; ils ont tous, en effet, une portion profonde qui rappelle leur origine sous-aponévrotique, et leur proéminence extérieure, c'est-à-dire superficielle, n'est que le

résultat de leur accroissement dans le sens de la moindre résistance des plans anatomiques.

Les kystes qui dépassent le bord postérieur du sterno-mastoïdien, ou qui sont apparus d'abord dans le creux sus-claviculaire, s'insinuent en arrière sous la face profonde du muscle

Fig. 75. — Lymphangiome kystique multiloculaire du cou.

trapèze et repoussent en même temps son bord libre d'avant en arrière. Dans les mouvements volontaires de l'épaule et de la tête, les contractions des muscles ainsi déplacés rendent les tumeurs plus visibles en montrant leurs formes arrondies.

On doit rechercher la transparence des lobes saillants de la tumeur. On la trouve quelquefois d'une manière évidente, quoiqu'elle fasse le plus souvent défaut.

Les lymphangiomes kystiques sont irréductibles, mais ils

sont dépressibles; et si ces deux caractères sont ordinairement distincts, on peut quelquefois les confondre, particulièrement à la partie inférieure du cou, où l'exploration n'est pas toujours aisée. De plus, certains kystes augmentent un peu de volume sous l'influence des efforts et de toutes les causes de stase veineuse, ce qui est en rapport avec le développement des vaisseaux, à la périphérie de la tumeur, autour de ses loges ou dans ses propres parois. De là cette conséquence qu'une tumeur kystique profondément située, dépressible et se gonflant un peu sous l'influence des efforts, est facilement confondue avec un angiome veineux profond. Les caractères physiques des deux affections ne diffèrent parfois que par des nuances. On doit donc se mettre en garde contre une erreur qu'il est possible de commettre.

Les kystes du cou, lorsqu'ils pénètrent dans l'intérieur de la poitrine, offrent des signes spéciaux sur lesquels nous désirons appeler l'attention, car, au point de vue opératoire, il est de la plus haute importance de reconnaître ces prolongements. En règle générale, lorsqu'un kyste congénital occupe la partie inférieure du cou et n'est pas seulement superficiel, on devra toujours penser à la possibilité d'un prolongement intrathoracique et rechercher soigneusement s'il n'existe pas quelque signe d'une tumeur du médiastin. Or, la déformation du thorax étant nulle, la compression de la trachée ou des bronches ne s'exerçant pas non plus d'habitude, il n'y a guère que la percussion qui puisse fournir une donnée positive à cet égard. Ajoutons-y les résultats du refoulement du kyste et la constatation de ce fait que la tumeur du cou disparaît par la compression, alors qu'on ne voit apparaître nulle part ailleurs un gonflement qui indique un déplacement du kyste. La réductibilité dans ces conditions devient un caractère précieux. Un signe plus décisif encore est le suivant : la tumeur est le siège de mouvements alternatifs d'expansion pendant l'expiration, les cris, les efforts, et d'affaissement pendant l'inspiration.

L'importance de ce dernier caractère fait qu'on doit s'attacher soigneusement à sa recherche et en observer les moindres particularités. Chez une de nos malades il apparaissait d'une manière remarquable : à chaque inspiration, non seulement la tumeur cervicale s'affaissait et diminuait sensiblement de volume, mais quelques grandes loges du kyste pénétraient dans le thorax , aspirées en quelque sorte par les mouvements inspiratoires.

Parrot, chez une petite fille de deux mois qui portait un kyste multiloculaire du cou, a observé de singulières attaques de cyanose, caractérisées par une apnée complète et un état de mort apparente, avec coloration violacée de la face et persistance des battements cardiaques. Les accès, qui se reproduisaient trois ou quatre fois en vingt-quatre heures, duraient jusqu'à cinquante minutes.

Enfin les altérations que nous avons indiquées du côté des muscles en contact avec la tumeur peuvent déterminer une gêne fonctionnelle plus ou moins grande, qui s'ajoute à celle qui résulte simplement du volume et du poids de la masse anormale. Ce n'est que très exceptionnellement que le corps même d'un muscle se trouve envahi ; nous avons cependant observé la présence de poches kystiques dans l'épaisseur de la portion cervicale du trapèze, sans qu'il en résultât autre chose qu'une légère attitude vicieuse de la tête ; le kyste occupait exclusivement la région latérale du cou.

La langue, refoulée en haut, est aussi gênée dans ses mouvements : de là des troubles de la mastication, de la déglutition et de la parole. Le gonflement de la langue, dans l'observation LXXXIV, a trouvé son explication à l'autopsie dans l'envahissement de cet organe par le lymphangiome. Or, la coïncidence du lymphangiome caverneux de la langue et du lymphangiome kystique du cou ayant été signalée par d'autres observateurs, on devra dans ces cas établir le diagnostic de la cause qui produit la gêne de la langue. Un examen un peu

attentif suffira d'habitude pour permettre de reconnaître la macroglossie, qui est exceptionnelle d'ailleurs.

Certains kystes du cou suivent quelquefois le trajet des vais-

Fig. 76. — Lymphangiome kystique multiloculaire bilatéral du cou. La tumeur a envahi la face et envoie des prolongements dans le thorax.

seaux axillaires en formant de nouvelles tumeurs dans le creux de l'aisselle, et il est parfois difficile de reconnaître la portion qui relie les tumeurs axillaires aux tumeurs sus-claviculaires ; on y arrive cependant. Cette partie moyenne est aplatie

sous la clavicule, tandis que les tumeurs de l'aisselle et du cou prennent, au contraire, un développement assez considérable. Le lymphangiome de l'aisselle s'étend aussi parfois sous l'omoplate, qui se trouve refoulée en arrière ou soulevée avec l'épaule; enfin la tumeur descend plus ou moins bas sur le thorax, latéralement ou en arrière.

La marche clinique du lymphangiome kystique du cou a été indiquée déjà avec l'étude du mode d'accroissement de ces tumeurs. Rappelons seulement les principales variétés qu'on observe à la naissance même, au point de vue de l'importance de leur développement.

1° On a trouvé des kystes volumineux de la nuque chez des fœtus de trois à quatre mois (Després).

2° Nous avons déjà mentionné l'observation d'un kyste séreux congénital du cou d'un volume énorme, chez un enfant mort-né venu à terme, pièce anatomique déposée dans notre collection de Trousseau par le docteur Lachaud, de Brive-la-Gaillarde.

3° Le lymphangiome kystique peut avoir, au moment de la naissance, un volume tel qu'il menace la vie d'enfants bien développés et d'apparence vigoureuse, par la compression d'organes essentiels à la vie. Certains nouveau-nés sont, au contraire, chétifs, et leur nutrition est altérée très rapidement par suite de la difficulté de prendre le sein (V. obs. LXXXIV).

4° Il reste enfin le groupe des faits ordinaires, dans lesquels une tumeur plus ou moins volumineuse à la naissance se développe progressivement. La vie des sujets n'est en aucune manière compromise, à moins qu'il ne se produise un accroissement excessif ou des complications spéciales.

Le diagnostic des kystes séreux congénitaux du cou n'offre de sérieuses difficultés que dans certains cas déterminés que nous passerons rapidement en revue.

Un lymphangiome proéminent au-dessous du maxillaire, et

surtout en haut du côté du plancher de la bouche, a pu être pris pour une grenouillette salivaire congénitale par oblitération du canal de Wharton, la seule dont l'existence soit bien démontrée. Mais cette dernière tumeur a une forme spéciale, très différente de celle des tumeurs polykystiques : elle est cylindrique et allongée de dedans en dehors, comme le canal de Wharton lui-même, car c'est la distension de ce canal, anormalement obstrué, qui forme la tumeur. La grenouillette se dessine au-dessous de la muqueuse du plancher de la bouche jusqu'à la ligne médiane près du frein de la langue. Son volume est celui d'un porte-plume ou du petit doigt au plus. Enfin il n'y a qu'une seule poche qui, partie du frein de la langue, va directement sur la glande sous-maxillaire, qui est quelquefois refoulée en dehors et engorgée. Ces divers caractères ne sont par ceux des kystes séreux.

Les kystes dermoïdes de la région latérale du cou, les seuls dont il puisse être ici question, ont au début une tout autre apparence. Rarement appréciables à la naissance, fait important pour le diagnostic différentiel, car le lymphangiome se montre chez le nouveau-né, ils sont d'un petit volume au début, et leur accroissement est très lent; ils ne deviennent guère un peu volumineux que dans la seconde enfance ou plus tard, et, alors même qu'ils grossissent de très bonne heure, leur forme unie et régulièrement arrondie, leur siège en rapport avec les fentes branchiales, et surtout l'absence de poches multiples, suffisent amplement pour les distinguer des kystes séreux.

Certains angiomes présentent de nombreux points de ressemblance avec les kystes congénitaux. Ce sont surtout les angiomes profonds, et en particulier la variété caverneuse à grandes loges vasculaires, qui offrent les analogies les plus grandes. La tumeur, comme le kyste, est remarquable par sa diffusion, par sa grande mollesse et par une fausse apparence de fluctuation. La réductibilité presque complète de l'angiome par une compression méthodique et soutenue, et, au contraire,

son augmentation de volume, une tension beaucoup plus grande de la tumeur en plaçant la tête de l'enfant dans une position déclive ou sous l'influence des cris et des efforts, permettront le plus souvent de conclure en faveur de l'angiome. Mais dans certaines circonstances ces derniers phénomènes sont peu apparents, et d'un autre côté la réduction de l'angiome n'a pas toujours lieu ; on comprime d'une part, et il apparaît à proximité, profondément d'habitude, une nouvelle tumeur ; en un mot, on vide une ou plusieurs loges, mais le sang afflue dans les loges voisines. Le diagnostic, dans ces cas exceptionnels, est extrêmement malaisé, et la ponction seule permet de sortir de cette difficulté. Mais la ponction elle-même n'offre toutes les garanties désirables que dans certaines conditions.

Les kystes congénitaux, en effet, présentent parfois des poches remplies de sang, de telle sorte que le trocart peut ramener un liquide sanguinolent, du sang même, et cependant la tumeur est un kyste. Le diagnostic se fonde alors sur la continuité de l'écoulement sanguin dans l'angiome, tandis que cet écoulement cesse ou prend de nouveaux caractères dans le cas de kyste.

Il n'est même pas toujours besoin de laisser le liquide couler avec continuité pour être assuré que ce n'est pas du sang pur : il suffit de constater qu'il est filant et poisseux au doigt ou qu'il présente dans le verre qui le reçoit quelques gouttes de graisse qui surnagent ; il nous est arrivé de nous prononcer sur ces seuls indices.

### TRAITEMENT

Toutes les méthodes de traitement sont impuissantes contre les kystes multiloculaires de dimensions énormes, qui dès le moment de la naissance remplissent une grande partie ou la totalité du cou en s'étendant aux régions voisines, et spécialement dans la cavité du thorax. Nous avons employé sans résultat les ponctions multiples dans un cas pareil. Quelques loges super-

ficielles furent évacuées, mais le volume général de la tumeur n'en fut qu'à peine diminué, et on vit plus tard, après la mort de l'enfant, que les parties profondes du cou et le médiastin étaient remplis de loges qui descendaient dans le péricarde.

La première question à résoudre est celle de l'opportunité d'une intervention. Or, sur ce point, la question de l'âge du sujet prime toute autre considération. Comme il sera établi plus loin que la plupart des méthodes autres que l'extirpation sont souvent inefficaces, et que cette dernière constitue d'habitude une opération importante, il en résulte qu'on ne doit pas intervenir dans les premiers jours qui suivent la naissance. On compromettrait d'autant plus inutilement alors la vie du sujet, que les accidents inhérents à la présence des kystes congénitaux même volumineux sont rares, exceptionnels, pourrait-on dire, et n'apparaissent que tardivement. On ne saurait, au surplus, fixer l'âge le plus convenable pour une opération indiquée d'ailleurs ; il est subordonné avant tout aux conditions générales de santé et de résistance des petits sujets, mais aussi au volume de la tumeur, à son siège superficiel ou profond, au développement qu'elle prend dès les premiers mois de la vie, c'est-à-dire à sa marche stationnaire ou progressive. Nous avons opéré plusieurs malades dans le cours de la première année, et ajourné pour d'autres l'intervention à une époque plus tardive.

Le choix du mode opératoire réclame une attention spéciale ; car si un certain nombre de méthodes thérapeutiques ont donné des succès, aucune d'elles ne saurait être préconisée comme applicable à tous les cas, et il convient alors de savoir accommoder les moyens d'action aux exigences réclamées par des circonstances particulières.

La ponction simple, répétée à diverses reprises, en des points différents s'il y a lieu, a été suivie un certain nombre de fois de la disparition complète de la tumeur. Le cas de Hawkins est des plus significatifs à cet égard. Ce chirurgien a ponctionné

de temps en temps pendant un an les poches multiples du kyste d'un petit sujet âgé de huit mois. La tumeur fut réduite au tiers de son volume, et ce tiers parut alors formé de graisse seulement. Quelques années plus tard, un examen de l'enfant fit voir que toute trace du kyste avait disparu. Follin et plus récemment Devalz[1] ont publié des exemples de guérison analogues; cependant il n'est pas démontré que la cure se soit maintenue dans le cas de Devalz, attendu que l'enfant, qui portait un kyste volumineux, n'a été revu qu'un mois seulement après la dernière opération, et qu'il présentait encore une dureté allongée et profonde qui pourrait bien correspondre à des cavités kystiques persistantes; le petit malade, âgé de six mois, avait subi seulement deux ponctions à huit jours d'intervalle. Le plus souvent les ponctions, alors même qu'elles réussissent à vider une partie notable de la tumeur et qu'elles ne donnent lieu à aucun accident, n'empêchent pas la reproduction du liquide. Nous avons plusieurs fois pratiqué la ponction simple et réitérée sans en obtenir aucun bénéfice, et chez un jeune sujet atteint d'un kyste à la fois cervical et intra-thoracique où la ponction paraissait la seule méthode applicable, il survint des suppurations diffuses et multiples en divers points du kyste.

Gosselin[2] a également traité par la méthode des ponctions successives un enfant de onze mois qui portait, entre le bord de la mâchoire et la clavicule, une tumeur volumineuse, molle et très nettement fluctuante; c'était un kyste multiloculaire à loges incluses dans une cavité principale. Depuis le mois de novembre 1875 jusqu'en mai 1877, Gosselin pratiqua cinq ponctions à trois ou quatre mois de distance l'une de l'autre. La cinquième ponction fut suivie de la suppuration du kyste, et la guérison ne fut obtenue alors que par des incisions et le drainage.

1. Devalz, *Bull. et Mém. de la Soc. de chir. de Paris,* 1876, t. II, p. 762.
2. Gosselin, *Clinique chirurgicale de l'hôpital de la Charité,* 1879, t. III, p. 203.

Souvent c'est à plus bref délai que surviennent les accidents de suppuration du kyste à la suite des ponctions. Les ponctions simples et successives ne constituent donc qu'une méthode palliative destinée à remédier à des accidents menaçants, notamment à l'asphyxie ; elles permettent de gagner du temps et d'attendre que l'enfant soit en état de supporter une intervention plus énergique. On ne devra jamais les pratiquer qu'en prenant toutes les précautions antiseptiques, flambage du trocart, etc. Cela revient à dire qu'on ne doit jamais pratiquer la ponction en vue d'amener la suppuration dans le kyste.

La méthode des injections de teinture d'iode convient surtout aux kystes uniloculaires ou tout au moins pauciloculaires. Un certain nombre d'auteurs, Fano, Tillaux, Thibierge, ont cité des guérisons après une ou deux injections, et nous avons obtenu aussi un succès par cette méthode. Trendelenburg, sur quatre cas traités de la sorte, compte trois guérisons. On n'a pourtant pas toujours suivi les malades assez longtemps pour assurer que la cure ait été définitive, et d'autre part les injections ont provoqué parfois des suppurations graves [1].

Pour les tumeurs polykystiques, il est clair que l'injection modificatrice ne peut être efficace qu'à la condition d'atteindre la plupart des loges ; aussi a-t-on proposé de transformer la tumeur en un kyste uniloculaire par la destruction des cloisons. De là le procédé de Jules Roux, consistant à introduire à travers un pli fait à la peau une sonde cannelée en fer de lance, puis à glisser dans la cannelure de la sonde un ténotome mousse pour déchirer les brides et les cloisons dans l'intérieur de la tumeur. On fait ensuite l'injection iodée. C'est là un procédé dangereux, car il expose à la blessure de vaisseaux et de nerfs importants, et à la diffusion du liquide injecté dans le tissu cellulaire qui avoisine les poches déchirées. Pour atteindre le même but, c'est-à-dire pour agir sur un certain nombre de

1. Sédillot, *Union médicale*, 1860, t. V, p. 491.

loges, Morel-Lavallée proposait à la Société de chirurgie, en 1859, d'employer un trocart muni d'une canule fenêtrée et de faire en des sens différents plusieurs ponctions suivies d'injections d'iode.

Parmi les liquides modificateurs, les solutions iodées sont les plus employées; mais elles peuvent être remplacées par d'autres liquides, par exemple le chlorure de zinc à 3 pour 100 (cas de Pinner). Ces injections plus ou moins irritantes ne sont pas toujours inoffensives; elles déterminent parfois des accidents inflammatoires, des suppurations.

Le séton est un moyen insuffisant et qui expose aussi à des accidents. Toutefois le séton filiforme n'offre pas les mêmes inconvénients, et Jabez Hogg rapporte un cas de kyste du cou dans lequel il traversa la base de la tumeur avec six fils de soie et obtint l'évacuation graduelle du kyste et la guérison sans trace de cicatrice.

Le drainage du kyste a donné un succès à Burow fils, mais le plus souvent il n'a été appliqué que pour remédier aux accidents de suppuration déterminés par les autres procédés de traitement.

Parmi les procédés sanglants, l'ouverture simple, l'excision partielle des parois, précédée de leur affrontement et de leur suture à la base de la tumeur (Nelaton), doivent être rejetées comme des moyens insuffisants ou dangereux.

L'extirpation est sans contredit la méthode la plus efficace, mais elle aussi présente quelques dangers. La dissection du kyste est minutieuse et souvent difficile; elle expose à la blessure d'organes importants, et particulièrement aux hémorragies, soit à cause des connexions de la tumeur avec les gros vaisseaux du cou, soit à cause d'un développement vasculaire considérable et de l'état érectile des parois du kyste. Ces accidents immédiats de l'opération ne sont pas les seuls, et l'on doit encore redouter les dangers consécutifs qui résultent d'une large plaie chez un jeune sujet, les suppurations longues et les com-

plications fréquemment signalées, telles que l'érysipèle et les fusées purulentes. Toutefois la fréquence et la gravité de ces complications sont actuellement réduites à des proportions très minimes et même nulles par l'antisepsie. Quant aux hémorragies, on a cherché à les éviter par l'usage du thermocautère ou du galvanocautère. Néanmoins la dissection avec le bistouri est très préférable, parce qu'elle permet d'atteindre plus sûrement les prolongements kystiques, les cavités isolées de la masse principale, en un mot de faire la toilette de la région envahie.

Dans beaucoup de cas l'extirpation n'est pas une opération brillante. La minceur des parois et leur adhérence intime aux organes envahis rendent la dissection longue et très pénible ; on ne peut éviter d'ouvrir un grand nombre de poches, ce qui détermine l'affaissement de la tumeur, il faut sans cesse procéder à l'émostase ; par crainte de blesser des organes importants, on doit souvent abandonner le bistouri et chercher à énucléer la masse kystique avec le doigt ou une spatule[1].

Souvent l'extirpation complète est impraticable, et toute tentative d'ablation totale doit être rejetée ; ces faits sont ceux dans lesquels la tumeur envoie des prolongements inaccessibles, dans la cavité thoracique en particulier.

Mais en dehors de ces cas il en est d'autres où des kystes d'un assez gros volume émettent des prolongements multiples, soit dans différentes régions, soit à une telle profondeur que l'extirpation en est réellement impossible. Dans ces conditions, si l'accroissement de la tumeur est continu, plus ou moins rapide d'ailleurs, si en un mot on a la crainte d'accidents menaçants pour la vie, c'est à l'extirpation partielle, à la récision du kyste qu'on doit s'adresser, et l'on peut par ce moyen chercher et obtenir une guérison durable.

Nous avons eu recours, ces temps derniers, deux fois à la récision plutôt que d'ouvrir les gros vaisseaux profonds du

1. Cazin, pour faciliter la dissection, a injecté les loges à la paraffine (thèse de Batna).

cou, et deux fois la réunion a eu lieu sans complication et sans récidive depuis deux ans. Il est permis, en effet, de compter sur une inflammation secondaire pour amener la guérison des loges qu'on a ouvertes sans les enlever entièrement ou qu'on a dû respecter, et la rétraction cicatricielle pourra plus tard produire la diminution graduelle des portions restantes. Autant que possible, l'extirpation ne doit être pratiquée que sur des sujets bien constitués et âgés de quelques mois, c'est-à-dire en état de supporter le traumatisme opératoire, la perte sanguine, et de faire ensuite les frais de la réparation de leur plaie.

Enfin nous avons réservé pour terminer une méthode de traitement tout à fait différente et encore à l'étude : nous voulons parler de l'électrolyse.

James Hardie, en 1872, pratiqua sur un kyste congénital un essai infructueux d'électrolyse. Nous avons fait deux tentatives, dont l'une a été encourageante, puisqu'on a obtenu, avec la diminution de volume d'un énorme kyste du cou, un changement de constitution de la tumeur, qui était devenue en grande partie dure et rétractée ; mais l'autre a eu pour conséquence la suppuration de certaines loges et un revers. L'expérience nous a enseigné que les séances d'application de l'électrolyse ne doivent pas être très rapprochées et qu'il est prudent de laisser entre elles un intervalle de sept à huit jours, alors qu'aucune réaction locale ne s'est produite.

Il ressort comme conclusion de ce qui vient d'être dit que l'extirpation de toutes les poches est la vraie méthode curative du lymphangiome kystique. Lorsqu'elle n'est pas praticable, la récision présente un certain nombre d'avantages sur les autres procédés.

Obs. LXXIX. — *Lymphangiome congénital de la joue gauche et de la moitié gauche de la lèvre supérieure.* — Cécile Mesnil, âgée de trois ans, entre à l'hôpital Trousseau en mars 1886.

Le père et la mère sont bien portants et exempts de toute affection congénitale.

L'enfant paraissait bien conformée au moment de la naissance; cependant, peu de jours après, on s'aperçut que la joue gauche était plus grosse que la droite. Mais cette différence était si peu prononcée que la mère elle-même ne l'avait pas remarquée.

Plus tard, la tuméfaction de la joue devint plus nette; on ne voyait de tache cutanée d'aucune sorte.

L'enfant s'est bien portée pendant les deux premières années. L'année dernière elle est entrée à l'hôpital pour une rougeole et a fait un long séjour salle Blache.

La tumeur, qui avait peu augmenté d'abord, a pris depuis un an un accroissement rapide; elle a envahi toute la joue gauche et la moitié gauche de la lèvre supérieure. Elle a subi à plusieurs reprises des poussées assez brusques d'accroissement.

Au moment de son entrée dans le service de chirurgie, l'enfant présente une asymétrie marquée de la face, due à une tuméfaction diffuse qui occupe la plus grande partie de la joue gauche et la moitié gauche de la lèvre supérieure. Cette tumeur consiste en une sorte de plaque épaisse large de plusieurs centimètres, sans limites précises. Sa consistance générale est assez dure. L'infiltration et l'induration se terminent d'une manière graduelle à la périphérie.

La peau qui recouvre la tumeur est adhérente et comme infiltrée elle-même; elle est le siège d'une desquamation en assez larges plaques. La muqueuse buccale n'est pas ulcérée.

La tumeur a présenté des variations manifestes de volume, de couleur et de tension. A l'entrée de l'enfant à l'hôpital, elle était rouge, tendue, douloureuse comme une plaque de lymphangite. Au bout de quelques jours, la tuméfaction a diminué spontanément, la rougeur est tombée, le volume de la tumeur est devenue moindre d'un tiers; la peau, d'un blanc jaunâtre, commence à desquamer.

Du même côté, dans la région sous-maxillaire, existe un engorgement manifeste de plusieurs ganglions lymphatiques réunis en une masse lobulée et douloureuse à la pression.

Obs. LXXX. — *Macrocheilie congénitale partielle de la lèvre supérieure*[1]. — Garré (Édouard), âgé de neuf mois, est porté à l'hôpital le 17 mars 1881.

Cet enfant est venu au monde avec une hypertrophie congénitale de la lèvre supérieure. Actuellement, la lèvre supérieure est aug-

1. *Traité des Kystes congénitaux*, p. 386.

mentée de volume dans sa moitié latérale gauche, jusqu'au delà de la ligne médiane, en regard de l'aile du nez du côté droit. L'augmentation de volume commence au niveau de la commissure gauche. A partir de là, l'hypertrophie va en augmentant, pour atteindre son maximum au niveau de la narine droite. En ce point on peut estimer que la lèvre a trois fois le volume normal. Au delà, l'hypertrophie va en décroissant et s'arrête au point ci-dessus indiqué. Dans le sens vertical, la lèvre est plus longue qu'elle ne doit être.

L'augmentation de volume porte à la fois sur l'épaisseur et la longueur de la lèvre; celle-ci est plus large et plus longue dans la bouche, où elle forme un petit repli. L'examen des différentes parties montre que la peau n'a pas changé d'aspect. Au toucher elle est moins souple et plus épaisse que de l'autre côté. Cette épaisseur de la peau se révèle au niveau de son union avec la muqueuse buccale, où elle présente une consistance semi-cartilagineuse.

Du côté de la muqueuse buccale, on remarque une augmentation d'épaisseur et en même temps une moins grande souplesse sur les parties profondes. Cette muqueuse n'a presque pas changé de couleur; mais, plus que la peau, elle a augmenté de volume et présente une plus grande étendue que normalement. Elle forme un bourrelet qui fait saillie dans la cavité buccale, en passant sous l'arcade alvéolaire, depourvue de dents. Il semble même que, par suite du prolapsus de la muqueuse, le sillon où elle se réfléchit soit moins haut que de l'autre côté.

Le frein de la lèvre supérieure est un peu hypertrophié. Quand on explore par la palpation cette lèvre épaissie, on n'y remarque pas de points plus durs les uns que les autres; on n'y rencontre pas non plus de glandes gonflées, qui ont en pareil cas l'aspect de grains de blé. On n'y trouve pas de tumeurs collectées et kystiques. La lèvre présente une consistance plus ferme dans son ensemble.

Il n'y a pas la moindre dilatation veineuse ou artérielle. La circulation n'y paraît pas si active que normalement.

Cet état est absolument congénital; il a frappé les parents quand l'enfant est venu au monde. Il n'aurait pas augmenté depuis la naissance, sauf depuis quelques jours.

Ce sujet ne porte pas sur le reste du corps d'autre difformité congénitale.

D'après la belle-sœur, qui conduit l'enfant, il n'y a pas d'affections congénitales dans la famille.

*Opération.* — La lèvre étant relevée, on fait sur la muqueuse une première incision à environ trois millimètres de la peau allant d'une commissure vers l'autre, puis une seconde incision aboutissant aux mêmes extrémités et circonscrivant ainsi un quartier de la lèvre, qui est extirpé. Cautérisation au thermocautère pour favoriser la production du tissu fibreux. Les vaisseaux paraissent un peu dilatés. Le résultat définitif a été très satisfaisant.

*Examen histologique.* — Les coupes de la partie excisée, intéressant la muqueuse et les parties sous-jacentes, montrent les détails suivants : La muqueuse paraît tout à fait normale; il en est de même des faisceaux musculaires sectionnés dans diverses directions. Au milieu de ces faisceaux musculaires se voient des cavités de dimensions variables, les unes vides, les autres remplies plus ou moins par un reticulum fibrineux contenant quelques globules blancs et rouges. Un petit nombre de ces cavités sont volumineuses et présentent des bords dentelés et irréguliers; la plupart des autres sont plus petites et forment des fentes et des étoiles, et il est facile de trouver tous les intermédiaires entre ces diverses cavités et les véritables espaces lymphatiques. La paroi conjonctive de ces cavités ne renferme pas de fibres lisses.

Les vaisseaux sanguins ne semblent pas dilatés ni plus volumineux qu'à l'état normal. Le tissu conjonctif présente en quelques points de petits foyers d'hyperplasie et de petits îlots d'éléments embryonnaires.

Obs. LXXXI. — *Hypertrophie congénitale de la portion médiane de la lèvre supérieure et des membres inférieurs.* — Julien Gaphian, âgé de cinq semaines, est apporté à la consultation de l'hôpital Trousseau le 8 février 1888.

*Lèvre.* — La lèvre supérieure présente une hypertrophie partielle, symétrique, limitée à sa portion moyenne. Cette partie moyenne, plus épaisse, plus dense que les parties latérales, est hypertrophiée surtout vers le point où la lèvre est unie à la sous-cloison. En cet endroit la gouttière a disparu, la lèvre paraît plus haute et plus longue. L'hypertrophie s'enfonce un peu dans les narines. Rien à la lèvre inférieure.

*Membres.* — Le pied gauche est augmenté de volume, sa face dorsale est soulevée comme par un coussinet adipeux sur la ligne médiane entre la racine des orteils et l'interligne tibio-tarsien, si

bien que l'épaisseur du pied est doublée. La peau adhère à un tissu sous-jacent mou, élastique, se laissant déprimer sans garder l'empreinte du doigt, analogue en un mot au tissu de l'éléphantiasis.

Les orteils sont épaissis, volumineux, durs; ils semblent avoir été étranglés à leur base par un lien ayant déterminé un sillon profond. Le gros orteil peut servir de type de description pour les autres; il est limité à sa base par un sillon profond demi-circonférenciel qui le sépare de la région dorsale du pied. A ce sillon succède un gros bourrelet faisant relief sur la face dorsale de la première et de la deuxième phalange, et un deuxième sillon transversal, profond, situé derrière un autre bourrelet qui s'étend jusqu'à la racine de l'ongle. A ce niveau est un troisième sillon profond, en avant duquel est un ongle rudimentaire, refoulé en arrière par le troisième bourrelet de l'extrémité de l'orteil.

La face plantaire est déformée et convexe au lieu d'être concave. De ce côté les orteils ont une configuration analogue à celle de la face dorsale; la pulpe est épaissie, énorme. Tout l'orteil est plus gros, sans être augmenté de longueur.

Sur la face plantaire du gros orteil gauche, la peau a une apparence luisante et légèrement cicatricielle, comme s'il y avait eu là des adhérences ou des ulcérations guéries pendant la période intra-utérine.

Les sillons du cou-de-pied paraissent normaux.

A la jambe, rien à noter, sauf un léger épaississement de la peau.

Au niveau du creux poplité et à la cuisse, on voit des sillons demi-circonférenciels, dont un paraît anormal; de même à la fesse il y a deux sillons profonds, dont l'un, anormal, est parallèle au sillon du grand fessier.

Le membre inférieur droit est beaucoup plus légèrement atteint. Le pied est un peu hypertrophié; cette déformation est moins accentuée que du côté gauche. Les orteils présentent, à un moindre degré, l'apparence de ceux du pied gauche; la jambe et la cuisse sont normales.

Les mains et le reste des membres supérieurs sont sains.

L'enfant est d'ailleurs bien conformé. Son père et sa mère sont bien portants.

Obs. LXXXII. — *Macroglossie congénitale unilatérale.* — Manent (Robert), âgé de trois mois, est apporté à l'hôpital Trousseau en juillet 1890. Ni les parents ni les grands-parents n'ont eu aucune diffor-

mité congénitale. Le père, coiffeur de son état, a fait son service militaire; il ne porte aucune trace de syphilis.

L'enfant est bien développé. Les fontanelles sont normales.

Quand on l'examine de face, on voit que la langue, volumineuse, se présente à l'orifice buccal et proémine au dehors; cet organe est augmenté de volume en épaisseur et en longueur. Un examen plus détaillé montre qu'il est seulement tuméfié du côté gauche; l'hypertrophie s'étend à la moitié gauche de la langue, depuis sa pointe jusqu'à sa base. Elle commence à peu près sur la ligne médiane et s'étend d'un côté depuis la pointe jusqu'à la base. De plus, la masse du tissu lingual est plus résistante au doigt dans la partie hypertrophiée.

Quand l'enfant prend le biberon, la langue, trop volumineuse, le rejette à l'extérieur.

On ne trouve pas d'engorgement ganglionnaire du cou.

Obs. LXXXIII. — *Hypertrophie du frein de la lèvre supérieure.* — Chez une fillette d'un an qu'on nous apporte, on constate un frein de la lèvre supérieure anormal par son volume et par son siège; lorsqu'on relève un peu la lèvre, il se présente sous l'aspect d'un très large bandeau triangulaire dont le sommet tronqué passe entre les deux incisives médianes pour s'insérer sur la muqueuse de la voûte. L'écartement de ces deux incisives est de près de deux millimètres. Le frein occupe cet intervalle tout entier et de là se porte en s'élargissant vers la lèvre, sur laquelle il s'insère près de son bord libre par une base large de près de deux centimètres. Au-dessus de ce frein il y a de chaque côté une espèce de cul-de-sac entre le maxillaire et le bord supérieur de la lèvre.

Nous avons détaché le sommet du frein de son insertion, et incisé les brides latérales jusqu'à la base de la lèvre. Le plaie losangique ainsi formée a été réunie par un fil de catgut, de manière à éviter que la soudure de la lèvre ne se reproduisît; le résultat a été excellent.

Obs. LXXXIV. — *Lymphangiome kystique de la région sus-hyoïdienne et du plancher de la bouche. Lymphangiectasie de la langue.* — Henriette Roussel, âgée de six jours, est apportée à l'hôpital Trousseau le 12 octobre 1887, salle Giraldès.

Cette enfant prend difficilement le sein, par suite de la présence d'une tumeur qui siège sur le plancher de la bouche et gêne les mouvements de la langue.

Dès le lendemain de la naissance la sage-femme, consultée sur ce que l'enfant ne tetait pas, constatait la présence de la tumeur.

M. Campenon, après examen du plancher de la bouche, pratique une incision avec les ciseaux sur la partie latérale de la tumeur qui fait saillie à ce niveau. Un peu de liquide citrin s'écoule lentement. Un stylet introduit par la plaie pénètre dans une cavité kystique qui paraît uniloculaire.

Le lendemain, l'orifice est maintenu ouvert par l'introduction d'un crayon de nitrate d'argent.

Pendant quelque temps la mère amène l'enfant tous les jours, et la persistance de la fistule est chaque fois constatée. Puis l'on cesse de revoir l'enfant durant un mois.

On l'apporte de nouveau le 16 novembre; son état est le suivant : lorsqu'il ouvre la bouche, on voit la langue soulevée par une tumeur arrondie, occupant le plancher. Cette tumeur vient toucher en avant la face postérieure du bord alvéolaire, dont elle est séparée par un sillon profond. En arrière, elle se développe aux dépens d'une grande partie de la face inférieure de la langue, dont la pointe, par suite de ce fait, est très peu développée. De chaque côté la tumeur arrive jusqu'aux arcades alvéolaires. En haut elle dépasse d'un demi-centimètre le niveau de ce bord; sa partie latérale droite paraît plus saillante que la gauche. Le frein de la langue a disparu et est remplacé par un tractus médian vertical, de chaque côté duquel partent transversalement deux petites crêtes muqueuses répondant sans doute aux glandes sublinguales. Les orifices du canal de Warthon sont libres, la tumeur buccale dans son ensemble est transparente et recouverte par une muqueuse rose pâle.

A la région sus-hyoïdienne on sent du côté droit une saillie dure et volumineuse au niveau du siège de la glande sous-maxillaire, qui paraît être un kyste multiloculaire en continuité avec la tumeur buccale.

La salive s'écoule de la bouche, et la nuit il y a menace de suffocation. L'enfant ne peut teter, on le nourrit à la cuiller.

Le 16 novembre, un séton est passé dans le côté gauche de la tumeur sublinguale et on incise largement sur le plancher buccal; plusieurs loges sont ouvertes.

Le 19 novembre, on remarque que l'affaissement de la tumeur n'a pas eu lieu, malgré les incisions. On agrandit l'ouverture en dessous de la langue et on ouvre avec les ciseaux de nouvelles loges, qu'on excise en partie.

Vers le milieu de janvier on obtient que l'enfant demeure à l'hôpital; mais il est extrêmement affaibli, et il meurt le 17 janvier 1888.

*Autopsie.* — La langue est épaisse, volumineuse et dure. La muqueuse présente à sa pointe une petite surface ulcérée, vascularisée, probablement par le fait du muguet, dont on voit encore des traces. Le tissu lingual est dense; il y a un certain degré de glossite interstitielle.

Sur une coupe médiane antéro-postérieure, les deux tiers antérieurs de la langue présentent une infiltration plastique jaunâtre étendue de la face dorsale à la face inférieure. Cette surface infiltrée est résistante et d'un blanc gris uniforme dans l'ensemble. De plus, il existe un semis de foyers blanc jaunâtre : ce sont de petits foyers purulents, variant de couleur, de dimension et de consistance.

Les plus petits ne dépassent pas une tête d'épingle, les plus gros atteignent à peu près le volume d'un grain de blé. Tandis que les petits sont parsemés dans le tissu musculaire de la langue, les gros se touchent, et cette disposition s'accentue de la face dorsale à la face inférieure. Sur la partie inférieure de la langue, les tissus sont ramollis; on y trouve des foyers qui se vident sous la pression du scalpel. Il résulte de cette disposition des foyers dans la langue que l'inflammation y a procédé de bas en haut.

En arrière, vers la base, le tissu musculaire de la langue est intact.

*Dissection de la tumeur kystique.* — Après l'enlèvement de la peau sur la région sus-hyoïdienne du côté droit, on tombe sur la tumeur, divisée en deux parties : l'une au-dessous et en arrière de la glande sous-maxillaire, l'autre au-dessus du muscle mylo-hyoïdien, qui la bride en bas et l'empêche de faire saillie du côté du cou. Ces deux portions se continuent l'une avec l'autre et se confondent en une seule masse, après la section du mylo-hyoïdien. L'ensemble de la tumeur se compose de vésicules agglomérées, transparentes et d'un volume variable; les plus grosses ont environ un centimètre et demi de diamètre, les plus petites ne dépassent pas une tête d'épingle. Le foyer de suppuration sublingual s'est propagé dans la partie inférieure de la tumeur; le pus occupe le tissu conjonctif interstitiel et une partie seulement des loges; la plupart des vésicules kystiques sont restées transparentes.

Les veines sus-hyoïdiennes se ramifient sur la face externe de la tumeur, dont la face postérieure et interne est en contact avec les vaisseaux carotidiens.

La glande sous-maxillaire, repoussée en arrière, est intacte et facile à isoler. Elle ne semble nullement altérée. Le canal de Wharton, suivi et isolé sur toute sa longueur, est parfaitement continu depuis la glande jusqu'à la cavité buccale. Sous la langue il est plongé dans une masse dure et infiltrée de pus dans laquelle le tissu cellulaire et la glande sublinguale se confondent.

On n'aperçoit pas de vésicules kystiques dans cette masse. Le prolongement de la tumeur kystique qui est au-dessus du mylo-hyoïdien est indépendant du foyer de suppuration. La dissection sépare très facilement ce qui appartient au kyste. En arrière de celui-ci, on voit quatre ou cinq ganglions tuméfiés, roses, sans connexion intime avec la tumeur, qui paraît ainsi indépendante soit des glandes salivaires, soit des ganglions lymphatiques.

Le contenu des vésicules kystiques est un liquide citrin, séreux, parfaitement transparent; la suppuration n'a pour ainsi dire pas envahi les petites loges.

*Examen histologique.* — Les coupes de la langue montrent les papilles et leur revêtement épithélial, qui sont le siège d'une infiltration de cellules lymphatiques assez abondantes, en sorte que la limite entre l'épithélium et le derme muqueux n'est pas partout parfaitement nette.

Il existe dans le tissu de la langue des espaces lymphatiques, triangulaires et polygonaux, très dilatés et abondants; ils sont bien apparents dans la partie superficielle du derme et s'élargissent dans l'épaisseur du tissu musculaire de la langue, en formant de véritables cavités kystiques. Il y a d'ailleurs tous les intermédiaires entre les fentes lymphatiques dilatées et les cavités kystiques. On trouve dans leur intérieur un détritus granuleux et des cellules lymphatiques souvent très abondantes. La partie médiane du segment excisé présente, principalement à sa partie profonde, une infiltration très prononcée d'éléments embryonnaires au milieu du tissu conjonctif interstitiel. Les faisceaux musculaires striés sont en quelque sorte dissociés par les cellules jeunes qui remplissent également les cavités kystiques.

Obs. LXXXV. — *Lymphangiome kystique du cou; hématolymphangiome. Adhérences avec les vaisseaux carotidiens et avec les ganglions lymphatiques profonds.* — Gabrielle Bertrand, âgée de vingt-trois mois, est apportée à l'hôpital Trousseau pour un lymphangiome du

cou dont le diagnostic est évident. L'affection a été reconnue à la naissance; elle est restée stationnaire jusque dans ces derniers mois; elle s'est accrue sensiblement depuis quelque temps.

La tumeur a le volume d'une pomme; elle occupe la partie latérale gauche du cou vers le sommet du triangle sus-claviculaire. Elle est sous-aponévrotique et s'enfonce profondément, on n'en voit pas les limites; elle n'est pas réductible et n'augmente pas de volume par les cris et les efforts. Elle est visiblement formée de plusieurs loges. Il y a un peu de transparence avec teinte bleue.

L'extirpation est décidée.

Après avoir disséqué un lambeau cutané et mis à nu la face superficielle de la tumeur, on dissèque la partie profonde. Les loges s'enfoncent sous le sterno-mastoïdien; on voit les vaisseaux carotidiens recouverts seulement par la paroi mince du kyste. En bas, un autre prolongement kystique s'étend jusqu'à la sous-clavière. Les loges kystiques qui tapissent les vaisseaux carotidiens recouvrent également plusieurs ganglions placés en avant des carotides. L'un de ces ganglions se présentait comme une petite verrue, proéminant dans une loge kystique et presque entièrement isolé dans cette loge; la paroi kystique le recouvrait. Un autre, plus gros, était dans le même cas. Ces ganglions ont été extirpés avec la tumeur.

Une loge kystique ouverte au cours de l'opération contenait un liquide noir comme du sang veineux. Nous avons pu croire un instant qu'une grosse cavité veineuse était ouverte; mais, la poche vidée, l'écoulement s'est arrêté. Les autres loges renfermaient un liquide séreux et très limpide. Un certain nombre de petites artérioles ont été liées. Drainage, pansement avec la gaze iodoformée.

Dix jours plus tard, la plaie opératoire est complètement guérie. L'enfant a été revue, et on ne sent même plus d'engorgement profond.

*Description de la tumeur.* — La tumeur extirpée se compose d'une loge principale à paroi lisse comme une membrane séreuse, d'aspect aréolaire, divisée en alvéoles multiples par des cloisons incomplètes, plus ou moins développées.

Le tissu conjonctif ambiant se compose principalement de tissu adipeux. On voit sur plusieurs points, par transparence, de petits pelotons adipeux, gros comme des grains de mil, former des saillies jaunâtres à la face interne de la poche kystique.

En un point la membrane kystique est adhérente à un muscle et présente à ce niveau une grande minceur.

Deux ganglions lymphatiques, du volume d'un haricot, sont attenants à la tumeur et proéminent à l'intérieur de la cavité.

On reconnaît à l'œil nu, sur les sections de la tumeur, de petits orifices (sorte d'état criblé) correspondant à la coupe de loges accessoires.

*Examen histologique.* — La paroi du kyste principal est formée de tissu fibreux et renferme des faisceaux conjonctifs denses avec des fibres élastiques; vers la superficie se voient des cellules plates assez nombreuses, formant plusieurs lits. Il y a aussi dans cette paroi des fibres musculaires lisses entre-croisées, en couche discontinue, manquant sur un grand nombre de points. Pelotons adipeux disséminés sous la paroi. Vaisseaux abondants, notamment dans les colonnes saillantes qui déterminent l'aspect aréolaire de la paroi.

Dans les interstices conjonctifs du muscle atteint par le kyste, on remarque des espaces dilatés, analogues à des fentes lymphatiques et ne contenant pas de sang (envahissement du muscle par les cavités kystiques).

Dans les travées conjonctives des ganglions, on voit aussi des espaces arrondis, les uns tout à fait vides, les autres contenant du sang; mais il est probable que le sang a été introduit par le traumatisme opératoire, car ces sortes de sinus n'ont pas la paroi d'une grosse veine; quelques-uns renferment des débris de tissu réticulé. Il est fort possible qu'il s'agisse là d'une communication entre le ganglion et les cavités kystiques.

Obs. LXXXVI. — *Kyste congénital multiloculaire de la région parotidienne du côté droit; hématolymphangiome.* — On vient nous consulter à l'hôpital pour un jeune garçon de onze ans et demi, qui porte à la région parotidienne, au-dessous et en arrière du lobule de l'oreille, et plus bas entre le bord postérieur du maxillaire et le sterno-mastoïdien, une tumeur lobulée du volume d'un petit œuf. Cette tumeur soulève la région du creux parotidien; elle remonte en haut jusqu'au conduit auditif, et empiète en arrière sur la face externe du sterno-mastoïdien; elle est constituée de deux lobes, que sépare un léger sillon. La peau glisse à sa surface sans aucune trace d'adhérence; le peaucier et l'aponévrose passent certainement aussi sur sa face externe; sa consistance est molle et spongieuse, et la pression la refoule sans la réduire. Cette pression fait apparaître en haut un petit lobule distinct qu'on ne sentait pas auparavant.

Le doigt sent aussi derrière le lobule une saillie dure comme un ganglion, qui est probablement un prolongement de la tumeur; une autre petite masse dure se trouve à l'extrémité inférieure. Lorsque le malade penche la tête ou fait un effort en soufflant, la bouche et le nez étant fermés, la tumeur ne se tend pas et n'augmente pas de volume.

La peau a une teinte bleuâtre; à la surface même on ne voit pas trace de dilatation veineuse. Du côté du plancher buccal, on n'observe ni veinosités anormales ni aucun soulèvement. L'amygdale correspondante est saillante et un peu granuleuse.

La mère s'est aperçue, il y a quatre ans, de la présence de la tumeur, qui se présentait alors sous la forme d'une tache bleuâtre, large comme une lentille. La coloration bleuâtre a persisté.

Il y a trois ans, elle avait à peu près le même volume qu'aujourd'hui. A cette époque, l'enfant fut atteint d'un rhumatisme articulaire généralisé de forme assez grave. Pendant cette maladie, la tumeur s'effaça complètement; elle reparut au bout d'un mois environ.

Cinq ponctions ont été faites. La première a retiré il y a six mois, en juillet 1887, un liquide sanguinolent; la deuxième a été pratiquée le 1er octobre suivant; la troisième, le 2 novembre; elle a retiré un liquide jaune rougeâtre. Les quatrième et cinquième datent des 25 et 28 décembre 1887; elles n'ont donné aucun résultat. A cette dernière date la tumeur avait pris un accroissement subit; en deux heures elle avait doublé de volume, et cela sans aucun mal de gorge, sans cause connue; il semble qu'il se soit fait une hémorragie.

Nous n'hésitons pas à reconnaître un lymphangiome multiloculaire : tous les caractères des kystes séreux y sont évidents. Mais, de plus, il y a des loges à contenu sanguin ou sanguinolent tout au moins, ainsi qu'en témoignent les ponctions. Nous conseillons l'extirpation de la tumeur; les parents n'ont pas voulu s'y résigner.

Obs. LXXXVII. — *Kyste multiloculaire du cou, médian et symétrique, de la région sus-hyoïdienne, en fer à cheval.* — Enfant âgé de neuf jours.

Le père de ce nouveau-né est bien portant, ainsi que trois autres enfants. La grossesse de la mère et son accouchement ont été normaux.

L'enfant porte une tumeur volumineuse occupant la partie supérieure du cou des deux côtés, limitée supérieurement par le maxil-

laire. C'est une masse unique comme surajoutée au-dessous du maxillaire inférieur, semblant prolonger la face ; il n'y a plus, en un mot, de région sous-hyoïdienne. Dans son ensemble, la tumeur revêt la forme d'un fer à cheval. et elle se compose de trois grandes bosselures, deux immédiatement à droite et à gauche de la ligne médiane au-dessous du menton, la troisième occupant la région parotidienne du côté droit et remontant sur la joue.

Chacune de ces masses prise à part possède des caractères particuliers : La première à gauche de la ligne médiane est tendue, résistante, mobile sous la peau, sous-aponévrotique et profonde ; elle arrive sous la muqueuse du plancher de la bouche, où le doigt la sent. Elle est composée de petites bosselures résistantes, non fluctuantes.

La deuxième, opposée à la précédente, ne paraît pas se continuer avec elle, et pourtant cette continutié existe dans la profondeur. Elle est tendue et formée de bosselures proéminentes, faisant relief sous la peau, adhérentes même, demi-transparentes et bleuâtres : autant de petits kystes conglomérés.

La troisième masse, occupant la région parotidienne droite, semble être en continuité avec la deuxième ; elle est molle, flasque, fluctuante. Elle n'est pas réductible, mais est également profonde et formée de vésicules claires, comme transparentes.

Par suite de la présence des deux masses sus-hyoïdiennes, la langue est soulevée, refoulée sur la voûte palatine. La muqueuse du plancher est d'un centimètre au-dessus du rebord alvéolaire.

---

# CHAPITRE V

## LIPOMES CONGÉNITAUX

Les lipomes congénitaux ont des origines multiples et très différentes. Une première variété provient de la transformation graisseuse des angiomes. On la reconnaît à certaines

particularités de structure, et elle offre en clinique quelques caractères spéciaux rappelant son origine. Lorsqu'on examine une de ces tumeurs, on est frappé par l'importance de la vascularisation, et le microscope y montre d'habitude les dilatations capillaires de l'angiome. On observe l'affection à la naissance; cependant dans quelques cas la transformation lipomateuse des angiomes ne se fait que tardivement; on comprend dès lors que l'étude de cette variété soit liée à celle de l'angiome, et nous ne l'avons rappelée ici que pour montrer ce qu'il y a de spécial dans sa pathogénie.

Un second groupe de lipomes congénitaux comprend des tumeurs assez complexes où la graisse, mélangée en proportions variables à des tissus divers, n'est pas toujours le tissu prépondérant et où elle n'est pas non plus le tissu primitif. Les auteurs ont tour à tour placé ces tumeurs dans des cadres différents, celui des dermoïdes, celui des tératomes. Nous aurons l'occasion d'exprimer dans la suite notre avis à cet égard et de dire le rang qui nous paraît leur convenir.

Les variétés anatomiques ordinaires du lipome se rencontrent chez le nouveau-né, et elles n'offrent à ce point de vue rien de spécial qui les distingue de celles de l'adulte. La marche de l'affection est souvent très différente et de nature à induire en erreur. D'autre part, un groupe assez considérable de lipomes des nouveau-nés ou des jeunes sujets se fait remarquer par une particularité qu'on ne rencontre pour ainsi dire pas chez l'adulte : nous voulons parler du siège de ces tumeurs à la surface des os et de leurs rapports avec le périoste, le tissu osseux ou les cavités du squelette.

Ces derniers caractères nous ont semblé suffisants pour faire une étude à part des lipomes congénitaux *ostéo-périostiques* non seulement du crâne, mais du rachis et des autres os. Cela nous conduit, il est vrai, à sortir de notre cadre; mais il nous a paru nécessaire de donner à cette étude un caractère plus général, que nous indiquait d'ailleurs le rapprochement des faits.

Nous passerons donc en revue successivement les lipomes congénitaux ostéo-périostiques et les lipomes des parties molles.

### LIPOMES OSTÉO-PÉRIOSTIQUES

*Région de la voûte du crâne.* — Nous avons observé, chez une petite fille de dix mois, un lipome du volume d'une petite mandarine, appliqué sur le côté droit du front, au-dessus des sourcils (V. fig. 77). Cette tumeur avait attiré l'attention le jour même ou le lendemain de la naissance, et elle avait alors les dimensions d'une grosse noisette; son origine congénitale était donc certaine. Depuis, son accroissement ayant été très rapide, nous avons eu la pensée, lorsqu'on nous a présenté l'enfant, âgée de dix mois, qu'il s'agissait d'un sarcome. Extérieurement les contours de la tumeur étaient bien limités de tous les côtés. La peau n'était point altérée, mais elle ne glissait pas facilement à sa surface ; en quelques points elle lui adhérait manifestement. Un rebord osseux prononcé autour de la base du néoplasme indiquait dès l'abord les rapports intimes de sa face profonde avec le frontal ; et, en effet, la tumeur n'offrait aucune mobilité et faisait corps avec le squelette. Quelques dépressions de la surface semblaient la décomposer en gros lobes, confondus par leur partie profonde. La consistance de ces gros noyaux et de la masse entière était assez ferme, mais peu élastique; il n'y avait pas de trace de liquide. La tumeur n'était ni pulsatile ni réductible; elle n'avait déterminé jusqu'alors aucun trouble fonctionnel ; mais comme elle grossissait presque à vue d'œil, on en fit l'ablation, qui eut lieu sans aucune difficulté.

Au cours de l'opération on constata que la tumeur pénétrait dans le frontal. Dans une étendue grande presque comme un écu de cinq francs, cet os présentait une surface ulcérée et des anfractuosités aréolaires remplies par le néoplasme. On dut gratter toute cette surface, et, malgré la crainte qu'on en avait, on ne constata pas de perforation de l'os; mais presque toute

son épaisseur était envahie. On dut aussi gratter la face profonde de la peau.

L'étude histologique de la pièce vint enlever toutes les appréhensions concernant la récidive, que l'examen macroscopique n'avait pas complètement dissipées ; elle ne révéla que du tissu

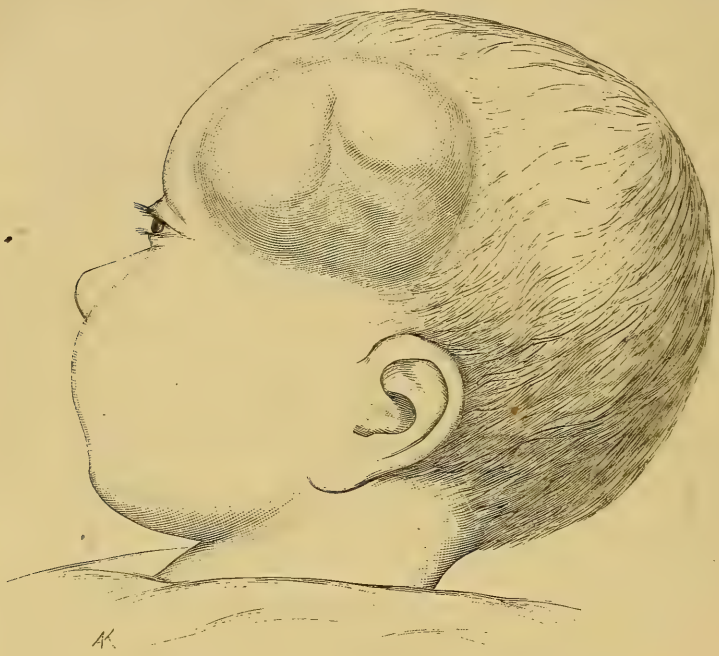

Fig. 77. — Lipome congénital de la région temporo-frontale.

adipeux avec fort peu de tissu cellulaire ; c'était un lipome diffus à peu près pur.

La guérison de l'enfant eut lieu sans suppuration, et depuis trois ans elle s'est maintenue parfaite.

Les faits analogues sont rares ; cependant on trouve çà et là un certain nombre d'observations de lipomes périostiques dans diverses régions, et spécialement à la tête.

Bland Sutton[1] mentionne une pièce du musée de Middlessex-Hospital constituée par un lipome situé au-dessous du muscle

1. Bland Sutton, *Fatty Tumor beneath occipito-frontalis : Medico-chir. Transactions*, 1885, t. LXVIII, p. 307.

occipito-frontal. Mais cette simple note n'indique ni la région du crâne où siégeait la tumeur, ni l'origine congénitale ou acquise. Un autre fait, dû à Sydney Jones[1], est raconté avec plus de détails. Un enfant de vingt mois portait une tumeur située sur la suture sagittale, s'avançant postérieurement jusqu'au niveau de la fontanelle occipito-pariétale, fluctuante, sauf à son pourtour, où elle était plus consistante et complètement irréductible. Cette tumeur avait été aperçue dès l'âge de deux mois et avait alors le diamètre d'une bille; elle s'était accrue rapidement dans les derniers mois. Pendant l'opération, qui fut faite sans difficulté, on constata la présence d'adhérences avec le cuir chevelu et avec le péricrâne; la tumeur était un lipome qui fut déposé au musée de l'hôpital Saint-Thomas; il pesait environ soixante-dix grammes. Il n'est fait aucune mention de caractères spéciaux concernant sa structure.

Heyfelder[2] a observé un nouveau-né qui portait sur le front une tumeur molle, indolente, mobile en certains points et assez régulièrement circonscrite; elle ne présentait ni fluctuation ni pulsation, et elle avait le volume d'un œuf de poule. L'extirpation, pratiquée quinze jours après la naissance, permit de vérifier la nature de la tumeur. C'était un lipome jaune, lobulé et entouré d'une membrane cellulaire; il ne contenait aucune cavité kystique; sa face profonde était adhérente au crâne. L'enfant mourut vingt-quatre heures après l'opération.

Nancrede[3] rapporte un cas de lipome congénital situé sous le muscle occipito-frontal. Sur quatre cas de lipome du front réunis par Fehleisen[4], un était congénital.

1. Sydney Jones, *Fatty Tumor from beneath the scalp : Trans. of the pathol. Soc. of London,* 1881, t. XXXII, p. 243.

2. Heyfelder, *De Lipomate et steatomate,* Stuttgard, 1842, et *Archives gén. de méd.,* 1842, série IV, t. Ier, p. 264, cité par P. Broca, *Traité des tumeurs,* vol. III, p. 388.

3. Nancrede, *Congenital fatty Tumor beneath occipito-frontal muscle : Boston medic. and surg. journal,* 1883, p. 87; *Philad. med. Times,* 1883, p. 808.

4. Fehleisen, *Ueber Lipome der Stirn : Congrès des médecins allemands,* session de Wurtzbourg, 1882, p. 131.

Reclus[1] a présenté à la Société anatomique un lipome médian du front ; le malade auquel on l'avait enlevé affirmait qu'il était congénital. Duplay a observé un cas semblable.

Un enfant âgé de deux ans et demi, vu par Seerig, portait un lipome congénital de la région postérieure du crâne. Cette tumeur, grosse comme un pois au moment de la naissance, s'était accrue rapidement et était arrivée à recouvrir toute la partie postérieure de la tête en envahissant le cou et en s'avançant jusqu'aux oreilles. Fluctuante en certains points, un peu pulsatile vers sa base, elle n'adhérait intimement ni à la peau ni à la surface osseuse ; on la comparait à un sac de laine bien rembourré. L'enfant était, au reste, bien développé et intelligent. Seerig[2] l'opéra ; en quatre semaines, la plaie opératoire fut fermée. La tumeur se composait d'une masse blanche, lardacée, entourée d'une enveloppe celluleuse ; une portion était seule graisseuse.

Heineke[3] a enlevé à un jeune homme de dix-huit ans une tumeur de la région occipitale dont l'origine remontait à la première enfance. Elle avait le volume du poing et adhérait très étroitement à la partie inférieure de l'occipital. Cette adhérence, la forme de la tumeur et son siège, lui donnaient une assez grande ressemblance avec une encéphalocèle. L'opération démontra qu'il s'agissait d'un lipome placé sous l'épicrâne.

C'est habituellement sur l'homme adulte que l'on observe les lipomes sous-épicrâniens, et rien n'autorise à leur attribuer constamment une origine congénitale. Aussi n'y aurait-t-il qu'un intérêt secondaire pour notre sujet à en rappeler les caractères ; mais comme ils présentent une ressemblance extrême avec les kystes dermoïdes, il n'est pas inutile de chercher les moyens de les reconnaître.

1. Reclus, *Bull. de la Soc. anatom.*, 1881, 4e série, vol. VI, p. 192.
2. Seerig, cité par Grosch, *Studien über das Lipom : Deutsche Zeitschr. f. Chir.*, 1887, p. 317.
3. Heineke, cité par Grosch, *ibid.*, p. 318.

A propos de la communication de Reclus à la Société anatomique, Ch.-H. Petit donna la description d'un lipome véritable, recueilli à Clamart sur un sujet âgé de cinquante-quatre ans, sans aucun renseignement clinique. Il avait le volume d'une noix et se trouvait placé à la partie externe du front, un peu au-dessus de l'arcade sourcilière gauche. Le muscle frontal le recouvrait superficiellement, et sa face profonde était adhérente au périoste de l'os frontal. La situation sous-aponévrotique de la tumeur et ses adhérences avec le périoste, caractères que l'on retrouve également dans tous les cas de kystes dermoïdes de la même région, méritent d'être notées. Mais ces dispositions anatomiques intéressantes n'indiquent nullement l'origine congénitale de la tumeur. On a observé, en effet, des lipomes périostiques à la surface du crâne sur des sujets de tout âge.

J. Cruveilhier[1] avait déjà décrit une pièce anatomique analogue à celle de Ch.-H. Petit; il avait trouvé sur un cadavre, à la partie supérieure de la région frontale droite, une tumeur hémisphérique du volume d'une moitié de prune de reine-Claude. C'était un lipome encapsulé et situé entre l'aponévrose épicrânienne et le périoste. Cruveilhier exprime la surprise qu'il éprouva en constatant la structure graisseuse de la tumeur; il avait cru d'abord que ce devait être un kyste.

Nous avons nous-mêmes enlevé un lipome occupant la région médiane du front chez un jeune pharmacien de Paris. On avait aperçu la tumeur vers l'âge de dix-huit ans. Sa situation médiane et sa forme arrondie contribuèrent d'autant mieux à la faire prendre pour un kyste dermoïde qu'elle était profonde, indépendante de la peau et adhérente au squelette. La tumeur, grossissant peu, ne fut opérée que lorsque le sujet eut atteint sa vingt-quatrième année. Elle avait alors le volume d'une grosse cerise; mais elle ne ressortait pas, était apla-

1. J. Cruveilhier, *Anatomie pathologique générale*, t. III, p. 307.

tie et moins tendue qu'un kyste. L'extirpation fit reconnaître un lipome encapsulé, adhérent au périoste.

Nous observons actuellement un fait analogue chez un jeune officier de trente ans, qui vient de donner sa démission; il porte sur le front une tumeur dont il a reconnu la présence il y a un an. Cette tumeur a le volume d'une petite amande, mais elle est plus arrondie, non rénitente, et adhérente; la peau glisse sur elle. Il y a de bonnes raisons de croire à un lipome, et non à un kyste.

J. Grosch[1] a pu réunir 37 observations de lipomes sous-épicrâniens. Sur ce nombre, 25 siégeaient à la région frontale, 5 à la région pariétale, 4 à la partie postérieure du crâne, 3 à la région temporale. Cinq de ces lipomes étaient congénitaux; ce sont les cas de Fehleisen, Sydney Jones, Nancrede, Seerig, Heineke, précédemment cités.

La disposition anatomique des lipomes de la surface du crâne paraît la même, soit qu'on ait observé ces tumeurs près de la naissance ou seulement dans l'âge adulte et jusqu'à soixante-quinze ans; leur situation et leurs rapports sont particulièrement remarquables. En effet, ces lipomes sont sous-jacents à l'aponévrose épicrânienne et séparés par cette membrane du tissu cellulaire sous-cutané et de la peau; leur face profonde est en contact direct avec le périoste crânien et lui adhère plus ou moins. Le lipome que nous avons cité au débu de ce chapitre fait une exception très grande ; car, dans ce cas, la tumeur était dans le tissu osseux lui-même, au milieu des aréoles du diploé, et la lame compacte superficielle faisait défaut. Il est probable que la tumeur est née dans l'os primitivement et que les parties molles n'ont été envahies que consécutivement.

Le diagnostic des lipomes sous-aponévrotiques du crâne, parfois facile, est le plus souvent, au contraire, entouré de diffi-

1. J. Grosch, *loco cit.*

cultés telles qu'on est dans l'incertitude jusqu'à l'opération ; il est plus aisé lorsque la tumeur, très ancienne et très volumineuse, revêt les caractères classiques des lipomes. Wheeler[1] a opéré un vieillard de soixante-quinze ans, qui portait depuis trente-cinq ans une tumeur attachée à la moitié gauche du front et à la partie antérieure de la région temporale. Restée très longtemps stationnaire avec le volume d'une orange, elle avait acquis dans les deux dernières années des proportions énormes; elle présentait un pied et trois pouces de circonférence et pendait sur la face en gênant la vision. La nature graisseuse de cette tumeur paraît avoir été facile à établir cliniquement.

On est souvent embarrassé, au contraire, parce que le lipome sous-aponévrotique et indépendant de la peau, offre la plupart des caractères des kystes crâniens, et spécialement des kystes dermoïdes : même volume, même forme, même consistance à peu près, et quelquefois même siège. Si on ajoute que, d'une part, les lipomes sous-épicrâniens sont souvent observés dans le jeune âge comme les kystes dermoïdes et que ces derniers se développent parfois rapidement comme les lipomes, on trouve là un ensemble de signes cliniques bien fait pour excuser les erreurs commises, soit qu'on ait pris un lipome pour un kyste, ou inversement un kyste pour un lipome. Au reste, la solution du problème n'est pas d'une grande importance pratique, attendu que les conditions de l'intervention sont les mêmes pour les deux variétés de tumeurs.

Le lipome congénital de la région temporale que nous avons observé s'était accru avec une telle rapidité, que nous n'avons pu nous défendre de l'appréhension d'être en présence d'un sarcome, après avoir discuté d'ailleurs la possibilité du lipome. C'est que nous ignorions alors que cette rapidité d'évolution est fréquente dans les lipomes de la première enfance.

1. Wheeler, *The Dublin journal of medical Science*, december 1873.

*Lipomes ostéo-périostiques du rachis et des membres.*

On a observé des lipomes congénitaux en rapport avec diverses régions du rachis. Un fait assez extraordinaire même peut trouver place ici, bien qu'il soit un peu ancien et rapporté avec trop peu de détails. C'est une observation d'Obré[1], dans laquelle un enfant est pris, à l'âge d'un an, de convulsions compliquées d'une anesthésie limitée et de spasmes du côté droit du corps ; puis survient une paralysie partielle des membres de ce côté. A l'âge de trois ans, l'enfant succombe en quelques heures, après une attaque de convulsions. On en fait l'autopsie, et on trouve dans la région cervicale du canal vertébral une masse de tissu graisseux, adhérente aux méninges, de deux pouces et demi (six centimètres) de longueur et d'un demi-pouce (treize millimètres) d'épaisseur, remplissant le canal rachidien.

Holmes[2] a enlevé avec succès une énorme tumeur fibro-graisseuse de la région cervicale, solidement fixée à une vertèbre. Le petit malade, âgé de trois ans, portait cette tumeur depuis un temps indéterminé; la mère cependant ne croyait pas que ce fût depuis l'époque de la naissance. Quoi qu'il en soit, la tumeur occupait la partie postérieure et latérale du cou au-dessus de la clavicule. Ses limites profondes ne pouvaient être déterminées par l'examen clinique. L'opération démontra qu'elle était enveloppée partout d'une capsule facile à détacher des parties molles, mais qu'un pédicule « s'enfonçait profondément jusqu'à la rencontre des apophyses transverses des vertèbres cervicales, avec le périoste desquelles la capsule fibreuse paraissait être si entièrement confondue que les deux tissus ne faisaient plus qu'un ». Il fallut déployer une

1. Obré, *Deposit of fat within the cervical portion of the vertebral canal : Trans. of the pathol. Soc. of London,* 1852, t. III, p. 248.
2. Holmes, *Thérapeutique des maladies de l'enfance,* édition française, p. 605.

certaine force pour faire l'extraction de cette masse, et Holmes dut couper avec le bistouri les nouvelles brides fibreuses formant adhérence à mesure qu'elles étaient attirées. Malgré ces difficultés, la tumeur fut enlevée en totalité, et l'enfant guérit.

On a décrit un certain nombre de lipomes congénitaux sur la ligne médiane au niveau du sacrum, c'est-à-dire au niveau de l'extrémité inférieure du sillon embryonnaire dorsal; ils étaient en communication ou non avec la cavité rachidienne. En voici quelques exemples remarquables d'Athol Johnson[1], de Briolle[2] et de Bland Sutton[3]. Le malade d'A. Johnson était un garçon de dix mois né avec une ulcération au niveau du sacrum, sans apparence de tumeur. L'ulcération se cicatrisa, mais en peu de temps il se développa une tumeur qui acquit rapidement le volume d'une orange. Des convulsions s'étant produites, l'ablation fut décidée; elle permit de constater que la tumeur, adhérente par sa face profonde, pénétrait dans le canal sacré et se trouvait en rapport intime avec les méninges, dont il fallut la détacher par une dissection minutieuse. On put voir au fond de la plaie les soulèvements rythmiques de la dure-mère par le liquide céphalo-rachidien, coïncidant avec les mouvements respiratoires. La tumeur, qui pesait 45 grammes, était constituée par un tissu graisseux finement lobulé, et elle était pourvue d'une capsule complète, sauf au niveau des adhérences avec la dure-mère. Sa situation et ses rapports profonds rappelaient la spina-bifida inférieure.

Les deux cas de Briolle et de Sutton, très différents du précédent, ont, au contraire, entre eux la plus grande ressemblance : ce sont deux lipomes congénitaux observés chez l'adulte. Tous deux sont situés à la face postérieure du sacrum et ils contiennent des portions de tissu calcifié. Sutton ne fait qu'indiquer

1. Athol Johnson, *Fatty Tumor from the sacrum of a child connected with the spinal membranes : Trans. of the pathol. Soc. of London,* 1857, t. VIII, p. 16.
2. Briolle, *Lipome calcifié congénital : Gazette des hôpitaux,* 1883, p. 66.
3. Bl. Sutton, *Medico-chir. Transactions,* 1885, t. LXVIII, p. 299.

les caractères d'une pièce anatomique déposée au musée de Middlessex-Hospital. C'est un lipome renfermant une masse d'os de forme irrégulière; il a été enlevé par H. Morris, en 1876, sur la région sacrée d'un homme adulte. L'auteur anglais croyait, non pas à un simple lipome, mais à un fœtus parasite, dégénéré en tumeur lipomateuse. L'observation de Briolle contient plus de détails. La malade, femme de trente-cinq ans, portait, depuis la naissance, une tumeur occupant la partie médiane du sacrum, qu'on avait cru être une spina-bifida. S'accroissant lentement, cette tumeur, grosse d'abord comme une aveline, avait fini par acquérir des dimensions énormes : 47 centimètres dans le sens transversal, 25 centimètres dans le sens vertical et autant en profondeur. La main appliquée sur cette masse sentait, au milieu des parties molles, des nodosités dures comme de l'os; on en fit l'ablation sans difficulté spéciale, et la guérison fut prompte. La tumeur pesait 5 kilogrammes 540 grammes et contenait une masse calcifiée du poids de 1,300 grammes. Les parties molles étaient constituées par du tissu graisseux; au milieu des lobes il y avait des masses crétacées contenant dans leur intérieur un liquide lactescent ou bien une matière dure caséeuse. Briolle a eu soin de faire l'étude histologique des parties dures et a constaté qu'elles étaient constituées non par du tissu osseux, comme on aurait pu le penser *à priori,* mais par une infiltration calcaire.

Les lipomes de la région sacrée dont nous venons de parler offrent des caractères importants, en dehors de la congénitalité. On doit remarquer qu'ils sont situés dans le plan médian, que l'un d'eux (Johnson) se prolonge par un orifice anormal du sacrum jusque dans le canal vertébral, qu'un autre (Briolle) a une structure assez spéciale, car il est rare de rencontrer dans un lipome des portions calcifiées en quantité aussi considérable.

On sait que la région sacrée est un siège d'élection pour les kystes dermoïdes complexes contenant des parties fœtales.

Ces tumeurs tératoïdes renferment assez souvent des parties lipomateuses; nous en avons même observé une qui peut être considérée comme un type intermédiaire entre les lipomes purs de Johnson et de Briolle et les tératomes plus ou moins complexes. C'est un lipome kystique enlevé à une fille nouveau-née[1]. L'enfant, née un peu avant terme de parents sains, portait au niveau de la partie inférieure du sacrum une tumeur du volume d'une grosse orange, inégalement molle, fluctuante en certains points, ferme ailleurs, ni réductible ni transparente. Au bout de six mois, la petite fille, très chétive à la naissance, avait pris un aspect robuste, mais la tumeur de son côté avait doublé de volume; on en fit l'extirpation, qui n'offrit aucune difficulté. La tumeur, entourée d'un plexus veineux assez largement développé, était adhérente au coccyx, qui fut partiellement réséqué. Une seule artère, appartenant au pédicule, dut être liée.

Cette tumeur se composait de deux portions : une portion, comprenant les quatre cinquièmes de la masse, était franchement lipomateuse; l'autre, qui avait le volume d'une mandarine, était formée d'une agglomération de kystes rappelant les kystes multiloculaires de l'ovaire. L'examen histologique démontra qu'il y avait, à côté de loges kystiques d'un centimètre de diamètre contenant soit du liquide clair, soit un liquide épais, blanchâtre ou puriforme, des kystes microscopiques au milieu d'un tissu conjonctif riche en cellules jeunes. Les cavités étaient revêtues d'un épithélium constitué profondément par des couches de cellules arrondies, superficiellement par des cellules aplaties. On ne peut méconnaître là une production rappelant certaines parties des tumeurs tératoïdes du sacrum. On pourrait encore citer, parmi les fait analogues, une tumeur enlevée par Grüber[2] à un nouveau-né du sexe féminin. L'ablation immédiate fut jugée nécessaire à cause d'une hémorragie qui

1. Observation publiée dans la thèse de Lachaud, 1883.
2. Grüber, *Schmidt's Yahrbuch*, 1841, Bd. XXX, s. 184.

se faisait à la surface d'une excoriation. La masse de la tumeur avait deux fois le volume de la tête de l'enfant et pesait deux livres et demie, le poids de ce dernier étant de cinq livres et demie ; elle couvrait le coccyx et la partie inférieure du sacrum, et, en avant, entourait la paroi rectale. Le coccyx était enveloppé par elle comme dans le cas précédent. L'examen de la tumeur démontra que c'était un lipome avec des parties calcifiées et ossifiées ; mais comme il s'agit d'un fait relativement ancien, on ne peut être très affirmatif sur la nature exacte des parties dures.

Il nous a paru intéressant de rapprocher les uns des autres ces divers groupes de lipomes crâniens, rachidiens et sacro-coccygiens développés à la surface du squelette et souvent plus ou moins adhérents au périoste. Il est vrai qu'ils ne sont pas les seuls à présenter cette dernière particularité, car il n'est pas de région du corps où l'on n'ait observé des lipomes ostéo-périostiques. Ainsi Thomas Smith[1] a enlevé sur un garçon de neuf ans un lipome, du volume du poing d'un adulte, aperçu dès l'âge de trois ans, situé au niveau de l'avant-bras et adhérent profondément au col du radius, qui fut dénudé par l'opération ; des parcelles osseuses se trouvèrent enlevées avec le pédicule de la tumeur. D'Arcy Power[2] a observé, chez un garçon âgé de neuf ans comme celui de Smith, une tumeur indolente, élastique, indépendante de la peau et occupant la face externe du tiers supérieur de la cuisse. L'opération démontra que la tumeur, solidement attachée au fémur au-dessous du petit trochanter, était en partie fibro-lipomateuse et en partie simplement lipomateuse ; elle avait 15 centimètres de diamètre sur 12 et pesait 425 grammes. Un autre lipome, enlevé par Th. Smith[3] sur une fillette de cinq ans,

1. Th. Smith, *Trans. of the pathol. Soc. of London*, 1868, t. XIX, p. 344.
2. D'Arcy Power, *Congenital lipome : the Lancet*, 1888, I, p. 371.
3. Th. Smith, *Specimen of a firm, bilobed fatty Tumor, weighing ten ounces, removed from a little girl, œt. 5 : Trans. of the pathol. Soc. of London*, 1866, t. XVII, p. 286.

était situé profondément au niveau de la fesse et de la racine de la cuisse, et contractait une adhérence solide avec l'ischion. Un fait analogue appartient à Heyfelder[1]. Une petite fille portait, quelques semaines après la naissance, une tumeur de la fesse gauche, du volume d'une noix, probablement congénitale. Cette tumeur se mit à grossir rapidement; à trois mois elle était large de 10 pouces dans un sens et de 8 pouces dans l'autre; elle était indolente, mobile, fluctuante : caractères d'une tumeur bénigne. On en fit l'ablation, et on trouva un lipome sous-jacent aux couches musculaires, adhérent à l'os iliaque et au fémur. Ce lipome, de structure uniforme dans toutes ses parties, pesait 4 livres. L'enfant succomba rapidement aux suites de l'opération.

Butlin[2] a observé chez une fille de sept ans un lipome de la partie supérieure et postérieure de la jambe au-dessous du genou; cette tumeur, du volume d'une tête de fœtus, avait été aperçue dès l'âge d'un an. Pendant l'ablation, on put voir qu'elle se prolongeait jusqu'à la partie antérieure, en passant entre les deux os de la jambe. Un lipome enlevé à un enfant par Pearce Gould[3] était situé sous l'extrémité inférieure du muscle sterno-mastoïdien; il adhérait si fortement à la clavicule, qu'on dut enlever le périoste de cet os pour l'extirper complètement. J. Wood[4] a vu un autre cas de lipome périostique intéressant par son siège. Un garçon âgé de dix ans portait depuis cinq ans au moins une tumeur située dans la fosse temporale et grossissant peu à peu. On pouvait la sentir par la bouche en dehors de la branche ascendante du maxillaire inférieur; le masséter soulevait la peau au-dessous de l'apophyse zygomatique; l'arcade dentaire supérieure était repoussée en dedans, l'inférieure en dehors. Pendant l'abla-

1. Heyfelder, cité *in* thèse de Sénac, *du Lipone congénital,* Paris, 1883, p. 54.
2. Butlin, *Path. Soc. Trans.*, vol. XXVIII, p. 221, et Bl. Sutton, *Medico-chir. Transactions,* 1885, vol. LXVIII, p. 295.
3. Pearce Gould, *in* Bl. Sutton, *Medico-chir. Transactions,* 1885, t. LXVIII, p. 293.
4. J. Wood, *Trans. of the pathol. Soc. of London,* 1875, t. XXVI, p. 191.

tion, on vit que la tumeur se laissait détacher facilement partout sauf en un point, où elle adhérait à la grande aile du sphénoïde, près de l'apophyse zygomatique. C'était un lipome du volume du poing d'un enfant.

Une origine congénitale est établie pour quelques-uns des faits précédents; elle ne l'est pas pour tous; mais tous du moins sont apparus dans le jeune âge, soit dans les premiers mois, soit dans la première ou la deuxième année. L'attache de ces tumeurs à la surface des os constitue l'une des particularités les plus intéressantes de leur histoire; dans l'âge adulte, en effet, le périoste est souvent le siège de fibromes, de fibro-sarcomes ou de tumeurs plus ou moins malignes, mais l'on y rencontre bien rarement des lipomes purs.

La plupart des lipomes dont nous avons rappelé les observations ont certains caractères spéciaux dans leur marche ou dans leur structure, qui les distinguent du type commun du lipome observé dans un âge plus avancé. Plusieurs ont une évolution rapide : ils acquièrent en quelques mois, par exemple, des proportions telles que l'extirpation en devient indispensable ; quelques-uns cependant n'ont été enlevés que dans l'adolescence ou dans l'âge adulte. Leur structure est d'habitude celle du lipome pur, sans mélange d'autres éléments, sans tissu fibreux en quantité assez grande pour qu'on puisse dire qu'il s'agit de fibro-lipomes, sans éléments embryonnaires. Tel était le cas du lipome que nous avons opéré dans la région frontale, chez un jeune enfant. Plusieurs fois cependant on a constaté une proportion notable de tissu conjonctif ou une certaine quantité de cellules jeunes.

Les infiltrations calcaires ne sont pas rares. Rappelons aussi notre observation de lipome de la région sacro-coccygienne dans la composition duquel entraient du tissu lipomateux pur et des masses kystiques. Mais le fait dominant de l'histoire de ces lipomes est leur rapport avec les surfaces

osseuses ; or il ne s'agit pas là d'un simple contact accidentel. La tumeur adhère au périoste et se confond avec lui à tel point que le pédicule contient parfois des parcelles ossifiées et que, pour en faire l'extirpation, on est obligé d'enlever le périoste lui-même. De plus, le point de contact avec les os ne semble pas être indifférent. Nous ne reviendrons pas sur les lipomes crâniens qui siègent de préférence au niveau des fentes embryonnaires ; sur les lipomes sacrés qui contractent avec le rachis des connexions assez intimes pour englober entièrement le coccyx, ou qui pénètrent dans le canal médullaire à travers un orifice du sacrum ; sur les lipomes des membres qui sont fixés par leur pédicule au voisinage des épiphyses : nous avons vu un lipome congénital se développer dans l'épaisseur du frontal, qui se trouvait envahi et déformé ; c'est là encore un caractère entièrement étranger aux lipomes de l'âge adulte, qui ne pénètrent pas dans les os. Enfin, dans quelques observations, les lipomes, après avoir pris naissance à la surface des os, au lieu d'écarter les muscles voisins, se sont propagés dans leur épaisseur, et on a trouvé des faisceaux musculaires normaux ou atrophiés, épars au milieu du tissu lipomateux.

## LIPOMES CONGÉNITAUX DES PARTIES MOLLES

Les lipomes congénitaux des parties molles sont rares. On en a cependant rencontré dans les régions les plus variées : à la langue, au cou, sur différents points du tronc, sur les membres, et spécialement à la main et au pied. Les faits sont jusqu'ici peu nombreux et le plus souvent étudiés d'une manière incomplète. Nous passerons en revue la plupart des observations que nous avons relevées, en procédant par régions anatomiques.

### *Lipomes congénitaux de la langue.*

Poncet[1] (de Lyon) a rencontré chez une femme âgée de soixante-deux ans, affectée d'ailleurs d'un carcinome du sein, un lipome congénital de la langue. Ce lipome, situé sur la face dorsale de la partie moyenne de cet organe, présentait « l'aspect d'une langue surnuméraire ». Il n'avait déterminé aucune espèce de gêne de la respiration, de la mastication, de la déglutition ni de la parole. La malade affirmait très énergiquement qu'elle portait cette tumeur depuis la naissance. La mort étant survenue à la suite d'un cancer du sein, l'examen direct du lipome lingual put être fait.

La tumeur occupait la partie médiane du dos de la langue, à sept ou huit millimètres en avant du V lingual. Du volume d'un œuf de pigeon, elle offrait une forme régulièrement arrondie et une coloration jaunâtre ou rosée en certains points, à cause de la présence de petits vaisseaux. « Par une coupe verticale on voyait que le néoplasme s'était développé dans le tissu cellulaire sous-muqueux, qu'il était adhérent à la muqueuse et au tissu cellulaire sous-muqueux. » La partie centrale était constituée par un gros lobule graisseux, environné d'un tissu fibroïde jaunâtre assez dense. L'examen histologique montra « une trame fibreuse disposée en faisceaux et en travées assez denses, renfermant une très faible quantité d'éléments cellulaires et circonscrivant par leurs anastomoses des îlots à contours arrondis ayant des dimensions variables. Chacun de ces îlots était rempli par une masse de cellules adipeuses pourvues de leur capsule propre, toutes accolées les unes aux autres et comme déformées par leur pression réciproque. Dans quelques-unes de ces vésicules adipeuses, la margarine s'est cristallisée en aiguilles rayonnant du centre à la

1. Poncet, *Fibro-Lipome congénital de la langue : Lyon médical*, 1888, vol. LVII, p. 130.

périphérie. De rares vaisseaux se distribuent à la tumeur en suivant le trajet des faisceaux fibreux. »

Un cas de Bastien[1], indiqué partout comme un exemple de lipome lingual, a trait en réalité à une tumeur complexe. Un porteur d'eau âgé de vingt-cinq ans entre dans le service de Laugier pour une tumeur de la partie antérieure de la langue, existant depuis la première enfance et probablement congénitale. A quinze ans, elle avait le volume d'un noyau de cerise ; elle a depuis acquis la grosseur d'un œuf de pigeon. Fluctuante dans une portion, elle offre dans une autre un noyau d'une dureté pierreuse. L'extirpation ayant été pratiquée, on trouve une tumeur complètement encapsulée, composée de tissu fibreux, de tissu graisseux et de masses osseuses. Bastien admet non seulement que cette tumeur est congénitale, mais encore qu'elle provient peut-être d'une inclusion fœtale. Sans entrer dans cette hypothèse, on peut rapprocher le fait de Bastien d'un autre analogue, appartenant à O. Weber[2]. Cet auteur a observé chez une jeune fille, âgée de quinze ans, une tumeur linguale qui, aperçue dès l'âge de sept ans, avait acquis peu à peu le volume d'une noix et se composait de masses graisseuses associées à du cartilage.

Ces deux dernières tumeurs ne sauraient être rapportées au lipome proprement dit, bien que le tissu graisseux y soit prédominant, et leur pathogénie ne doit être interprétée qu'avec réserve. Qu'il nous suffise de faire remarquer l'analogie de ces productions fibro-cartilagineuses, ayant débuté dans l'enfance et peut-être même avant la naissance, et des tumeurs également fibro-cartilagineuses de la voûte palatine et du pharynx, que nous avons décrites sous le nom de dermoïdes simples. Non seulement ce seraient de part et d'autre des tumeurs congénitales, mais il y a une identité de structure et la même marche clinique. Si nous avons rappelé les observations de

1. Bastien, *Bull. de la Soc. anatom.*, 1854, p. 349.
2. O. Weber, *Handbuch der Chirurgie* de Pitha et Billroth, Bd. III, s. 328.

Bastien et de Weber, ce n'est que pour montrer qu'on ne saurait les considérer comme se rapportant à de véritables lipomes. Ce sont des tumeurs complexes, et la prépondérance que l'on a accordée au tissu graisseux n'y est pas suffisamment établie pour négliger les autres tissus, au point de n'en pas tenir compte. En somme, la seule observation de lipome congénital de la langue que nous connaissions est celle de Poncet, et il s'agit, non d'un lipome pur, mais d'un fibro-lipome. Bien que la malade soit âgée de soixante-deux ans, ce n'est pas une raison pour mettre en doute l'origine congénitale de la tumeur.

Cet exemple fait, au contraire, penser que si l'étiologie des lipomes linguaux considérés comme acquis avait été étudiée avec un soin suffisant, on aurait peut-être trouvé que quelques-uns d'entre eux remontaient à la naissance. Il est, en effet, intéressant de remarquer que parmi les rares lipomes de la langue observés à tous les âges, et surtout dans un âge avancé, quelques-uns provenaient d'une époque fort éloignée. Follin[1] a enlevé chez un vieillard un lipome du volume d'un œuf, occupant le bord gauche de la langue et datant de plus de vingt-deux ans. Guelliot[2] a recueilli dans le service de Gosselin l'observation d'un malade âgé de quarante-huit ans, hémiplégique, auquel on enleva par excision un lipome pédiculé du volume d'une noix, siégeant sur la partie antérieure et droite de la langue; ce lipome existait déjà à l'âge de vingt-trois ans. Remarquons, en passant, que les lipomes pédiculés de la langue ne sont pas exceptionnellement rares. Iversen[3] a opéré un malade sitophobe et mélancolique d'un lipome du volume d'une noix attaché par un pédicule à la base de la langue; il obtint la guérison à la fois de la tumeur et de l'affection mentale. Holt[4] a observé chez un vieillard âgé de quatre-vingts ans, mort subitement

1. Follin, *Bull. de la Soc. de chir.*, 1866, p. 94, et *Bull. de la Soc. anatom.*, 1866, p. 88.
2. Guelliot, *in* thèse de Malon, *Lipomes de la langue*, 1881, p. 43.
3. Iversen, obs. citée *in* thèse de Malon.
4. Holt, *Trans. of the pathol. Soc. of London*, 1854, vol. V.

en fumant sa pipe, un lipome attaché par un long pédicule à la partie supérieure du vestibule du larynx. Cet homme éprouvait une gêne dans la gorge depuis dix ans ; sa tumeur était déjà apparue dans la bouche pendant un effort de vomissement. Enfin Sydney Jones[1] put enlever chez un homme de quarante ans une tumeur sous-muqueuse, attachée dans le sillon aryténo-épiglottique et pendante dans le pharynx ; c'était un lipome à trame conjonctive délicate qui contenait dans son épaisseur un kyste « communiquant probablement avec la surface ». La cavité de ce kyste, large de deux centimètres, était revêtue d'un épithélium squameux.

Plusieurs cas de lipomes ont été remarqués dans la région sublinguale et décrits comme des grenouillettes graisseuses ; mais ce sont des tumeurs acquises[2].

### *Lipomes congénitaux du cou.*

La région du cou est le siège de lipomes congénitaux remarquables par leur développement considérable, leur forme diffuse et leur situation profonde. Nous avons observé[3] un jeune garçon venu au monde avec un lipome occupant à la fois le creux sus-claviculaire, la racine du bras et le côté du thorax. La tumeur sus-claviculaire s'insinuait en arrière sous le trapèze. Celle du thorax, allant de la clavicule au bord axillaire de l'omoplate et descendant jusque vers le mamelon, formait un coussinet sur lequel s'appliquait la face interne du bras. Les deux masses sus et sous-claviculaires étaient reliées l'une à l'autre par un prolongement intermédiaire passant sous la clavicule. On trouvait encore des lobules lipomateux le long des vaisseaux du

1. Sydney Jones, *ibid.*, 1881, vol. XXXII, p. 243.
2. Liston, *Chirurgie pratique;* Fr. Churchill, *Trans. of the pathol. Soc. of London,* vol. XXIII, p. 234 ; Pollock, *in* Holmes, *System of Surgery;* Monod, *Bull. et Mém. de la Soc. de chir.,* t. VII, p. 365, 1881 ; Cauchois, *Bull. de la Soc. anatom.,* 1883, rapport de Pozzi.
3. Observation publiée dans la thèse de Sénac, *du Lipome congénital,* Paris, 1883, p. 35.

bras, jusqu'au niveau du coude. La surface bosselée, la consistance molle de ces tumeurs ne laissaient pas de doute sur leur nature graisseuse. L'extirpation d'une pareille tumeur ne nous parut pas indiquée chez ce très jeune enfant.

Holmes[1] a, au contraire, enlevé chez une petite fille de dix ans une tumeur ayant un siège et des caractères semblables. C'était un énorme lipome aperçu dès l'âge de dix-huit mois ; il occupait à la fois le creux sus-claviculaire et l'aisselle, mais avec un développement moindre que chez notre malade. Pour en faire l'extirpation, Holmes, après avoir dégagé superficiellement la partie sus-claviculaire, dut poursuivre un prolongement qui s'engageait vers l'aisselle en suivant les vaisseaux sous-claviers et le plexus brachial ; il fallut même disséquer minutieusement certains nerfs qui traversaient le lipome : l'artère sous-clavière et le plexus brachial étaient en rapport intime avec la surface de la tumeur. L'enfant guérit de cette laborieuse opération. Briddon[2] a opéré un sujet de quatre mois pour un lipome volumineux de l'aisselle. Ce lipome, ayant déjà le volume du pouce à l'âge de deux mois, avait grossi rapidement et remplissait entièrement l'aisselle ; pour l'enlever on dut curer complètement le creux axillaire.

Frederick Taylor[3] a observé chez une fillette de quatre ans un lipome diffus du cou qui produisait depuis quinze mois des troubles de la déglutition. L'aspect extérieur était celui d'un goitre volumineux bilatéral; mais, de plus, la paroi postérieure du pharynx était soulevée par une tumeur ovalaire, molle, obscurément fluctuante, et les carotides étaient projetées en avant de leur place normale. Les caractères peu ordinaires de cette tumeur ne suffisant pas pour établir un diagnostic, on fit une ponction exploratrice dont le résultat fut

1. Holmes, *Thérapeutique chirurgicale des maladies des enfants*, édition française, p. 603.

2. Briddon, *Tumour (Lipoma) of the axilla in an infant four months old : Medical Record*, 1882, vol. XXII, p. 634.

3. Fr. Taylor, *Trans. of the pathol. Soc. of London*, 1877, vol. XXVIII, p. 216.

négatif. L'enfant succomba à l'opération de la trachéotomie ; à l'autopsie on trouva en arrière du pharynx un vaste lipome étendu depuis la base du crâne jusqu'à la première vertèbre dorsale, partout encapsulé et développé dans le tissu conjonctif rétro-pharyngien. Sa partie médiane était déprimée par le pharynx et l'œsophage ; les parties latérales faisaient saillie en avant de chaque côté du cou.

Bien que l'origine congénitale de ces deux dernières tumeurs ne soit pas directement démontrée, elles appartiennent tellement à la première enfance et leur volume est tel au moment où on les observe, qu'il est bien difficile de ne pas croire à un lipome congénital, dont elles ont toute l'apparence clinique d'ailleurs. On peut les rapprocher, en tout cas, des faits manifestement congénitaux.

### *Lipomes congénitaux du tronc et des membres.*

Il n'est pas rare de rencontrer des lipomes sur le dos et les lombes chez les jeunes enfants. Nous avons enlevé à une fillette de quatorze mois un lipome du volume d'une mandarine, situé à la partie supérieure et médiane du dos et paraissant s'être développé dans un angiome. Chez un autre enfant âgé de cinq mois et demi, la tumeur occupait la région lombaire et se trouvait entourée par un large plexus veineux ; un autre *nævus* cutané, gros comme une lentille, était situé sur le côté interne du coude gauche. Ces deux lipomes appartiennent à la variété des lipomes mous, sans capsule conjonctive. Ils n'avaient pas été aperçus au moment de la naissance, mais quelque temps après. Leur origine congénitale est donc pour le moins très probable[1]. Parker[2] a opéré un enfant de cinq mois d'un lipome non encapsulé qui, dès le moment de la naissance, avait le volume d'une noix et qui s'était ensuite accru rapidement. C'est

1. Ces deux observations sont publiées dans la thèse de Sénac, 1883, p. 37 et 41.
2. Parker, *Medical Times and Gazette*, 1881, p. 66.

encore à la variété diffuse des lipomes qu'appartient un cas que nous avons rencontré, chez un enfant de neuf ans, au-dessous de la rotule et à la partie supérieure de la jambe. Ce lipome, qui avait été aperçu dès l'âge d'un an, avait pris un développement assez considérable ; il occupait le quart supérieur de la face antérieure et des deux faces latérales de la jambe.

Aucun de slipomes superficiels précédents n'avait d'attaches profondes, soit avec les os, soit avec les aponévroses, comme dans la variété des lipomes ostéo-périostiques. Ce sont des tumeurs sous-cutanées qui n'ont de spécial que le jeune âge des sujets lorsque leur origine n'est pas absolument congénitale. Assez souvent leur développement est en rapport avec un angiome, et le fait n'est pas douteux dans l'une de nos observations.

Jallet[1] (de Poitiers) a observé une sorte de diathèse lipomateuse manifestée dès la première enfance. Le sujet de cette observation, une fille âgée de douze ans, portait deux énormes lipomes, situés, l'un sur le dos, l'autre sur le cou. Celui du dos avait le volume d'une noix à l'âge de quatre mois. Il acquit plus tard des dimensions énormes ; sa circonférence mesurait quatre-vingts centimètres au moment de l'opération. Le lipome du cou, apparu plus tard, était moins gros ; il avait cependant encore d'assez vastes proportions, sa circonférence atteignait quarante centimètres. L'extirpation du lipome dorsal démontra qu'il était sous-jacent au trapèze et au rhomboïde et qu'il se prolongeait par un pédicule profond dans la gouttière rachidienne jusqu'au-devant de la colonne vertébrale, si bien que l'on fut obligé de sectionner ce pédicule. Cette opération, qui avait nécessité une très large incision, causa une hémorragie très abondante, suivie de la mort de l'enfant.

La plante du pied et la paume de la main sont aussi parfois le siège de lipomes diffus chez les très jeunes sujets.

1. Jallet (de Poitiers), *Gazette des hôpitaux*, 1867, 194.

Lockwood[1] rapporte l'observation d'un enfant de treize mois portant sur chaque plante du pied un lipome qui mettait obstacle à la marche. Il en fit l'ablation, ce qui lui permit de constater que les deux tumeurs étaient des lipomes fibreux non encapsulés. Une observation de Gay[2], non moins curieuse, a trait à un enfant de sept mois né avec une petite tumeur de la plante du pied d'un côté seulement. Une tentative d'extirpation faite quelques semaines après la naissance ne put être poursuivie à cause de l'abondance de l'hémorragie. La tumeur ne tarda pas à grossir et à acquérir le volume d'une orange; sa base s'étendait depuis la racine des orteils jusqu'au talon, recouvrant toute la plante du pied, d'un bord à l'autre. On crut à une tumeur maligne, et en conséquence on pratiqua l'amputation de la jambe. L'examen du pied démontra que la tumeur était un fibro-lipome. Gay ajoute que ce lipome n'avait pas d'adhérences profondes et qu'il aurait pu être isolé par dissection.

Lockwood[3] cite un cas dans lequel Adams dut opérer chez une femme de dix-huit ans un lipome de la paume de la main analogue à ceux qu'il avait vus lui-même sur la plante du pied. Ce lipome, apparu à l'âge de quatre ans, s'était accru lentement et avait fini par empêcher les mouvements de la main. L'ablation, assez laborieuse, montra que ce lipome, entouré d'une capsule, se prolongeait profondément entre les muscles de l'éminence thénar. Perrin de La Touche[4] a publié, dans les *Bulletins de la Société anatomique,* l'observation d'une femme de vingt-sept ans, atteinte d'un fibro-lipome angiomateux de la main. Cette tumeur, visible depuis l'âge de douze ans, s'était surtout accrue dans le cours des deux dernières années, où elle avait acquis le volume d'un petit œuf. Son ablation fut suivie

1. Lockwood, *Congenital fatty tumours of the foot : Trans. of the pathol. Soc. of London,* 1886, vol. XXXVII, p. 450.
2. Gay, *Lipoma on sole of the foot : Trans. of the pathol. Soc. of London,* vol. XIV, p. 243.
3. Lockwood, *loco cit.*
4. Perrin de La Touche, *Bull. de la Soc. anatom.,* 1888, p. 441.

d'une hémorragie en nappe, qu'on put arrêter au moyen de la compression. Elle était formée de masses adipeuses au milieu desquelles se trouvaient de nombreux espaces de forme arrondie et remplis de globules rouges. Le mélange d'angiome et de lipome est le seul argument en faveur de l'origine congénitale.

Il est facile de montrer que toutes les variétés de lipomes congénitaux qui viennent d'être passées en revue, lipomes crâniens et rachidiens, lipomes périostiques des membres, lipomes diffus profonds du cou, lipomes du tronc, de la main et du pied, n'ont pas eu tous les mêmes conditions pathogéniques. Les lipomes de la région sacrée ont une structure et des connexions établissant leur parenté avec les tératomes, qui naissent, comme eux, à l'extrémité inférieure du rachis. Presque tous les prétendus lipomes congénitaux de la langue sont en réalité des fibro-chondromes avec des parties graisseuses, ou des myxo-lipomes se rapprochant d'une manière non moins évidente des formes simples des tératomes de la bouche. Mais il est impossible actuellement de définir les conditions étiologiques qui président à l'apparition des lipomes périostiques du crâne, des membres et du bassin. L'obscurité qui règne sur la pathogénie des lipomes de l'adulte, entoure aussi l'origine des lipomes congénitaux profonds, que leurs rapports avec le périoste caractérisent cependant d'une manière spéciale, au point de vue de l'anatomie pathologique. Quant aux lipomes développés dans les parties molles et surtout dans la couche sous-cutanée, il est établi que quelques-uns proviennent de la transformation d'angiomes. Mais on ne saurait attribuer cette origine à la généralité des cas, il s'en faut.

En résumé, à la tête, sur le crâne, et spécialement sur la langue, les lipomes sont caractérisés par un siège spécial et une structure particulière; il en est de même au niveau du sacrum. L'insertion périostique au voisinage des épiphyses est aussi un caractère topographique remarquable, appartenant aux lipomes

congénitaux des membres et du bassin. Enfin la relation des lipomes sous-cutanés avec l'angiome, bien connue depuis longtemps, constitue encore une autre circonstance pathogénique, spécifiée dans un certain nombre de cas.

---

# CHAPITRE VI

## FIBROMES ET SARCOMES CONGÉNITAUX

Les tumeurs malignes, et spécialement les tumeurs à base conjonctive, les sarcomes, se voient assez fréquemment dans l'enfance. Picot[1], réunissant la statistique de Duzan[2] à la sienne, produit un ensemble de 332 cas de tumeurs malignes observées dans le jeune âge, depuis la naissance jusqu'à dix-sept ans. Il est à remarquer que, d'après cette statistique, ce sont les premières années qui fournissent le contingent le plus considérable. Ainsi on trouve :

| | |
|---|---|
| De la naissance à un an..... | 54 cas. |
| De un à deux ans..... | 25 — |
| De deux à trois..... | 31 — |
| De trois à quatre..... | 34 — |
| De quatre à cinq..... | 16 — |
| De cinq à six..... | 24 — |
| De six à sept..... | 25 — |

De sept à dix-sept, une moyenne de 11 cas par année.

1. Picot, *Tumeurs malignes chez les enfants : Revue médicale de la Suisse romande,* t. III, p. 668, 1883.
2. Duzan, *Du Cancer chez les enfants,* thèse de Paris, 1876.

La première année est de beaucoup la plus chargée. Une proportion assez élevée se maintient jusqu'à sept ans, ensuite les cas deviennent moins nombreux. Sur 242 tumeurs malignes dont la structure était indiquée, il y avait 136 sarcomes, c'est-à-dire plus de la moitié des cas. Les indications fournies par cette statistique sont incomplètes en ce sens que l'auteur n'a pas recherché quelle est la nature des tumeurs aux divers âges, et, en définitive, on ne sait si ce sont les sarcomes ou les autres néoplasmes qui sont les plus fréquents dans la première enfance. La question de l'origine congénitale de toutes ces tumeurs n'a pas été posée, malgré le chiffre élevé de 54 cas attribués à la première année.

Il n'est pas douteux que les tumeurs malignes congénitales, et spécialement les sarcomes congénitaux, ne soient rares. Virchow[1] dit, dans son *Traité des tumeurs,* qu'il n'en connaît presque pas d'exemples, et il n'en cite effectivement que trois ou quatre, empruntés à J. Paget, Th. Bryant, T. Holmes. On peut aujourd'hui en ajouter quelques autres, mais encore en nombre assez limité, si l'on prend soin de n'admettre parmi les sarcomes que ceux dont la présence a été constatée à l'époque de la naissance.

On étendrait singulièrement le groupe de ces tumeurs en y faisant entrer celles qui se sont développées dans l'enfance ou plus tard sur des angiomes congénitaux ; mais ce serait créer une confusion trop grande. La congénitalité doit, en effet, s'entendre, en pareil cas, en conservant son caractère rigoureux ; et ce qui est congénital, c'est le nævus et non pas le sarcome. Le nævus a conservé plus ou moins longtemps ses qualités propres ; puis, sous l'influence d'une cause quelquefois saisissable, le plus souvent obscure, une transformation rapide s'opère, le tissu sarcomateux se substitue à l'angiome ou se montre à côté de lui. L'affection congénitale, stationnaire

1. Virchow, *Traité des tumeurs,* édition française, t. II, p. 234.

jusque-là, prend les allures d'une tumeur maligne, ce que l'on doit interpréter en disant que l'angiome a joué le rôle de terrain favorable à l'éclosion du sarcome, qui n'a, lui, rien de congénital. Un fait de Pflüger[1] montre bien cette succession de deux processus pathologiques. Une demoiselle de trente ans portait depuis la naissance une tache sanguine à peine visible sur le cou. Cette tache devient le siège de démangeaisons obligeant la malade à se gratter : un sarcome y apparaît et envahit les régions voisines ; des tumeurs métastatiques se montrent plus tard sur le cuir chevelu, sur la peau du dos, dans la choroïde de l'œil droit, dans le cerveau. Le sarcome ne saurait être considéré comme congénital; toutefois, on peut dire que le petit angiome congénital a été un milieu propice au développement de la tumeur maligne survenue à trente ans.

Les faits de ce genre ne sont pas très rares[2]. On voit aussi assez souvent un épithéliome naître dans un âge avancé sur un tissu anormal, sur un papillome, par exemple, d'origine ancienne, congénitale même, ce qui ne veut pas dire que cet épithéliome est congénital : l'affection primitive a joué le rôle de *locus minoris resistentiæ*. Et, en effet, actuellement on n'explique pas la substitution d'une tumeur acquise à une lésion congénitale; cependant on peut prévoir que la nature infectieuse de certaines tumeurs, des tumeurs malignes en particulier, ne sera plus bientôt une hypothèse, et qu'elle sera démontrée dans un avenir que nous croyons prochain. Il y aura alors à rechercher le rôle important que peut jouer un tissu anormal, congénital ou non, en servant de milieu de culture aux germes infectieux des tumeurs malignes. A l'heure actuelle, une telle conception n'est encore que théorique; pourtant elle est très plausible.

Mais entre une production anormale congénitale et la tumeur qui se développe sur elle plus tard il n'y a pas toujours

1. Pflüger (de Berne), Analyse *in Annales d'oculistique*, 1886, vol. XCV, p. 75.
2. Duchemin, *Transformation des angiomes*, thèse de Paris, 1880.

la même différence spécifique de structure et de propriétés physiologiques qu'entre un angiome simple et le sarcome. Un certain nombre de tumeurs plus ou moins malignes naissent, en réalité, quoique tardivement, d'un noyau congénital de même nature ou du moins supposé tel, resté seulement stationnaire plus ou moins longtemps. Les faits de ce genre abondent. J. Reverdin enlève chez une femme de trente-six ans une tumeur épithéliomateuse de la lèvre ayant le volume d'un gros pois. Cette tumeur n'est que le développement d'une petite masse grosse comme une tête d'épingle remarquée dans l'enfance et très probablement congénitale ; son noyau d'origine est resté trente-cinq ans dans le même état, puis il s'est développé, au point que l'extirpation est devenue nécessaire. Mayor trouve dans ce cas une démonstration de la théorie de Conheim : il s'est fait dans la période embryonnaire une inclusion épithéliale ; l'îlot emprisonné est devenu plus tard le point de départ d'une végétation épithéliale, d'un épithéliome, et la tumeur maligne secondaire ne serait que le développement direct de son noyau d'origine. C'est effectivement, comme le dit Mayor, une exemple vérifiant, au moins en apparence, la théorie de Conhein d'après laquelle les tumeurs naîtraient d'un germe emprisonné dans les tissus à la période embryonnaire ; l'existence de ce germe semble ici pouvoir être établie directement. Et cependant la démonstration n'est pas complète ; car il reste à savoir pourquoi ce noyau congénital latent devient actif à une certaine époque. Est-ce parce qu'il contenait des éléments infectieux qui ont trouvé un jour les conditions favorables à leur développement? Ce n'est pas probable ; c'est plutôt parce que les agents infectieux ont pénétré du dehors dans le noyau primitif et ont provoqué une évolution nouvelle.

On a souvent invoqué les traumatismes répétés pour expliquer, soit la transformation d'une production latente en une tumeur maligne, soit l'évolution des germes d'une tumeur maligne. Il nous semble que ni l'une ni l'autre de ces influences

ne peut être attribuée au seul traumatisme et à l'irritation simple qu'il provoque dans les tissus. Si, en effet, le traumatisme a de semblables conséquences, il reste à déterminer quelles sont les circonstances au milieu desquelles il les produit, et c'est ce qui constitue la principale inconnue dans le fait de l'éclosion des tumeurs malignes qui viennent se greffer sur les productions congénitales.

Quoi qu'il en soit, on ne peut nier que certains tissus anormaux d'origine congénitale, tels que le nævus, soient le point de départ d'une tumeur maligne, et c'est là un fait sur lequel nous aurons l'occasion de revenir. Mais pour le moment nous laisserons de côté les tumeurs développées tardivement, bien qu'elles soient préparées par une anomalie congénitale, pour nous occuper seulement de celles dont la présence a pu être constatée au moment de la naissance.

### *Sarcomes congénitaux du bord alvéolaire.*

Il est possible de réunir aujourd'hui un certain nombre d'observations de tumeurs conjonctives dont la présence a été constatée au moment de la naissance ou très peu de temps après ; ces tumeurs se montrent dans un grand nombre de régions, mais principalement à la tête et au cou.

Nous avons observé un exemple remarquable de sarcome congénital de la cavité buccale (V. fig. 78 et 79 et obs. LXXXVII). Le sujet qui portait cette tumeur, une petite fille d'ailleurs normalement conformée, nous fut présenté à l'hôpital Trousseau trente-six heures après sa naissance. La tumeur consistait dans une masse charnue, faisant saillie à l'extérieur par l'orifice buccal. En saisissant cette masse entre les doigts, on constatait aisément sa mobilité. Son volume était celui d'un marron, et elle était assez régulièrement arrondie. Un pédicule d'un centimètre de diamètre environ la rattachait au maxillaire supérieur, au niveau du bord libre de la gencive et sur la face

antérieure de ce bord, jusqu'à la réflexion de la muqueuse de la lèvre. Cette insertion était située à droite de la ligne médiane, et on peut ajouter, sans anticiper sur aucune théorie pathogénique, que l'attache de cette production correspondait exactement à l'union du bourgeon incisif avec le bourgeon maxillaire supérieur droit, autrement dit au siège de la fissure gingivale du bec-de-lièvre compliqué.

Fig. 78. — Sarcome congénital du bord alvéolaire faisant issue à travers l'orifice buccal (V. obs. LXXXVII).

L'ablation de cette tumeur était urgente, à cause de l'impossibilité où se trouvait l'enfant de respirer par la bouche et de prendre le sein ; elle n'offrait du reste pas de difficulté particulière. Un fil de soie fut fortement serré sur le pédicule, et l'excision pratiquée au-devant de cette ligature : l'enfant était complètement guérie au bout de quelques jours. L'examen histologique montra que cette production congénitale, revêtue d'une membrane analogue à la muqueuse buccale, était constituée par les éléments du sarcome myéloïde avec quelques myéloplaxes, sans adjonction d'aucun autre tissu. Une pareille simplicité de structure, jointe à la nature muqueuse et non der-

moïde du revêtement, nous empêche de rapprocher cette tumeur congénitale des productions dermoïdes de la bouche qui forment le chapitre de l'*Épignathie*.

Les sarcomes congénitaux rattachés au maxillaire supérieur doivent être fort rares. Nous ne connaissons aucun fait ana-

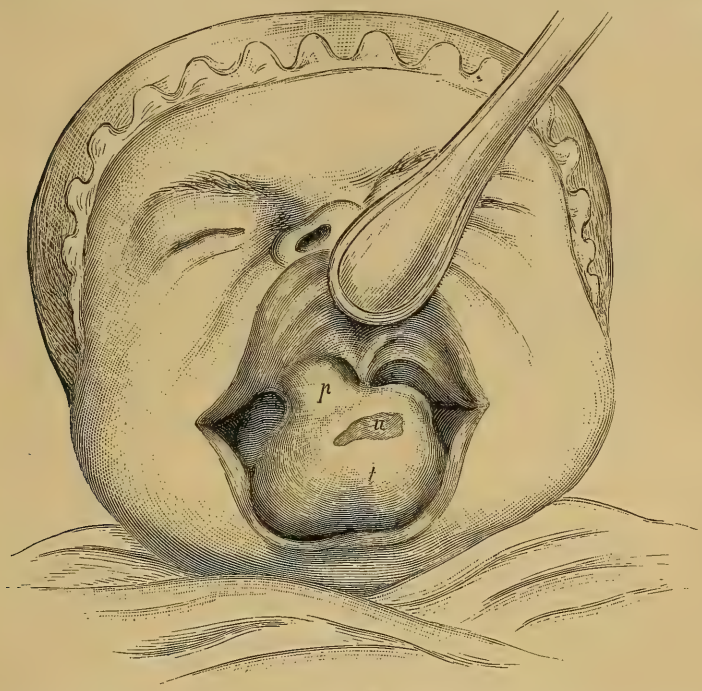


Fig. 79. — Sujet de la figure 78. — *t*, tumeur. — *u*, ulcération en rapport avec le bord libre de la lèvre supérieure, — *p*, pédicule de la tumeur implanté sur le bord alvéolaire supérieur, à droite de la ligne médiane.

logue à celui que nous venons de rapporter. Cependant on trouve dans l'*Atlas* d'Ammon[1] une figure représentant des tumeurs multiples siégeant sur les gencives et désignées sous le nom d'épulis congénitales.

### *Fibromes et sarcomes congénitaux de la langue.*

Les tumeurs fibro-sarcomateuses congénitales ne sont pas aussi rares sur la langue. Nous en avons rencontré un cas.

1. Ammon, *Angeborenen Krankheiten des Menschen*, tab. VIII, fig. 7.

Un garçon de trois semaines né à Levallois-Perret, de parents jeunes et bien portants, nous fut présenté à l'hôpital Trousseau en 1882 (V. obs. XLVII, p. 407). On s'aperçut six jours après sa naissance qu'il avait dans le fond de la bouche une tumeur qui l'empêchait de prendre le sein et qui gênait la respiration en provoquant des quintes de toux. Cette tumeur, du volume d'une grosse amande, était située à l'union de la portion verticale et de la portion horizontale de la langue, presque dans le plan médian, un peu plus à droite cependant. Elle faisait saillie au-dessus de la langue, et sa partie supérieure s'engageait dans une division complète du voile du palais. Comme elle était pédiculée, son extirpation fut pratiquée à l'aide du serre-nœud, sans difficulté opératoire et sans hémorragie notable. L'examen histologique fait par Malassez montra que la tumeur se composait de tissu fibreux mélangé à des faisceaux de fibres lisses; elle contenait de nombreux vaisseaux sanguins dilatés, des vaisseaux lymphatiques et une petite cavité kystique. Le tissu musculaire strié de la langue pénétrait dans le pédicule, constitué du reste par du tissu cellulo-adipeux peu abondant, par des vaisseaux sanguins nombreux et par quelques nerfs.

Ils est permis dans ce cas d'expliquer la division du voile du palais par la présence de la tumeur linguale, qui s'est opposée à la réunion des deux moitiés primitives de la voûte palatine. Mais l'adoption de cette théorie entraînerait comme corollaire une origine très précoce de la tumeur linguale. Il faut, en effet, qu'elle ait existé dès le début du second mois, c'est-à-dire à l'époque de la soudure des arcs branchiaux.

Les quelques autres exemples de tumeurs conjonctives congénitales de la langue que nous avons pu réunir appartiennent à autant de variétés différentes. Mason[1] a observé chez une jeune femme de vingt-sept ans un groupe de tumeurs congénitales occupant la face dorsale de la langue. Elles y sont

1. Mason, *Congenital tumour of the tongue in a patient, æt. 27 : Trans. of the pathol. Soc. of London,* 1863, t. XV, p. 210.

insérées de chaque côté de la ligne médiane : deux en avant par un pédicule long et étroit, une plus en arrière par une large base. La plus petite, située en avant et à droite, ressemble à un petit molluscum pendulum du volume d'un pois ; la plus grosse, fixée de l'autre côté, dans un point à peu près symétrique, est beaucoup plus développée ; elle ne mesure pas moins de 58 millimètres de longueur sur 32 millimètres de largeur d'un côté à l'autre, et 6 millimètres d'épaisseur d'avant en arrière ; la troisième a le diamètre d'un shilling. La surface de ces tumeurs, rosée, couverte de vaisseaux fins, est complètement lisse, contrastant en cela avec la surface papillaire de la langue. Depuis l'époque de la naissance, deux d'entre elles ne se sont pas sensiblement modifiées ; l'une de celles qui sont situées en avant a seule grossi depuis un mois, ce qui détermine la malade à la faire enlever. L'analyse histologique montre que c'est un fibro-myxome ; il n'est pas question de tissu graisseux ; c'est donc à tort que quelques auteurs ont rangé ce fait parmi les lipomes de la langue.

Bryant[1] rapporte deux cas de tumeurs congénitales de la langue ; l'une d'elles appartient à une jeune fille de seize ans. C'est une tumeur verruqueuse située sur la ligne médiane de la langue, dans la moitié postérieure de cet organe. Sa présence a été notée dès l'époque de la naissance ; elle s'est accrue lentement et recouvre une surface que Bryant compare à celle d'une pièce de six pence (un peu plus large qu'une pièce de cinquante centimes). Le chirurgien anglais l'a détruite à l'aide d'un caustique ; en quelques semaines la cicatrisation a été complète. L'autre malade, âgé seulement de trois mois, appartient aussi au sexe féminin. On découvrit chez elle immédiatement après la naissance une petite tumeur située sous la langue. Cette production, de couleur blanchâtre, s'accroissant peu à peu, Bryant en fit l'excision ; c'était une tumeur fibro-

1. Th. Bryant, *the Surgical Affections of the tongue : Guy's hospital Reports*, 1882, t. XLI, p. 101-147.

cellulaire. Quelques années auparavant, le même auteur avait enlevé une tumeur fibro-cellulaire pédiculée de la langue, également d'origine congénitale.

Gilbert Barting[1] a observé une production congénitale du même genre chez un enfant de dix-huit mois : une tumeur située sur le plan médian de la langue est aperçue dès le jour de la naissance ; elle grossit de manière à acquérir un diamètre de 13 millimètres et une hauteur de 6 millimètres au-dessus de la surface linguale. Cet accroissement est assez rapide pour produire une augmentation sensible dans l'espace de quinze jours d'observation. Pendant l'ablation, on constate que la tumeur, développée dans la muqueuse de la langue, a envahi le tissu musculaire sous-jacent. Hickman[2] a vu un nouveau-né succomber à l'asphyxie produite par une tumeur qui occupait le centre de la base de la langue. On put vérifier à l'autopsie que cette tumeur, dure et saillante, renversant l'épiglotte en arrière et couvrant les ouvertures du pharynx et du larynx, était constituée par l'hypertrophie des glandes en grappe de la région. Holmes[3] rapporte le fait analogue d'un enfant un peu plus âgé qui fut conduit à l'hôpital des enfants malades de Londres parce qu'il éprouvait de la difficulté dans l'acte de la déglutition. Après une amélioration passagère, il mourut d'inanition : à l'autopsie, on trouva une tumeur sous-muqueuse étendue, de chaque côté, depuis les lobes latéraux du corps thyroïde jusqu'à la partie postérieure du pharynx ; on ne pouvait distinguer les muscles propres de cet organe. La structure de cette masse pathologique n'est pas exactement précisée ; Holmes pense cependant que c'était une tumeur de nature maligne.

A cette série de tumeurs congénitales de la langue on peut

1. Gilbert Barting, *Congenital fibroma : British medical journal,* 1885, t. II, p. 1061.

2. Hickman, *Trans. of the pathol. Soc. of London,* 1869, t. XX, p. 161.

3. Th. Holmes, *Tumour probably congenital of the pharynx : the Lancet,* 1864, I, p. 606.

encore ajouter un fait de Jonathan Hutchinson[1], dans lequel la congénitalité n'est que présumée. Ce chirurgien a enlevé à un étudiant en médecine âgé de vingt-deux ans un lympho-sarcome de la pointe de la langue, qui était devenu assez volumineux pour gêner la respiration. L'opéré a guéri, et la récidive n'est survenue que deux ans plus tard. La tumeur avait une origine très éloignée : le malade se rappelait l'avoir déjà sentie à l'âge de dix ans. Hutchinson pense qu'elle était congénitale, et il base son opinion sur la présence d'une hypertrophie considérable des papilles linguales dans la région malade.

En somme, on rencontre sur la langue des tumeurs conjonctives congénitales de plusieurs variétés de structure : ce sont des fibromes, des sarcomes, des myxo-sarcomes, des tumeurs adénoïdes, etc. Elles peuvent affecter une allure rapide dès l'époque de la naissance, d'autres fois elles restent stationnaires pendant une période plus ou moins longue, durant des mois, des années, jusqu'à l'âge adulte même ; elles s'accroissent alors et deviennent plus ou moins menaçantes.

### *Sarcomes congénitaux de l'orbite.*

L'œil et ses annexes sont très fréquemment le siège de tumeurs malignes dans le jeune âge, et ces organes tiennent le premier rang dans les statistiques de Duzan et de Picot. Mais il est impossible de déterminer dans combien de cas on peut affirmer une origine congénitale, attendu qu'on ne s'est pour ainsi dire jamais préoccupé de cette question. Il n'est pas douteux cependant qu'un certain nombre de sarcomes observés dans la première enfance n'aient leur début durant la vie intra-utérine. Holmes cite un fait dans lequel la congénitalité

1. Jonathan Hutchinson, *the Lancet*, 1885, I, p. 1084.

est évidente. Il a enlevé sur une fille âgée de sept semaines un sarcome fibro-cellulaire kystique déjà apparent à la naissance et qui s'était ensuite développé très rapidement ; il rejetait l'œil hors de l'orbite et faisait saillie sur la joue. Malgré le jeune âge du sujet et la gravité de son état, l'ablation fut pratiquée, et la guérison obtenue, au moins pour un certain temps.

### *Fibromes et sarcomes congénitaux de la région temporale de la face.*

Les tumeurs conjonctives congénitales ne sont pas rares à la face, et nous avons déjà publié ailleurs deux cas remarquables de productions observées à la région temporale et près de l'oreille[1] (V. pl. IV, p. 560). Dans le premier, c'est une tumeur reconnue à la naissance même. Elle part de la commissure externe de l'œil droit, en formant sous la peau une élevure considérable, descendant d'abord et semblant retomber par son poids sur la joue; ensuite elle remonte en s'élargissant et s'aplatissant, pour se diriger en arrière jusqu'au delà du pavillon de l'oreille. Elle occupe la plus grande partie de la fosse temporale. Cette production, molle et adhérente à la peau, est mobile sur les parties profondes ; on sent dans son épaisseur des noyaux durs et gros comme des grains de riz. A l'âge d'un mois, la tumeur n'a ni augmenté de volume ni changé de caractères ; à la surface de la conjonctive existe en bas et en dehors un repli triangulaire qui s'avance par son sommet jusque vers le centre de la cornée. L'iris présente une petite zone blanchâtre sur la partie correspondante.

Le deuxième malade, âgé d'un an, né d'une mère de bonne santé et d'un père boiteux et scrofuleux, présente au cou des

1. *Traité des Kystes congénitaux,* obs. XXXIV et XXXV, p. 199 et 209.

traces d'anciens abcès tuberculeux. Il porte depuis la naissance deux tumeurs situées l'une sur la région temporale gauche, l'autre derrière le pavillon de l'oreille. La première n'a été remarquée par la mère qu'à l'âge de six mois; elle fait une saillie à peine visible et large comme une pièce de deux francs à la partie inférieure de la fosse temporale, immédiatement au-dessus de l'arcade zygomatique; elle paraît adhérente aux parties profondes. La deuxième tumeur, accolée à la face postéro-supérieure du pavillon de l'oreille, qu'elle déprime et rabat en avant et en bas, était manifeste au moment de la naissance, et elle a conservé depuis le même développement et les mêmes caractères extérieurs. Elle a le volume et la forme d'une moitié d'œuf de pigeon, et repose sur l'apophyse mastoïde et la partie postérieure de la région temporale, dans une étendue circulaire de 3 centimètres de diamètre environ. Sa surface arrondie et régulière donne au doigt la sensation d'un lipome ou d'un tissu éléphantiasique; elle est appliquée par une large base sur la paroi crânienne, rugueuse à ce niveau, sur laquelle elle glisse sans lui adhérer. Le pavillon de l'oreille est irrégulier, et l'hélix fait défaut; l'ouïe semble à peu près normale. Enfin une troisième production pathologique, qui paraît s'être développée depuis six mois, à la suite de phénomènes inflammatoires, occupe toute la partie supérieure de la conjonctive; c'est une tumeur en apparence analogue aux deux autres. L'enfant porte en outre sur le crâne et sur les tibias des altérations rachitiques évidentes.

Aucune intervention chirurgicale ne paraissant indiquée dans ces deux cas, nous n'avons pu être renseignés directement sur la nature de ces tumeurs congénitales; mais il était évident que ce n'étaient pas des kystes dermoïdes : elles n'en avaient ni la forme, ni la consistance, ni aucun autre caractère; la place qu'elles occupaient pouvait seule faire penser à une origine branchiale. Cliniquement leurs apparences étaient celles des tumeurs essentiellement bénignes, à l'époque où nous

les avons observées, mais nous sommes trop peu éclairés sur la nature et l'évolution de lésions pareilles pour nous prononcer avec certitude sur le pronostic ultérieur.

Il n'est pas rare d'observer à la face des tumeurs plus ou moins malignes. J. Philips[1] a vu succomber au dixième jour après la naissance un enfant venu au monde avec une tumeur ulcérée et saignante, occupant le côté droit du front et la joue droite. Cette tumeur, grosse comme une petite noix de coco au moment de l'accouchement, avait en quelques jours augmenté de volume au point d'envahir la région parotidienne droite et le côté droit du cou. Des nodosités sous-cutanées se montrèrent plus tard sur la joue du côté opposé, la déglutition devint impossible. Cette tumeur, incontestablement maligne par la rapidité de son accroissement, était un sarcome à petites cellules rondes. On trouva à l'autopsie des noyaux métastatiques dans le foie et dans la plèvre.

On peut ranger parmi les tumeurs que nous passons en revue une pièce anatomique étudiée par G. Shattock[2], que cet auteur qualifie de tératome. Il s'agit d'une tumeur volumineuse, ayant 11 centimètres dans un sens et 9 dans l'autre, située au-devant du cou chez un nouveau-né, indépendante du corps thyroïde, des glandes salivaires, ainsi que de l'œsophage, de la trachée et de la langue ; elle se composait d'un tissu acineux à épithélium cubique et de trabécules renfermant du cartilage. La présence de ces tissus ne justifie pas, à notre avis, le nom de tératome appliqué à cette production congénitale.

Un enfant de quatorze jours, observé par Th. Holmes[3], avait à sa naissance un sarcome fibro-plastique du cou, large de

1. Philips, *Congenital malignant disease of the forehead and neck Obstetrical Trans.*, London, 1889, t. XXX, p. 301 et 334.

2. G. Shattock, *Congenital tumour of the neck : Trans. of the pathol. Soc. of London*, 1882, t. XXXIII, p. 289.

3. Holmes, *Congenital tumour of the neck : Trans. of the path . Soc. of London*, 1860, t. XII, p. 206.

2 pouces (5 centimètres), et s'étendant depuis le lobule de l'oreille jusqu'au voisinage de l'omoplate; la peau qui le recouvrait était tachée d'un large nævus. Cet enfant, opéré et guéri, était encore en très bonne santé six mois plus tard.

Tsoner[1] a rencontré un autre cas de sarcome congénital de la région parotidienne sur un enfant âgé de trois mois. En quelques semaines la tumeur avait acquis des dimensions telles qu'elle s'étendait depuis l'oreille jusqu'au-dessous du larynx en bas, jusqu'au rachis en arrière, jusqu'à la cavité buccale en dedans. Le même auteur cite encore un second exemple de sarcome congénital développé dans le tissu cellulaire sous-cutané du cou. L'enfant ainsi atteint avait alors trois ans.

Le groupe de faits que nous venons de citer en dernier lieu ne comprend que des sarcomes à marche rapide, développés primitivement dans le tissu cellulaire sous-cutané de la face ou du cou. Bien que ces tumeurs n'aient pas été jusqu'ici beaucoup étudiées en tant qu'affections congénitales, elles ne nous semblent pas être très rares. Si on les a considérées comme primitives parce qu'on les a remarquées aussitôt après la naissance, ce n'est pas à dire pour cela que quelques-unes d'entre elles n'aient pas pu être associées ou succéder à un autre tissu, comme le tissu angiomateux, dans lequel elles se seraient développées. Il faut bien savoir, en effet, que les tumeurs congénitales, c'est-à-dire remarquées à la naissance, peuvent dater d'époques très différentes qu'il est fort difficile de déterminer, au moins pour certaines d'entre elles.

Le fait suivant de Clutton[2] est un exemple curieux parmi les néoplasmes congénitaux du cou. C'est un papillome congénital qui plus tard, vers l'âge de vingt-six ans, sous l'influence d'irritations locales, subit un mouvement d'hypertrophie. Son étendue et surtout sa forme et sa disposition sont intéressan-

1. Tsoner, *Centralbl. f. Kinderkrankheiten,* 1887, p. 9.
2. H. Clutton, *Papillome congénital sur le trajet d'une fissure branchiale; Trans. of the pathol. Soc. of London,* t. XXXV, p. 381, 1884.

tes. D'une manière générale, il va de l'oreille droite au larynx; il occupe la surface de la peau et suit la direction des première, deuxième et troisième fentes branchiales. Plus exactement, il forme un triangle dont le sommet, très allongé, commence dans le conduit auditif externe et dont la base correspond à la région laryngée. Il représente ainsi une longue bande appliquée sur le côté du cou, à l'union des régions sus et sous-hyoïdiennes. On ne peut s'empêcher de reconnaître que non seulement ce papillome congénital suit le trajet des fentes branchiales, mais il est probable en outre que la région branchiale a été le siège d'une prédisposition spéciale. En un mot, la cause qui a fait naître le néoplasme, en exerçant son action sur un ou deux arcs branchiaux, a trouvé en eux des conditions particulièrement favorables; la forme et l'étendue du néoplasme en témoignent d'une manière assez probante.

Nous avons déjà dit que certaines tumeurs, et principalement les tumeurs papillaires, naissaient sur la ligne médiane de la langue; presque tous les néoplasmes congénitaux de cet organe se rapprochent de son axe médian. Rappelons aussi l'exemple du sarcome congénital du bord alvéolaire que nous avons vu s'insérant sur le point où se rencontre la division osseuse du bec-de-lièvre compliqué. De même les tumeurs congénitales de la tempe et de la région auriculaire s'implantent au niveau des fentes branchiales.

En rapprochant ces faits les uns des autres, on est conduit à penser que les plans de soudure des arcs branchiaux de la face et du cou sont des lieux d'élection pour le développement des papillomes et des sarcomes, comme il est démontré que ces mêmes points sont un siège de choix pour l'implantation des fibro-chondromes branchiaux de la face, de ceux du pharynx et enfin des tératomes.

Ainsi s'explique pourquoi la plupart des tumeurs congénitales de la tête et du cou appartiennent à la face antérieure de l'embryon.

Il ne faudrait pas cependant pousser ces considérations trop loin; car elles ne sont pas applicables à tous les néoplasmes congénitaux, et un certain nombre de sarcomes congénitaux de la tête, du cou et d'ailleurs, sont en dehors de ces données topographiques.

C'est ainsi que l'on peut rencontrer des sarcomes congénitaux dans presque toutes les régions du corps et même dans les viscères. Les sarcomes du rein sont fréquents dans la première enfance, particulièrement dans le cours des deux premières années; s'ils ne sont pas congénitaux pour la plupart, il y en a des exemples probants. Le foie, la rate, les méninges, les testicules, sont également le siège de néoplasmes congénitaux, et spécialement de productions conjonctives[1].

Les sarcomes congénitaux sont rares sur le tronc. C'est à peine si nous en avons rencontré quelques exemples dans le cours de nos recherches. William Parker[2] a enlevé deux fibromes de la région lombaire qui avaient été reconnus dès la cinquième semaine ; il est probable qu'ils étaient congénitaux. Davies Colley[3] a opéré un jeune homme de seize ans pour un fibro-sarcome du dos qui provenait du développement d'un noyau congénital gros comme un pois.

Les membres et surtout les pieds et les mains sont plus souvent atteints que le tronc. De Saint-Germain[4] a enlevé un sarcome de l'avant-bras chez une fille nouveau-née. Closset[5] rapporte l'observation d'un enfant de six ans qui portait un sarcome du pied d'origine congénitale. Enfin W. Adams[6] a extirpé à un enfant de quatre mois un fibro-sarcome du bras aperçu

1. Guillet, *Tumeurs malignes du rein,* thèse de Paris, 1888; et Dumont, *Tumeurs malignes du rein chez les enfants,* thèse de Paris, 1889.

2. W. Parker, *A Series of tumours in young children : Med. Tim. and Gazette,* 1881, t. I, p. 66.

3. Davies Colley, *Congenital fibro-sarcomatous tumour of back : Trans. of the pathol. Soc. of London,* 1884, t. XXXV, p. 382.

4. De Saint-Germain, *Revue mensuelle des maladies de l'enfance,* 1883, p. 26.

5. Closset, *Deutsche Zeitschr. f. Chir.,* 1873, Bd. II, s. 553.

6. W. Adams, *Congenital fibro-cellular tumour removed from the arm of an infant, æt. 4 months : Trans. of the pathol. Soc. of London,* 1854, t. V, p. 327.

deux ou trois jours après la naissance. Une petite fille opérée par Lockwood[1] pour une tumeur maligne de l'avant-bras n'avait que onze mois et onze jours; la tumeur avait été reconnue par les parents dès le sixième mois, on ne sait donc pas si elle était congénitale. Enfin J. Hutchinson[2] a été obligé d'intervenir pour des tumeurs congénitales fibreuses ou fibro-cartilagineuses des doigts et des orteils, qui prenaient un accroissement menaçant.

Obs. LXXXVIII. — *Sarcome congénital attaché par un pédicule court au bord gingival du maxillaire supérieur, à droite de la ligne médiane* (V. fig. 78 et 79). — Arsonneau, enfant du sexe féminin, née depuis trente-six heures à Vincennes, amenée à l'hôpital Trousseau le 12 janvier 1888, par Mme P..., sage-femme.

L'enfant porte une tumeur qui remplit l'orifice buccal. Cette tumeur a le volume d'un marron, et elle écarte les deux lèvres, qui se moulent sur elle, comme pour l'expulser de la bouche; elle est placée symétriquement dans le plan médian et elle s'étend d'une commissure à l'autre; sa mobilité est grande, et l'enfant la déplace entre ses lèvres. On peut aussi la déplacer avec le doigt.

Une exulcération large de deux à trois centimètres, développée depuis la naissance, d'après le témoignage de la sage-femme, recouvre la partie visible de la tumeur. Au moment de la naissance, la tumeur était absolument lisse; elle s'est depuis ulcérée, et la petite plaie se recouvre de croûtes. Le moindre contact provoque l'écoulement d'un liquide séro-sanguinolent.

Lorsqu'on écarte les lèvres, on se rend compte que la tumeur, très mobile, est fixée par un pédicule très étroit relativement à la masse en champignon qui fait saillie extérieurement. Cette production est lobulée et comprend deux parties : l'une antérieure, qui repose sur le bord alvéolaire supérieur, l'autre postérieure, renfermée dans la bouche. Le bord alvéolaire creuse une gouttière entre ces deux portions.

1. Lockwood, *Malignant tumour of fore-arm : Trans. of the pathol. Soc. of London*, 1885, t. XXXVI, p. 408.

2. J. Hutchinson, *Congenital tumour on end of toe of an infant : Trans. of the pathol. Soc. of London*, 1880, t. XXVII, p. 241.

La surface de la tumeur est d'une coloration rosée comme la muqueuse gingivale.

Le pédicule s'attache à la face antérieure du bord alvéolaire supérieur et à son bord libre, à droite du frein de la lèvre; il est aplati latéralement et a un centimètre d'étendue de haut en bas. Il s'étend supérieurement jusqu'au niveau du point de réflexion de la muqueuse de la lèvre.

On ne trouve rien d'anormal dans les antécédents de famille. Le père a vingt-huit ans, la mère vingt-trois ans, l'un et l'autre sont bien portants. Il y a quatre autres enfants, dont aucun n'a de difformité; le premier est mort à treize mois; le second vit, c'est une fille de quatre ans; le troisième est mort à six mois; le quatrième se porte bien.

*Opération.* — La tumeur est enlevée d'un simple coup de ciseaux après ligature du pédicule avec un fil de soie.

L'enfant est apportée de nouveau à l'hôpital le 22 janvier; elle est complètement guérie.

*Examen de la tumeur.* — Cette production est aplatie et oblongue; son volume est celui d'un marron. Extérieurement, elle offre un aspect irrégulièrement bosselé; la surface est lisse et unie. A la coupe, elle se montre constituée par un lobe principal et quelques lobes plus petits, séparés les uns des autres par de minces travées blanchâtres. Le tissu de la tumeur est blanc grisâtre, demi-transparent et d'aspect sarcomateux. La consistance est faible. Certaines parties sont plus molles et présentent des points rouges hémorragiques.

*Histologie.* — Par le raclage à l'état frais et après macération dans l'alcool au tiers pendant vingt-quatre heures, on obtient un très grand nombre de cellules volumineuses généralement arrondies, quelques-unes irrégulières. Elles renferment ordinairement un seul noyau: leur protoplasma est très granuleux. On observe aussi des éléments irréguliers, volumineux, à noyaux multiples, à protoplasma granuleux: ce sont des myéloplaxes. Enfin on voit encore des cellules fusiformes, souvent groupées, affectant une disposition fasciculée.

Sur les coupes, on trouve les mêmes cellules, semblables aux éléments des sarcomes myéloïdes. Elles sont tassées les unes contre les autres, séparées seulement par un très mince réseau fibrillaire, dans lequel on distingue de distance en distance des noyaux aplatis.

En d'autres parties de la tumeur, on voit des cellules plus petites

et des amas d'éléments embryonnaires. Enfin en quelques points ce sont des cellules fusiformes offrant l'aspect d'un sarcome fasciculé.

Des vaisseaux existent dans la masse de la tumeur ainsi que dans les cloisons conjonctives qui séparent les divers lobes. On y voit aussi des espaces lacunaires, tantôt vides, tantôt remplis incomplètement par quelques globules rouges et un assez grand nombre de globules blancs.

La surface de la tumeur est revêtue d'une épithélium pavimenteux stratifié.

FIN

# TABLE ANALYTIQUE DES MATIÈRES

Division du sujet..... 1

## PREMIÈRE PARTIE

### KYSTES DERMOÏDES ET MUCOÏDES DE LA TÊTE ET DU COU

Classification de ces kystes en trois sections : kystes du crâne, kystes de la face, kystes du cou, 7.

PREMIÈRE SECTION. — **Kystes dermoïdes et mucoïdes du crâne**..... 9

Division en plusieurs groupes : kystes médians du nez, de la glabelle, du bregma, de l'inion ; kystes médians intra-crâniens ; kystes latéraux extra et intra-crâniens, 9.

CHAPITRE PREMIER. — *Kystes médians du nez*..... 10

Kystes du nez rattachés à ceux du crâne par leur pathogénie, 10. — Dix observations, 10. — Caractères des kystes du nez, 15. — Siège médian, contenu dermoïde, poils, 15.

Pathogénie..... 17

Enclavement ectodermique au niveau de la glabelle, 17. — Fistule primitive et kyste secondaire, 19. — Le développement du bourgeon frontal, se faisant de haut en bas, déplace le kyste, qui vient occuper le nez, 17. — Arguments à l'appui de cette théorie, 17.

CHAPITRE II. — *Kystes dermoïdes de la glabelle*..... 20

Historique, 20. — Siège médian, 23. — Dépression du frontal, 23. — Contenu sébacé ou huileux, poils, 24. — Difficulté du diagnostic, 25. — Kystes situés au-dessus de la glabelle, 26.

CHAPITRE III. — *Kystes dermoïdes du bregma ou de la fontanelle antérieure*..... 26

Historique..... 26

Étude clinique..... 29

Sexe et âge des sujets, 29. — Accroissement par poussées, 30. — Volume, 31. — Forme, consistance, 32. — Transparence inconstante, 32. — Irréductibilité, 33. — Battements chez le nouveau-né, 33. — Bourrelet osseux, 35. — Absence de troubles fonctionnels, 36.

Diagnostic..... 37

Anatomie pathologique..... 39

Paroi kystique, sa structure, 39. — Contenu, 39. — Dépression et perforation fréquente du crâne, 40. — Origine primitive de ces modifications crâniennes, 42.

Traitement ..... 42
Observations ..... 44
Index bibliographique ..... 47

CHAPITRE IV. — *Kystes dermoïdes de l'inion* ..... 94

Division en kystes extra et intra-crâniens, 49.

*Kystes extra-crâniens de l'inion* ..... 50
*Kystes intra-crâniens de l'inion* ..... 52

Historique, 52. — Observation personnelle, 53. — Observation de Clairat, 56. — Observations de Hawkins, de Pearson Irvine, 58. — Observation de Laënnec, 60.

Anatomie pathologique ..... 62

Siège des kystes au-dessous du pressoir d'Hérophile, 62. — Rapport intime avec la dure-mère, refoulement du cervelet, 63. — Pédicule kystique et perforation du crâne, 65. — Paroi et contenu, 66.

Symptômes ..... 67

Age des sujets, 67. — Obscurité du début, 67. — Signes de compression, convulsions, 69. — Paralysie motrice, 70. — Marche et durée, 71.

Diagnostic ..... 71

Lésions syphilitiques, 72. — Kystes parasitaires, 75.

**Pathogénie des kystes médians de la voûte du crâne** ..... 76

Enclavement ectodermique dans la gouttière dorsale de l'embryon, 76. — Rapports du kyste avec le crâne osseux, 76. — Origine ectodermique des kystes intra-crâniens de l'inion, 77. — Localisation des kystes crâniens sur la glabelle, le bregma, l'inion, 77.

CHAPITRE V. — *Kystes dermoïdes latéraux du crâne* ..... 80
1. — *Kystes extra-crâniens* ..... 80
2. — *Kystes intra-crâniens* ..... 81

CHAPITRE VI. — *Tumeur tératologique intra-crânienne* ..... 84

DEUXIÈME SECTION. — **Kystes dermoïdes et mucoïdes de la face** ..... 86

CHAPITRE PREMIER. — *Kystes de la queue du sourcil* ..... 86
Historique ..... 86
Anatomie pathologique ..... 88

Siège, 88. — Volume, attache du pédicule sur une dépression du crâne, 89. — Prolongement intra-orbitaire, 91. — Structure de la paroi, 92. — Contenu sébacé, huileux, pierreux, 93.

Étude clinique ..... 94

Volume, mobilité, consistance, 94. — Age du sujet, 95. — Rôle du traumatisme, 96. — Compression du globe oculaire, 96. — Inflammation, 96.

Diagnostic ..... 97
Traitement ..... 98

CHAPITRE II. — *Kystes de la région interne de l'orbite* ..... 98
Historique ..... 98
Anatomie pathologique ..... 99

Caractère et siège, 100. — Points d'attache du pédicule, 100. — Prolongement intra-orbitaire, 101. — Kystes de la paupière inférieure, 102. — Contenu sébacé, souvent huileux, 102.

Étude clinique ..... 103

Fréquence, 103. — Forme, fluctuation, mobilité, rapports avec le sac lacrymal, 104. — Diagnostic, 104.

Traitement ..... 105

CHAPITRE III. — *Kystes dermoïdes et mucoïdes intra-orbitaires* ..... 106

Kystes internes et externes de l'orbite attachés au squelette et indépendants de l'œil, 106. — Kystes intra-orbitaires, indépendants du squelette et en rapport intime avec l'œil, 107. — Variétés, 108.

Transformation kystique de l'œil ..... 108
Kystes avec microphthalmie ou anophthalmie ..... 110

Historique, 110. — Siège derrière la paupière inférieure, transparence, volume, 110. — Atrophie ou absence du globe oculaire, 112. — Contenu séreux, sanguinolent, 112. — Épithélium pavimenteux ou cylindrique, poils, 112.

Étiologie et pathogénie ..... 113

Kyste uni ou bilatéral, sexe des sujets, hérédité, 113. — Deux théories pathogéniques, 113. — Théorie de l'origine branchiale, 113. — Théorie de l'origine colobomateuse, 115. — Étude clinique, 118. — Extirpation, 119.

Kystes congénitaux divers de l'orbite ..... 119

Kyste dentaire, 119. — Kystes séreux, 120. — Kystes ou tumeurs complexes, 120.

Index bibliographique des kystes intra-orbitaires ..... 121

CHAPITRE IV. — *Kystes de la fente intermaxillaire* ..... 124

Observation de Verneuil, 124. — Trois observations personnelles, 125. — Observations, 127.

TROISIÈME SECTION. — **Kystes dermoïdes du voisinage de l'oreille** ..... 130

Kystes de la région temporale, 130. — Kystes du sillon auriculo-mastoïdien, 131. — Kyste intra-osseux, 132. — Kystes parotidiens, 133.

Index bibliographique ..... 135

QUATRIÈME SECTION. — **Kystes dermoïdes et mucoïdes des fentes branchiales** ..... 136

I. — **Kystes sus-hyoïdiens.**

CHAPITRE PREMIER. — *Kystes médians de la langue et de la région sus-hyoïdienne* ..... 136

Historique ..... 136

Anatomie pathologique ..... 138

Siège, classements divers, 138. — Kystes sous-cutanés, intra-musculaires, sublinguaux, 139. — Kystes du dos de la langue, 140. — Siège médian dans l'intervalle des génio-glosses, 140. — Rapport avec l'os hyoïde et avec la symphyse du menton, 141. — Situation toujours intra-musculaire, 142. — Structure dermoïde ou mucoïde, 143.

Étude clinique ..... 144

Age et sexe des sujets, 144. — Saillie sublinguale, saillie sus-hyoïdienne, volume, 145. — Troubles fonctionnels, 146.

Diagnostic : lipome, angiome, macroglossie ..... 146

Pathogénie ..... 148

Développement de la langue par deux rudiments : tubercule lingual, tubercule laryngé, 149. — Développement et description du canal thyro-lingual, 150. — Pathogénie des kystes sus-hyoïdiens médians, 154. — Observations, 155.

Index bibliographique ..... 156

CHAPITRE II. — *Kystes latéraux de la région sus-hyoïdienne* ..... 160

Kystes sus-hyoïdiens latéraux et kystes sublinguaux latéraux, 160. — Kyste complexe du pilier antérieur du voile du palais, 162. — Variétés de volume, 162. — Forme arrondie, canaliculée, 164. — Adhérences vasculaires, osseuses, 164. — Contenu sébacé, huileux, 165. — Évolution, 167. — Diagnostic, observation, 168.

Index bibliographique ..... 169

II. — **Kystes sous-hyoïdiens.**

CHAPITRE PREMIER. — *Kystes thyro-hyoïdiens* ..... 172

Historique ..... 172

Anatomie pathologique ..... 175

Siège et rapports des kystes thyro-hyoïdiens, 176. — Adhérence à l'os hyoïde, 177. — Structure dermoïde et mucoïde, 177.

Étude clinique ..... 178

Sexe et âge des sujets, 178. — Caractères extérieurs de la tumeur, 179. — Suppuration, ouverture, fistule, 180.

Diagnostic ..... 182

Traitement ..... 183

CHAPITRE II. — *Kystes médians sous-laryngés* ..... 184

Faits rares de kystes sous-laryngés, 185. — Kystes de la fossette sus-sternale, 186. — Fistule présternale, kyste rétrosternal et kyste sous-laryngé chez le même sujet, 187. — Kystes médians au-devant du sternum, 188. — Caractères cliniques des kystes sous-laryngés, 190.

CHAPITRE III. — *Kystes sous-hyoïdiens latéraux*..... 192

Kystes et fistules de la quatrième fente branchiale, 192. — Kystes canaliculés, 193. — Attache à l'os hyoïde, 196. — Kystes arrondis, 196. — Kystes consécutifs à l'oblitération des fistules branchiales, 197. — Kystes dermoïdes, mucoïdes et mixtes, 199. — Rapports avec les vaisseaux, 199. — Difficultés de l'ablation, 200. — Observations, 201.

Index bibliographique..... 206

**Étude microbiologique des kystes dermoïdes et mucoïdes du cou.**

Absence de microbes dans les kystes fermés, présence de microbes dans les kystes ouverts et suppurés, 208.

---

## DEUXIÈME PARTIE

### FISTULES EMBRYONNAIRES DE LA TÊTE ET DU COU

Analogie d'origine des fistules et des fissures, 211. — Fistules primitives et fistules consécutives, 212.

Description topographique..... 213

Fistule au niveau de la fontanelle antérieure, fistules médianes du nez, fistules de la fente fronto-maxillaire, 213. — Fistule de la fente intermaxillaire, 214. Fistules branchiales, 215. — Pathogénie, 215. — Anatomie pathologique, 217. — Historique, 217. — Variétés selon le siège, 219.

*Fistules du pavillon de l'oreille*..... 219

Fistules au niveau de l'extrémité antérieure de l'hélix, 219. — Transformation kystique, 220. — Fistules unilatérales ou bilatérales, hérédité, surdité concomitante, 222. — Description, 224. — Fistules du lobule de l'oreille, 225.

*Fistules de la région sus-hyoïdienne*..... 226

Rareté de ces fistules, 226. — Leurs rapports avec l'oreille externe et l'oreille moyenne, 228.

*Fistules de la région sous-hyoïdienne*..... 229

Fistules sous-hyoïdiennes médianes complexes, 229. — Pathogénie, 230.

*Fistules sous-hyoïdiennes latérales*..... 230

Étude anatomique de ces fistules..... 231

Orifice externe : siège, forme, dimensions, 231. — Orifice interne ouvert dans le pharynx, 232. — Caractères du trajet fistuleux, 234. — Productions fibreuses, cartilagineuses et osseuses dans la paroi du trajet, 235. — Structure des fistules, 237.

Étiologie..... 239

Traces cicatricielles d'adhérences intra-utérines, 240. — Coïncidence avec diverses malformations de l'oreille, de la face et de diverses régions, 243.

Étude clinique..... 244

*Fistules borgnes internes* ..... 248
Traitement ..... 250
Observations ..... 253

**Fistules congénitales de la lèvre inférieure.**

Historique et description, 257. — Étiologie : hérédité, coïncidences avec d'autres malformations, 260. — Pathogénie. Existence d'un os intermaxillaire inférieur, 261.

**Fistule congénitale de la lèvre supérieure.**

Une observation, 265.

---

## TROISIÈME PARTIE

### FISSURES CONGÉNITALES DE LA FACE

PREMIÈRE SECTION. — **Fissures superficielles de la face** ..... 268

Bec-de-lièvre. Ses variétés, 266.

CHAPITRE PREMIER. — *Bec-de-lièvre commun* ..... 266

Bec-de-lièvre simple unilatéral, 268. — Bec-de-lièvre simple bilatéral et structure du tubercule médian de la lèvre, 270. — Guérison du bec-de-lièvre pendant la vie intra-utérine, 271.
Bec-de-lièvre compliqué, 274. — Variétés unilatérale et bilatérale, 275. — Bandelette unissante entre l'aile du nez et le tubercule incisif, 277. — Tubercule incisif du bec-de-lièvre bilatéral : déplacement, volume, absence, 279. — Atrophie du bourgeon frontal tout entier, 282.

Pathogénie du bec-de-lièvre ..... 284

Théorie ancienne et théorie nouvelle, 285. — Historique de l'os intermaxillaire, 286. — Son développement, 287. — Persistance normale ou anormale des sutures de l'os intermaxillaire, 289. — Théorie ancienne : le tubercule incisif représente l'intermaxillaire entier, 291. — Théorie nouvelle : il ne représente que l'intermaxillaire interne, 293. — Discussion de la théorie nouvelle, 295.

Traitement du bec-de-lièvre ..... 298

Traitement du bec-de-lièvre simple unilatéral : procédés de Clémot et Malgaigne, de Mirault, de Giraldès, etc., 299. — Traitement du bec-de-lièvre simple bilatéral, 302. — Décollement des lèvres dans les fissures larges, 303.
Traitement du bec-de-lièvre compliqué bilatéral, 304. — Réparation du bord alvéolaire, 304. — Procédé de Franco, 305. — Procédé de Desault, 307. — Procédé de Gensoul, 307. — Procédé de Blandin, 308.
Traitement du bec-de-lièvre compliqué unilatéral, 310. — Réparation de la lèvre, 311.
Hémostase, anesthésie, 313. — Age favorable, statistiques, 314.

Observations ..... 321

CHAPITRE II. — *Bec-de-lièvre médian* ..... 337

Exposé des faits, 337. — Variété simple et variété osseuse, 339.

CHAPITRE III. — *Fissure fronto-maxillaire* ..... 341

Trajet de la fente fronto-maxillaire, 341. — Fissure limitée aux parties molles, 343. — Fissure osseuse, 344. — Variétés tératologiques, coïncidence avec la fissure commissurale et avec l'exencéphalie, 349.

Anatomie pathologique et pathogénie ..... 351

Trajet de la fissure des parties molles, en dehors de l'aile du nez, 351. — Trajet de la fissure osseuse, 351. — Siège de l'apophyse montante du maxillaire en dedans de la fissure, 353. — Système dentaire, 354. — Siège de l'incisive externe en dehors de la fissure, discussion de la théorie d'Albrecht, 354. — Origine embryogénique de l'incisive externe et de l'intermaxillaire externe sur le bourgeon maxillaire, 355.

CHAPITRE IV. — *Fissure intermaxillaire ou commissurale* ..... 356

Siège de cette fissure entre les deux bourgeons maxillaires supérieur et inférieur, 357. — Coïncidence de la fissure commissurale avec la fissure fronto-maxillaire et avec l'exencéphalie, 361. — Malformations diverses, 362. — Traitement, 363.

CHAPITRE V. — *Fissure de la lèvre inférieure* ..... 364

Exposé des faits, 364. — Variété simple et variété compliquée de division du maxillaire, 365.

CHAPITRE VI. — *Fissure médiane du nez* ..... 367

Exposé des faits, 368. — Fissure régulière et fissure irrégulière par adhérence amniotique, 371. — Pathogénie et analogie entre les fissures et les fistules médianes du nez, 372.

DEUXIÈME SECTION. — **Fissures profondes de la face** ..... 374

CHAPITRE PREMIER. — *Division du palais* ..... 374

Division du voile et division de la voûte, 375. — Rétrécissement et guérison des fissures palatines après l'opération du bec-de-lièvre, 378. — Guérison spontanée, 379. — Troubles fonctionnels, 382.

Pathogénie ..... 382

Cas simples coïncidant avec le bec-de-lièvre, 382. — Cas complexes : tumeur buccale, asymétrie crânienne, 383.

Traitement ..... 385

Staphylorrhaphie, 385. — Procédé de Roux, 386. — Procédé classique, 386. Alimentation des opérés, soins antiseptiques, enlèvement des sutures, 388. Palatoplastie, 389. — Procédé ostéoplastique, 390. — Procédé à double pont, 392.

Indications opératoires, âge, 394. — Complications broncho-pulmonaires, hémorragies, etc., 397. — Résultats fonctionnels : insuffisance du voile du palais, importance de l'éducation, 399.

Observations ..... 403

CHAPITRE II. — *Fissure de la langue* ..... 410

Langue double et langue bifide, 410. — Exposé des faits, 411. — Pathogénie, 412.

## QUATRIÈME PARTIE

### ATROPHIES CONGÉNITALES DE LA FACE

PREMIÈRE SECTION. — **Atrophies congénitales de la face remontant à la période embryonnaire** ..... 416

CHAPITRE PREMIER. — *Atrophies légères des bourgeons de la face* ..... 418

Atrophie embryonnaire des maxillaires, micrognathie, 418.
Atrophie bilatérale, 418. — Atrophie du maxillaire supérieur, 418. — Atrophie du maxillaire inférieur, 418. — Ankylose temporo-maxillaire congénitale, 420. — Coïncidence avec diverses malformations, 422. — Observations, 423.
Atrophie unilatérale du maxillaire inférieur, 428. — Pathogénie, 430.
Atrophie congénitale et adhérences anormales de la langue, 431.
Atrophie de la langue et micrognathie, 431. — Atrophie de la langue seule et aglossie congénitale, 432. — Aglossie acquise, 433.
Adhérences congénitales et acquises de la langue, 433. — Observation, 434.
Atrophie congénitale du nez, 435. — Absence du nez, 435. — Absence des os du nez, 436. — Observations, 436.

CHAPITRE II. — *Atrophies graves des bourgeons de la face* ..... 438

Cyclocéphalie ..... 438

Anomalies de l'appareil olfactif, trompe olfactive, 440. — Anomalies de l'appareil de la vision, orbite unique ou double, 445. — Rapprochement et réunion des deux globes oculaires, 448. — Anomalies des maxillaires supérieurs : atrophie et rapprochement, 451. — Anomalies des incisives supérieures et de l'os intermaxillaire. — Absence des incisives médianes et fusion des deux incisives latérales en une seule dent médiane. Absence totale des incisives, 454. — Dent médiane double, 456. — Anomalies des muscles de la face, 459. — Anomalies du crâne et de l'encéphale, 460. — Anomalies diverses, 464. — Pathogénie, 465. — Observations, 469.

Otocéphalie ..... 487

Anomalies du maxillaire inférieur, de la bouche et de l'oreille, 487. — Observations, 490.

Opocéphalie, observation ..... 492

DEUXIÈME SECTION. — **Atrophies par compression durant la période fœtale** ..... 497

Exposé des faits, 497. — Compression à la période fœtale et à la période embryonnaire, 502. — Déformations du crâne et de la face, 503. — Mécanisme : pénurie du liquide amniotique, 504. — Adhérences amniotiques, 507. — Compression du crâne et troubles intellectuels, 508. — Observations, 508.

TROISIÈME SECTION. — **Malformations de l'oreille** ..... 515

Déformation du pavillon de l'oreille par excès de développement, 516. — Déformation par atrophie, 516. — Rétrécissement, atrésie du conduit auditif externe, 516. — Malformations de la caisse du tympan, 518. — Fonction auditive, 519. — Malformations concomitantes, 520. — Difficultés et insuccès des opérations, 522. — Observations, 523.

QUATRIÈME SECTION — **Malformations de l'œsophage**..... 526

Imperforation et absence, 526. — Symptômes, 526. — Durée de la survie, 528. — Siège de l'anomalie, 528. — Communication trachéo-œsophagienne, 528. — Étiologie et pathogénie, 530. — Communication trachéo-œsophagienne sans atrésie de l'œsophage, 532.

Index bibliographique..... 532

---

## CINQUIÈME PARTIE

### TUMEURS CONGÉNITALES DE LA TÊTE ET DU COU

CHAPITRE PREMIER. — *Fibro-chondromes et fibro-lipomes branchiaux*.. 538

Historique, 538. — Observation de fibro-lipome, 540. — Fibro-chondromes, siège, 540. — Volume et forme, 541. — Productions cartilagineuses sous-cutanées avec ou sans fistules branchiales, 542. — Structure des fibro-chondromes, 544. — Anomalies concomitantes de l'oreille et de la face, 545. — Développement sur le trajet des fentes embryonnaires, 546. — Étiologie, 552. — Traitement, 552. — Observations, 553.

CHAPITRE II. — *Colobome palpébral et dermoïdes scléro-cornéens* .... 556

Anomalies palpébrales par arrêt de développement, 557.
Colobome branchial des paupières, 558.
Colobome palpébral proprement dit, 560.
Dermoïdes scléro-cornéens, 562. — Siège, 562. — Nombre, 563. — Coïncidence avec le colobome palpébral et avec d'autres anomalies diverses, 564. — Structure, 567. — Pathogénie, 568. — Étude clinique, 570. — Traitement, 572. — Observations, 573.

CHAPITRE III. — *Tératomes de la face*..... 576

1. — Tératomes de la région maxillaire inférieure (hypognathie). 578

Exposé des faits, 578. — Variétés, 584.

2. — Tumeurs dermoïdes et tératoïdes des cavités de la face (épignathie)..... 586

Tumeurs dermoïdes simples, 588. — Exposé des faits, 588. — Caractères anatomiques et cliniques, 592. — Structure et traitement, 593.
Tumeurs dermoïdes complexes et monstruosités doubles parasitaires, 594. — Statistique, 595. — Volume et forme, 595. — Parties fœtales rattachées à la tumeur : doigts, orteils, membres, etc., 596. — Pédicule, siège de son implantation, 597. — Structure, 600. — Théories pathogéniques, 601.

Index bibliographique..... 602

CHAPITRE IV. — *Lymphangiomes de la tête et du cou*..... 608

Lymphangiome aréolaire de la face, lymphangiome kystique du cou, 608.

Lymphangiome aréolaire ou caverneux de la face..... 608

Lymphangiome des paupières, 608. — Lymphangiome des joues, 611. — Lymphangiome des lèvres, 613.

Lymphangiome de la langue ou macroglossie, 617. — Volume de la tumeur, prolapsus lingual, 619. — Limites anatomiques du lymphangiome lingual, 620.
Anatomie pathologique, 621. — Étude du tissu lymphangiectasique, 621. — État des vaisseaux sanguins, 622. — Discussion de la théorie ancienne de la transformation kystique de l'angiome, 623.
Étude clinique, 626. — Origine congénitale, 626. — Caractères physiques, 627. — Développement lent, 628. — Troubles fonctionnels, 629. — Diagnostic, 630.

Lymphangiome kystique du cou ..... 632

Étude topographique générale, 632.
Anatomie pathologique, 634. — Structure : paroi, endothélium, cloisons, 634. — Contenu, 637. — Rapports des lymphangiomes kystiques avec les ganglions et les vaisseaux lymphatiques, 638. — Association du lymphangiome aréolaire ou caverneux de la langue et du lymphangiome kystique du cou, 639. — Rapports des lymphangiomes kystiques avec les vaisseaux sanguins, 641. — Kystes à contenu sanguin ou hématolymphangiomes, leur origine et leur diagnostic, 643. — Lymphangiome kystique associé à l'angiome, 646.
Étude clinique, 652. — Variétés de volume, 652. — Développement extérieur et prolongements profonds, 653. — Caractères des kystes à prolongement intra-thoracique, 656. — Marche clinique, variétés à la naissance, 659. — — Diagnostic, 659.

Traitement ..... 661
Observations ..... 667

Chapitre V. — *Lipomes congénitaux* ..... 679
Lipomes congénitaux ostéo-périostiques ..... 681

Lipomes de la voûte du crâne, exposé des faits, 681. — Situation et rapports, 686. — Diagnostic, 686. — Lipomes du rachis et des membres, 688. — Lipome fixé à une vertèbre cervicale, 688. — Lipomes rattachés au sacrum, leurs caractères, 689. — Lipomes ostéo-périostiques des membres, de la fesse, du cou, 692.

Lipomes congénitaux des parties molles ..... 695

Lipomes congénitaux de la langue, leur structure en général complexe, 966. — Lipomes du cou, leur situation profonde, leur développement énorme, 699. — Prolongement axillaire de ces lipomes, 699. — Lipomes congénitaux du tronc et des membres, 701.

Chapitre VI. — *Fibromes et sarcomes congénitaux* ..... 705

Rareté des sarcomes congénitaux, 706. — Tumeurs malignes développées sur une production anormale congénitale : angiome, papillome, etc., 706.
Sarcomes congénitaux du bord alvéolaire, 709. — Fibromes et sarcomes congénitaux de la langue, 711. — Exposé des faits, 712. — Variétés de structure, 715. — Sarcomes congénitaux de l'orbite, 715. — Fibromes et sarcomes congénitaux de la face, 716. — Sarcomes congénitaux du tronc et des membres, 721. — Observation, 722.

# TABLE DES PLANCHES

PLANCHE I. — Fig. 1 et 2. — Même sujet. Kyste dermoïde congénital et médian de la pointe du nez ..... 16
PLANCHE II. — Fig. 1 et 2. — Même sujet vu du côté droit et du côté gauche. Bec-de-lièvre commissural à droite. Fissure fronto-maxillaire à gauche. Exencéphalie. Adhérences formées par des brides cutanées dans toutes les fissures..... 352
PLANCHE III. — Fig. 1 et 2. — Polygnathisme du maxillaire inférieur.
La figure 1 montre le sujet deux ans après l'opération; il persiste une fistule et une division complète du maxillaire.
La figure 2 représente la tumeur enlevée..... 368
PLANCHE IV. — Fig. 1. — Tumeurs congénitales multiples sur le trajet de la fente fronto-maxillaire.
Fig. 2. — Tumeur congénitale de la région temporale. Repli de la conjonctive et bride dermoïde de la cornée..... 560
PLANCHE V. — Fig. 1. — Lymphangiome kystique multiloculaire du cou.
Fig. 2. — Lymphangiome kystique uniloculaire bilobé..... 640

# TABLE DES FIGURES

Fig. 1. — Kyste dermoïde médian siégeant sur le dos du nez..... 13
Fig. 2. — Kyste dermoïde intermédiaire à la racine du nez et à la glabelle..... 21
Fig. 3. — Kyste dermoïde au niveau de la bosse frontale moyenne. 25
Fig. 4. — Kyste dermoïde du bregma..... 31
Fig. 5. — Kyste dermoïde intra-crânien..... 55
Fig. 6. — Kyste dermoïde de la queue du sourcil..... 95
Fig. 7. — Kyste dermoïde de la fente intermaxillaire..... 128
Fig. 8. — Kyste dermoïde canaliculé de la quatrième fente branchiale..... 195
Fig. 9. — Kyste dermoïde de la quatrième fente branchiale droite, avec orifice fistuleux..... 199
Fig. 10. — Fistule congénitale de la fente fronto-maxillaire..... 214
Fig. 11. — Fistule congénitale sur l'extrémité antérieure de l'hélix... 220
Fig. 12. — Fistule congénitale de l'extrémité antérieure de l'hélix, transformée en kyste..... 221
Fig. 13. — Fossette sur l'extrémité inférieure du pavillon de l'oreille. 225
Fig. 14. — Fistule branchiale de la gouttière parotidienne..... 227
Fig. 15. — Double fistule congénitale de la lèvre inférieure..... 259
Fig. 16. — Fistule congénitale du frein de la lèvre supérieure..... 264
Fig. 17. — Encoche et gouttière cicatricielle congénitale de la lèvre supérieure..... 273
Fig. 18. — Bec-de-lièvre unilatéral compliqué..... 277
Fig. 19. — Bec-de-lièvre bilatéral compliqué avec absence complète du tubercule médian..... 281
Fig. 20. — Bec-de-lièvre bilatéral compliqué. Brièveté du bourgeon frontal..... 282
Fig. 21. — Sujet de la figure 20 vu de profil..... 283
Fig. 22. — Bec-de-lièvre bilatéral compliqué à un degré extrême... 284
Fig. 23. — Persistance de la suture mésoexognathique..... 289
Fig. 24. — Persistance des sutures interendognathique, mésoexognathique et endomésognathique ..... 291
Fig. 25. — Bec-de-lièvre compliqué bilatéral, opéré par le procédé de Franco..... 306
Fig. 26. — Bec-de-lièvre compliqué bilatéral avec écartement considérable des maxillaires et atrophie du tubercule médian..... 311
Fig. 27. — Sujet de la figure 26 opéré..... 312
Fig. 28. — Bec-de-lièvre médian de la lèvre supérieure..... 340
Fig. 29. — Fissure fronto-maxillaire du côté droit. Fissure commissurale du côté gauche..... 345

Fig. 30. — Fissure fronto-maxillaire bilatérale ..... 347
Fig. 31. — Fissure commissurale..... 360
Fig. 32. — Fissure médiane du nez..... 368
Fig. 33. — Destruction de la partie médiane du nez par une adhérence amniotique..... 371
Fig. 34. — Atrophie congénitale bilatérale et symétrique du maxillaire inférieur ..... 420
Fig. 35. — Cyclocéphale avec trompe interpalpébrale ..... 440
Fig. 36. — Cyclocéphale avec trompe sus-orbitaire..... 441
Fig. 37. — Cyclocéphale avec absence complète du bourgeon frontal. 442
Fig. 38. — Squelette du cyclocéphale de la figure 37..... 444
Fig. 39. — Squelette de la face d'un cyclocéphale. Présence d'une incisive médiane supérieure..... 448
Fig. 40. — Coupe verticale médiane de la face chez le cyclocéphale de la figure 35..... 452
Fig. 41. — Squelette de la face du cyclocéphale de la figure 35..... 455
Fig. 42. — Incisive médiane supérieure d'un cyclocéphale..... 456
Fig. 43. — Coupe médiane de la face chez un cochon cyclocéphalien. 457
Fig. 44. — Muscles de la face chez le sujet de la figure 37..... 459
Fig. 45. — Cavité crânienne et encéphale du sujet de la figure 37.... 463
Fig. 46. — Otocéphale ..... 488
Fig. 47. — Squelette de la face et parties profondes du cou chez l'otocéphale de la figure 46 ..... 489
Fig. 48. — Opocéphale..... 493
Fig. 49. — Squelette de la face et parties profondes du cou chez l'opocéphale de la figure 48..... 495
Fig. 50. — Aplatissement de la joue droite par compression intra-utérine. Kyste dermoïde de l'angle interne de l'orbite..... 498
Fig. 51. — Malformations diverses par compression intra-utérine ... 501
Fig. 52. — Circonférence d'un crâne déformé par compression intra-utérine, au-dessus des arcades sourcilières..... 504
Fig. 53. — Circonférence du même crâne, au niveau des bosses frontales..... 505
Fig. 54. — Fibro-lipomes congénitaux implantés sur la ligne médiane du nez..... 539
Fig. 55. — Fibro-chondromes préauriculaires ..... 540
Fig. 56. — Fibro-chondromes congénitaux de la lèvre inférieure.... 541
Fig. 57. — Coupes de fibro-chondromes..... 544
Fig. 58. — Coupe de fibro-chondrome..... 544
Fig. 59. — Fibro-chondrome préauriculaire ..... 549
Fig. 60. — Fibro-chondrome du cou..... 551
Fig. 61. — Fibro-chondromes de la face, dermoïde kérato-conjonctival..... 563
Fig. 62. — Bride congénitale interpalpébrale ..... 565
Fig. 63. — Tumeur tératoïde implantée sur la symphyse du maxillaire inférieur ..... 581
Fig. 64. — Dermoïde de la face interne de la joue..... 589

Fig. 65. — Lymphangiome des deux joues..... 612
Fig. 66. — Lymphangiome de la lèvre supérieure..... 615
Fig. 67. — Coupe d'un lymphangiome kystique de la région parotidienne ..... 633
Fig. 68. — Coupe d'une cloison d'un lymphangiome kystique..... 635
Fig. 69. — Endothélium d'un lymphangiome kystique..... 636
Fig. 70. — Coupe d'un lymphangiome kystique..... 637
Fig. 71. — Endothélium et capillaires de la paroi d'un lymphangiome kystique..... 642
Fig. 72. — Coupe d'un lymphangiome kystique à contenu sanguin.. 645
Fig. 73. — Lymphangiome kystique de la région parotidienne..... 653
Fig. 74. — Coupe d'un lymphangiome kystique de la région parotidienne ..... 654
Fig. 75. — Lymphangiome kystique du cou..... 655
Fig. 76. — Lymphangiome kystique bilatéral du cou..... 658
Fig. 77. — Lipome congénital de la région temporo-frontale..... 682
Fig. 78. — Sarcome congénital du bord alvéolaire..... 710
Fig. 79. — Sujet de la figure 78 vu de face ..... 711

SOCIÉTÉ ANONYME D'IMPRIMERIE DE VILLEFRANCHE-DE-ROUERGUE
Jules Bardoux, Directeur.